



Anatomical Study of Guinea Pig Pelvic Bone Based on Computed Tomography Findings

Monira Siah^{1✉}, Mohammadreza Hosseinchi^{2✉}, Siamak Alizadeh^{3✉}

¹ Graduate of the Faculty of Veterinary Medicine, Urmia Branch, Islamic Azad University, Urmia, Iran

² Department of Basic Sciences, Faculty of Veterinary Medicine, Urmia Branch, Islamic Azad University, Urmia, Iran

³ Department of Clinical Sciences, Faculty of Veterinary Medicine, Naghadeh Branch, Islamic Azad University, Naghadeh, Iran

Received: 6 October 2024, Accepted: 7 December 2024



[10.22059/jvr.2024.381593.3457](https://doi.org/10.22059/jvr.2024.381593.3457)

Abstract

BACKGROUND: Computed tomography (CT) is one of the non-invasive diagnostic imaging methods that can show detailed information about the skeletal bones of animals.

OBJECTIVES: This study aimed to conduct the morphological and morphometric analysis of the pelvic bone (*Os coxae*) of guinea pig (*Cavia porcellus*) based on CT scan images.

METHODS: This descriptive cross-sectional study examined 10 guinea pigs (5 males and 5 females) with a mean age of 12 months and a mean weight of 1.12 ± 0.22 kg. Each guinea pig was anesthetized by intramuscular injection of xylazine/ketamine and placed on the CT table in *sternal* recumbent position. CT scans were taken from the pelvic region on transverse, sagittal and dorsoventral planes. Onis CT software, Multi-Modality Workplace: VE 2.5A software was used for 3D reconstruction of the images. In this study, 24 pelvic parameters for male and female guinea pigs were measured and compared.

RESULTS: The CT could identify the most anatomical structures of the pelvic region. Guinea pigs' hip bone had an irregular shape on the CT images. All surfaces, borders and angles of the ilium, ischium and pubic bones could be identified. The gluteal and sacroiliac surfaces and cranial edges (iliac crest) of ilium were clear. The cotyloid cavity was like a cup-shaped hollow and its joint and non-joint parts could be separated. The acetabular notch in the inferior part of this cavity was clear. The spines related to sacral prominence were not so clear. Obturator foramen was oval and its longitudinal axis was in the anterolateral direction. The most of pelvic parameters in males were larger than in females, while only three parameters (Midpubis width, symphysis length, and conjugal diameter) were larger in females. The distance between cranial inferior iliac spine and iliopubic eminence and the distance between cranial inferior iliac spine to pubis were significantly smaller in females than in males ($P \leq 0.05$).

CONCLUSIONS: The results of this research can be used in the identification of anatomical characteristics, examination of different types of guinea pigs, teaching anatomical sciences, and interpretation of CT scan images, as well as in clinical examinations, prevention and treatment of pelvic complications such as diseases related to obstetrics and surgery.

Keywords: Computed tomography, Guinea pig (*Cavia porcellus*), Morphology, Morphometry, Pelvic bone

Copyright © The Author(s).

Publisher: University of Tehran

Conflict of interest: The authors declared no conflict of interest.

Corresponding author: Mohammadreza Hosseinchi, Tel/Fax: +9844-33461731



How to cite this article:

Siah M, Hosseinchi M, Alizadeh S. Anatomical study of guinea pig pelvic bone based on computed tomography findings. J Vet Res, 2025; 80(1): 43-56. doi: 10.22059/jvr.2024.381593.3457

Figure Legends and Table Captions

Table 1. Mean values of pelvic parameters (in mm) in male and female guinea pigs.

Table 2. Mean values of pelvic parameters (in mm) in male and female guinea pigs.

Table 3. Mean values of pelvic parameters (in mm) in male and female guinea pigs.

Table 4. The studied parameters based on the terminology of veterinary anatomy (NAV).

Figure 1. Lateral view of the 3D reconstructed CT image of a normal pelvic bone for a male guinea pig.

Figure 2. Ventrodorsal view of the 3D reconstructed CT image of pelvic bone for a male guinea pig.

Figure 3. Dorsoventral view of the 3D reconstructed CT image of pelvic bone for a male guinea pig.

Figure 4. Diagram of pelvic parameters (mm) in male and female guinea pigs.

Figure 5. Diagram of pelvic parameters (mm) in male and female guinea pigs.

Figure 6. Diagram of pelvic parameters (mm) in male and female guinea pigs.

Figure 7. Comparison of the values for the parameters of C, BIC, AII, AIP, ASI, and PW between male and female guinea pigs.

مطالعه آناتومیکی استخوان لگن (*Ossa coxarum*) خوکچه هندی بر پایه یافته‌های

توموگرافی کامپیوتری

منیرا سیاهی^۱، محمدرضا حسینچی^۲، سیامک علیزاده^۳^۱ دانش‌آموخته، دانشکده دامپزشکی، واحد ارومیه، دانشگاه آزاد اسلامی، ارومیه، ایران^۲ گروه علوم پایه، دانشکده دامپزشکی، واحد ارومیه، دانشگاه آزاد اسلامی، ارومیه، ایران^۳ گروه علوم درمانگاهی، دانشکده دامپزشکی، واحد نقده، دانشگاه آزاد اسلامی، نقده، ایران

تاریخ دریافت: ۱۵ مهرماه ۱۴۰۳، تاریخ پذیرش: ۱۷ آذرماه ۱۴۰۳

doi: 10.22059/jvr.2024.381593.3457

چکیده

زمینه مطالعه: توموگرافی کامپیوتری (Computed Tomography: CT) از روش‌های تصویربرداری تشخیصی غیرتهاجمی است که می‌تواند جزئیات دقیقی از استخوان‌های اسکلتی حیوان را در اختیارمان قرار دهد.

هدف: مطالعه حاضر با هدف بررسی مورفولوژی و مورفومتری استخوان لگن خوکچه هندی (*Cavia porcellus*) بر پایه تصاویر سی‌تی اسکن انجام شد. **روش کار:** در مطالعه حاضر که مطالعه‌ای توصیفی مقطعی است از ۱۰ خوکچه هندی (۵ نر و ۵ ماده) ۱۲ ماهه با میانگین وزنی $1/12 \pm 0/22$ کیلوگرم استفاده گردید. هر خوکچه هندی با تزریق عضلانی زایلازین و کتامین بیهوش شد. سپس با حالت گماری خوابیده روی جناغ بر روی میز اسکنر دستگاه CT قرار داده و اسکن از ناحیه لگنی آن در پلن‌های عرضی، ساجیتال و دورسال انجام شد. از نرم‌افزار Onis CT software, Multi-Modality Workplace: VE 2.5A برای بازسازی سه بعدی تصاویر استفاده گردید.

نتایج: براساس یافته‌های مطالعه، توموگرافی کامپیوتری می‌تواند امکان شناسایی اغلب ساختارهای آناتومیکی ناحیه لگنی خوکچه هندی را فراهم کند. در تصاویر CT، استخوان لگن خوکچه هندی شکل نامنظمی داشت. تمام سطوح، لبه‌ها و زوایای استخوان‌های خاصه، ورکی و عانه قابل‌شناسایی و ارزیابی بودند. سطوح سرینی و خاجی-لگنی، لبه‌های قدامی (ستیغ خاصه‌ای) استخوان خاصه کاملاً مشخص و قابل‌بررسی بودند. حفره استابولوم به‌صورت یک حفره فنجان‌شکل (Cotyloid) دیده می‌شد که قسمت‌های مفصلی و غیرمفصلی آن قابل‌تفکیک بودند. شیار استابولومی در قسمت خلفی این حفره واضح و قابل‌بررسی بود. خارهای مربوط به برجستگی خاجی چندان واضح نبودند. سوراخ سدادی تخم‌مرغی شکل دیده می‌شد و محور طولی آن در جهت قدامی و جانبی بود. در مطالعه حاضر ۲۴ پارامتر لگنی در خوکچه‌های هندی نر و ماده اندازه‌گیری و آنالیز آماری شدند. براین‌اساس اغلب پارامترها در نرها از ماده‌ها بزرگ‌تر بودند و فقط سه پارامتر PW، SL و C در ماده‌ها از نرها بزرگ‌تر بودند. دو پارامتر AII و AIP در ماده‌ها به‌طور معنی‌داری کوچک‌تر از نرها بودند ($P \leq 0/05$).

نتیجه‌گیری نهایی: نتایج مطالعه حاضر می‌تواند در شناسایی خصوصیات آناتومیکی و بررسی گونه‌های مختلف خوکچه‌های هندی، آموزش علوم آناتومی و تفسیر تصاویر CT اسکن و نیز در معاینات بالینی، پیشگیری و درمان عوارض لگنی نظیر بیماری‌های مربوط به مامایی و جراحی مورد استفاده قرار گیرد.

کلمات کلیدی: استخوان لگن، توموگرافی کامپیوتری، خوکچه هندی (*Cavia porcellus*)، مورفولوژی، مورفومتری

ناشر: مؤسسه انتشارات دانشگاه تهران.

کپی‌رایت © نویسندگان.



نویسنده مسئول: محمدرضا حسینچی، گروه علوم پایه، دانشکده دامپزشکی، واحد ارومیه، دانشگاه آزاد اسلامی، ارومیه، ایران

مقدمه

خوکچه‌های هندی پستاندارانی از راسته جوندگان (*Order rodentia*) و از تیره خوکچگان هندی (*Caviidae family*) می‌باشند (۱). در حال حاضر ۱۳ گونه از این حیوانات شناسایی شده‌اند که رایج‌ترین آن‌ها نژاد آمریکایی، حبشه‌ای و پرویی می‌باشند (۲). تمام گونه‌های خوکچه هندی به زندگی گروهی تمایل دارند و بنابراین حیوانات اجتماعی می‌باشند. گونه‌های اهلی خوکچه هندی (*Cavia porcellus*) در طبیعت یافت نمی‌شوند (۳). این جوندگان از حیوانات خانگی محبوب و همچنین از حیوانات آزمایشگاهی

ارزشمند محسوب می‌شوند. خوکیه‌های هندی (*Cavia porcellus*) اولین جانوری بود که در مطالعات پزشکی مورد استفاده قرار گرفت و نام آن مترادف به اصطلاح «جانور آزمایش» است (۴). از قسمت‌های مهم تشکیل‌دهنده اسکلت یک خوکیه هندی، استخوان‌های لگن آن می‌باشد که می‌تواند به علل مختلف مورد آسیب قرار بگیرد. تکنیک‌های مختلف تصویربرداری می‌توانند در تشخیص این نوع از آسیب‌ها مفید باشند. توموگرافی کامپیوتری (Computed Tomography: CT) یکی از جدیدترین روش‌های تشخیصی برای بررسی عوارض و بیماری‌های اسکلتی و بافت‌های نرم در دام‌های کوچک و حیوانات اگزوتیک می‌باشد. در واقع CT یک روش تصویربرداری است که از اصول توموگرافی (تصویر مقطعی بافت‌ها) استفاده می‌کند. توموگرافی یک برش مقطعی از بافت خاصی از بدن را نشان می‌دهد بدون آنکه ساختارهای مجاور آن بافت در تصویر اخذ شده دخالت داشته باشند. CT می‌تواند برای تصویربرداری هر قسمتی از بدن استفاده شود که از کاربردهای رایج آن برای تشخیص بیماری‌های حفره بینی، سینوس‌ها، گوش‌ها، ارزیابی ستون فقرات، لگن، مغز، مفاصل، ریه‌ها، مدیاستن، حفره پلور و توده‌های شکمی می‌باشد (۵، ۶). با توجه به اینکه خوکیه هندی (*Cavia porcellus*) در سطح وسیعی از مطالعات زیست‌پزشکی استفاده می‌شود، لازم است دانش دقیقی از جزئیات بافت‌های این حیوان در دسترس باشد. تصاویر توموگرافی کامپیوتری از بافت‌های مختلف این حیوان می‌تواند اطلاعات ارزشمندی را در اختیار محققین قرار دهد.

در مطالعه‌ای Witkowska و همکاران در سال ۲۰۱۴، با بررسی توموگرافی ریز کامپیوتری (micro CT) به برخی از ویژگی‌های استخوانی خوکیه هندی اشاره و تمایزات گونه‌ای آن را بیان کرده‌اند (۷). در مطالعه دیگر Dayan و همکاران در سال ۲۰۱۹، با انجام CT و مدل‌سازی سه بعدی از استخوان ران ۱۲ خوکیه هندی بالغ نر گزارش کرده‌اند که فقط تفاوت آماری بین ضخامت کورتکس چپ و راست استخوان ران وجود داشته است و در سایر پارامترها تفاوت آماری معنی‌داری مشاهده نگردید. آن‌ها در گزارش خود استفاده از CT برای اندازه‌گیری برخی از پارامترها در استخوان‌های بلند خوکیه‌های هندی را مفید ارزیابی کرده‌اند (۸).

Sasai و همکاران در سال ۲۰۱۵ در یک مطالعه گذشته‌نگر اعلام نموده‌اند که روش میکرو CT در تشخیص شکستگی‌های ناحیه لگنی خرگوش از ارزش تشخیصی بیشتری نسبت به روش رادیوگرافی برخوردار است، چراکه در رادیوگرافی تصاویر بافت‌ها روی هم می‌افتد و به اصطلاح مشکل سوپراپوزیشن (*Superimposition*) وجود دارد، در حالی که در تصاویر CT می‌توان تمام بافت‌های یک ناحیه را به تفکیک بررسی نمود (۹). McDougall و همکاران در سال ۲۰۰۹ با انجام میکرو سی تی از مفصل استیفل خوکیه‌های هندی جوان (۲-۵ ماهه) و پیر (۱۷-۳۷ ماهه) ارتباط بین درد مفاصل و آسیب‌شناسی مفاصل را در مدل حیوانی استئوآرتریت طبیعی مورد بررسی قرار داده‌اند و اعلام کرده‌اند اولاً یافته‌های میکرو سی تی با نتایج هیستوپاتولوژی همخوانی دارد و ثانیاً علامت بالینی درد یک پیش‌بینی ضعیف برای ارزیابی میزان دژنراتیو مفصل و شدت استئوآرتریت می‌باشد و در این زمینه نشانه‌های میکرو سی تی دقت تشخیصی بیشتری دارند (۱۰).

Proks و همکاران در سال ۲۰۲۱ با انجام یک مطالعه رادیوآناتومی بر روی ستون مهره‌های ۲۴۰ خوکیه هندی اعلام کرده‌اند ۱۲/۵ درصد از این حیوانات، ناهنجاری‌های مادرزادی مربوط به ستون مهره‌ها را داشتند که مهره‌های سرویکال دارای کمترین و لومبوساکرال بیشترین درگیری را داشته است (۱۱). در مطالعه دیگری، Del Chicca و همکاران در سال ۲۰۲۳ با بررسی سر در ۶۵ خوکیه هندی به روش توموگرافی کامپیوتری گزارش نموده‌اند که بیشترین یافته‌های تصادفی در این حیوانات در ناحیه گوش و بینی می‌باشد که در اغلب موارد مینرالیزاسیون در بافت‌های نرم است (۱۲). Demircioglu و Yilmaz در سال ۲۰۲۱ با انجام یک مطالعه استئومتریکی برخی از پارامترهای استخوان‌های لگنی گربه‌های وان را به روش توموگرافی کامپیوتری بررسی و تفاوت‌های آن‌ها را در جنس‌های نر و ماده مشخص نموده‌اند. آن‌ها در این مطالعه اذعان کرده‌اند اکثر این پارامترهای مورفومتریکی نظیر طول استخوان نیم‌لگن، طول بین لبه‌های داخلی استابولوم، فاصله عرضی بین زواید ورکی دو طرف و ضخامت استخوان خاصره در جنس نر بیشتر از جنس ماده است (۱۳).

بررسی ویژگی‌های توموگرافیکی استخوان‌های لگنی خوکیه هندی می‌تواند در شناسایی خصوصیات آناتومیکی، بررسی گونه‌های مختلف و ارزیابی موارد پاتولوژیکی آن مفید و مؤثر واقع گردد، اما برای این منظور لازم است جزئیات آناتومی (مورفولوژی

و مورفومتری) نرمال هریک از استخوان‌های تشکیل‌دهنده لگن این حیوان دقیقاً مورد بررسی قرار گرفته باشند. توموگرافی کامپیوتری یکی از روش‌های تصویربرداری تشخیصی غیرتهاجمی است که می‌تواند جزئیات دقیقی از استخوان‌های تشکیل‌دهنده لگن این حیوان را در اختیارمان قرار دهد. بنابراین مطالعه‌ای اختصاصی بر روی استخوان لگن (*Ossa coxarum*) خوکچه هندی انجام شد و قسمت‌های مختلف تشکیل‌دهنده آن بررسی و حدود نرمال آن‌ها تعیین گردید. یافته‌های مطالعه حاضر می‌تواند در شناسایی خصوصیات آناتومیکی و آموزش علوم آناتومی، تفسیر تصاویر CT اسکن و نیز در معاینات بالینی و امور درمانی این حیوان خانگی مورد استفاده قرار گیرد.

مواد و روش کار

طرح مطالعه و حیوانات: مطالعه حاضر، مطالعه‌ای توصیفی مقطعی است که در آن از ۱۰ خوکچه‌هندی (*Cavia porcellus*) (۵ نر و ۵ ماده) ۱۲ ماهه با میانگین وزنی $1/12 \pm 0/22$ کیلوگرم که مطابق با معیارهای مطالعه، سالم تشخیص داده شده بودند استفاده شد. این حیوانات در طول مطالعه از تغذیه مناسب برخوردار بودند و در اتاقی ایزوله که دمای آن ۲۵ درجه سانتی‌گراد با رطوبت نسبی ۶۵ درصد و مدت روشنایی و تاریکی ۱۲ ساعت بود نگهداری می‌شدند (۱۴، ۱۵).

بیهوشی حیوانات تحت مطالعه: ابتدا هریک از خوکچه‌های هندی ۶ ساعت محرومیت از غذا و آب داشتند. سپس با هیدروکلراید زایلازین ۲ درصد رویان دارو با دوز ۴۰ میلی‌گرم به‌ازای هر کیلوگرم وزن بدن و کتامین هیدروکلراید ۱۰ درصد آلفاسان با دوز ۶۰ میلی‌گرم به‌ازای هر کیلوگرم وزن بدن با تزریق عضلانی بیهوش شدند (۱۶).

مطالعات توموگرافی کامپیوتری: برای تهیه تصاویر CT، هر خوکچه هندی با حالت گماری خوابیده روی جناغ بر روی میز اسکنر دستگاه CT قرار داده و اسکن از ناحیه لگن آن در پلن‌های عرضی (محوری)، ساجیتال و دورسال انجام شد. برای سی‌تی از دستگاه اسکنر هلیکال (Somatom Spirit CT scanner, Two detectors, Siemens, Germany) مولتی اسلایس استفاده گردید. فاکتورهای تکنیکی CT اسکنر عبارت بودند از: زمان چرخش گنتری: ۴۰۰ میلی ثانیه، ضخامت برش: ۱ میلی‌متر، فاصله بازسازی: ۰/۱ - ۵ میلی‌متر، نسبت گام (Pitch ratio): ۱، کیلو ولتاژ: ۱۲۰ و میلی‌آمپر ثانیه: ۱۳۰، کولیماسیون آشکارساز فیزیکی: ۳۲×۰/۶ میلی‌متر، کولیماسیون مقطع نهایی: ۶۴×۰/۶ میلی‌متر، وضوح: ۵۱۲×۵۱۲ پیکسل و محدوده وضوح: ۰/۹۲×۰/۹۲، کرنل (Kernel): ۱۰H و اینکرمنت (Increment): ۰/۵ میلی‌متر (۷). براساس فاکتورهای تکنیکی فوق تصویربرداری انجام شده و تصاویر به‌دست‌آمده با فرمت DICOM ذخیره شدند (۱۷).

بازسازی سه بعدی (Three-Dimensional Reconstruction): پس از ذخیره‌سازی تصاویر به‌دست‌آمده با فرمت DICOM، این تصاویر به رایانه منتقل شدند. برای بازسازی سه بعدی این تصاویر دیجیتال از نرم‌افزار Onis CT software, Multi-Modality Workplace VE 2.5A استفاده شد. از کولیس الکترونیکی این نرم‌افزار نیز برای اندازه‌گیری‌های مورفومتریکی استفاده شد (۱۸، ۱۹).

مطالعات مورفومتریکی: اندازه‌گیری‌های استئومتریکی از پارامترهای مختلف لگن (*Ossa coxarum*) به‌صورت جداگانه انجام و میانگین آن‌ها ثبت شد. اندازه‌گیری‌ها یک بار انجام شد. پارامترهای اندازه‌گیری‌شده در **جدول ۱**، **۲** و **۳** قابل‌مشاهده است. از (NAV) (*Nomina Anatomica Veterinaria*) به‌عنوان مرجعی برای اصطلاحات علمی دامپزشکی استفاده شد (۲۰). پارامترهای مورد بررسی در **جدول ۴** ارائه شده است (۱۵، ۱۶):

قطر عمودی استابولوم (Vertical diameter of acetabulum: VADi)، قطر افقی استابولوم (Horizontal diameter of acetabulum: HADi)، طول خاصره (Ilium length: LI)، قطر مزدوج (Conjugal diameter: C)، قطر مایل (Oblique diameter: O)، فاصله بین خار قدامی شکمی خاصره تا برجستگی خاصره‌ای-عانه‌ای (Distance between cranial inferior iliac spine and iliopubic eminence: AII)، فاصله بین خار قدامی شکمی خاصره تا عانه (Distance between cranial inferior iliac spine to pubis: AIP)، فاصله بین برجستگی ورکی تا قسمت میانی کمان ورکی (Distance between ischiatic tuberosity to middle of ischiatic arch: IMI)، عرض میانی عانه (Midpubis width: PW)، فاصله بین برجستگی ورکی تا برآمدگی خاصره‌ای-عانه‌ای (Distance between ischiatic tuberosity to iliopubic eminence: IIE)، فاصله بین خار قدامی پشتی خاصره تا برجستگی خاصره‌ای-عانه‌ای (Distance between cranial superior iliac spine to iliopubic eminence: ASI)، طول خاصره (Ilium length: LI)، فاصله بین دو ستیغ خاصره‌ای (BIC)

Distance between two iliac crests: فاصله بین بالاترین نقطه در ستیغ خاصه تا بالاترین نقطه در برجستگی ورکی (Distance between iliac crest to ischiatic tuberosity: CT)، فاصله برجستگی خاجی تا لبه قدامی استخوان شرمگاهی (Distance between anterior superior iliac spine to the pubic tubercle: ASP)، بیشترین طول سوراخ سدادی (Greatest length of obturator foramen: OL)، بیشترین عرض سوراخ سدادی (Greatest width of obturator foramen: OW)، فاصله بین خاجی تا برجستگی کوسال (Distance between sacral to coxal tuberosity: SC)، طول بریدگی نسایی کوچک (Lesser ischchiatic notch length: LSN) و بریدگی نسایی بزرگ (Greater ischchiatic notch length: GSN)، فاصله عرضی بزرگ تر (Greater transverse distance: T)، فاصله بین دو برجستگی خاصه‌های عانه‌ای (Distance between two iliopubic eminence: BIE)، طول سمفیز (Symphysis length: SL) و قطر عرضی خروجی لگن (Transverse diameter of pelvis outlet: OTD).

جدول ۱. ارزیابی مقادیر متغیر استخوان لگن (برحسب میلی‌متر) در خوکچه‌های هندی (*Cavia porcellus*) نر و ماده.

خوکچه‌های هندی	C	AII	AIP	ASI	LI	CT	GSN	ASP
ماده (n=5)	30/1167±/40415	32/950±/75000	42/167±/76376	28/050±/62650	25/423±/38837	42/1167±/96480	34/123±/82815	18/5167±/50082
نر (n=5)	30/475±/55295	30/375±/89702	40/550±/93360	27/200±/34573	25/258±/40177	42/275±/95956	34/750±/95566	18/650±/44045
مجموع (n=10)								

(C): قطر مزدوج، (AII): فاصله بین خار قدامی شکمی خاصه تا برجستگی خاصه‌ای - عانه‌ای، (AIP): فاصله بین خار قدامی شکمی خاصه تا عانه، (ASI): فاصله بین خار قدامی پشتی خاصه تا برجستگی خاصه‌ای - عانه‌ای، (LI): طول خاصه، (CT): فاصله بین بالاترین نقطه در ستیغ خاصه‌ای تا بالاترین نقطه در برجستگی ورکی، (GSN): بریدگی نسایی بزرگ، (ASP): فاصله برجستگی خاجی تا لبه قدامی استخوان شرمگاهی. * $P \leq 0/05$ معنی‌دار و فاصله اطمینان ۹۵ درصد در نظر گرفته شد. پارامترهای معنی‌دار با علامت ستاره (*) مشخص شدند.

جدول ۲. ارزیابی آماری مقادیر متغیر استخوان لگن (برحسب میلی‌متر) در خوکچه‌های هندی (*Cavia porcellus*) نر و ماده.

خوکچه‌های هندی	O	T	AMI	IIE	BIC	IMI	BIE	OTD
ماده (n=5)	14/283±/10664	18/167±/52462	18/700±/30414	12/450±/47697	19/250±/32787	12/300±/50744	11/2167±/56862	12/283±/46458
نر (n=5)	15/667±/45369	18/823±/46458	18/950±/39686	12/783±/25658	18/850±/32912	12/167±/47522	11/550±/42220	12/9167±/37859
مجموع (n=10)								

(T): فاصله عرضی بزرگ تر، (O): قطر مایل، (AMI): فاصله بین استابولوم تا قسمت میانی کمان ورکی، (IIE): فاصله بین برجستگی ورکی تا برآمدگی خاصه‌ای عانه‌ای، (BIC): فاصله بین دو ستیغ خاصه‌ای، (IMI): فاصله بین برجستگی ورکی تا قسمت میانی کمان ورکی، (BIE): فاصله بین دو برجستگی خاصه‌ای عانه‌ای، (OTD): قطر عرضی خروجی لگن. * $P \leq 0/05$ معنی‌دار و فاصله اطمینان ۹۵ درصد در نظر گرفته شد.

جدول ۳. ارزیابی آماری مقادیر متغیر استخوان لگن (برحسب میلی‌متر) در خوکچه‌های هندی (*Cavia porcellus*) نر و ماده.

خوکچه‌های هندی	OL	OW	PW	AD	VADi	HADi	SL	SC
ماده (n=5)	12/2167±/32522	6/650±/35000	4/2167±/15275	1/623±/10408	5/1167±/25473	5/223±/28421	10/7167±/47522	8/100±/32787
نر (n=5)	12/600±/40000	6/950±/60000	4/123±/15275	1/667±/107638	5/3167±/25658	5/367±/27528	11/2167±/32522	8/423±/40104
مجموع (n=10)								

(OL): بیشترین طول سوراخ سدادی، (OW): بیشترین عرض سوراخ سدادی، (PW): عرض میانی عانه، (AD): عمق استابولوم، (VADi): قطر عمودی استابولوم، (HADi): قطر افقی استابولوم، (SL): طول سمفیز، (SC): فاصله بین خاجی تا برجستگی کوسال. * $P \leq 0/05$ معنی‌دار و حدود اطمینان ۹۵ درصد در نظر گرفته شد.

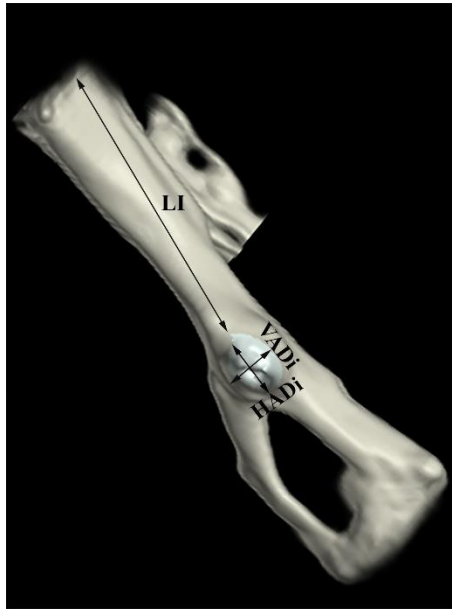
جدول ۴. پارامترهای مورد بررسی بر اساس اصطلاحات آناتومی دامپزشکی (NAV).

اصطلاح به زبان انگلیسی	مترادف فارسی
Vertical diameter of acetabulum: VADi	قطر عمودی استابولوم
Horizontal diameter of acetabulum: HADi	قطر افقی استابولوم
Ilium length: LI	طول خاصه
Conjugal diameter: C	قطر مزدوج
Oblique diameter: O	قطر مایل
Distance between cranial inferior iliac spine and iliopubic eminence: AII	فاصله بین خار قدامی شکمی خاصه تا برجستگی خاصه‌ای-عانه‌ای
Distance between cranial inferior iliac spine to pubis: AIP	فاصله بین خار قدامی شکمی خاصه تا عانه
Distance between ischiatic tuberosity to middle of ischiatic arch: IMI	فاصله بین برجستگی ورکی تا قسمت میانی کمان ورکی
Midpubis width: PW	عرض میانی عانه
Distance between ischiatic tuberosity to iliopubic eminence: IIE	فاصله بین برجستگی ورکی تا برآمدگی خاصه‌ای-عانه‌ای
Distance between cranial superior iliac spine to iliopubic eminence: ASI	فاصله بین خار قدامی پشتی خاصه تا برجستگی خاصه‌ای-عانه‌ای
Ilium length: LI	طول خاصه
Distance between two iliac crests: BIC	فاصله بین دو ستیغ خاصه‌ای
Distance between iliac crest to ischiatic tuberosity: CT	فاصله بین بالاترین نقطه در ستیغ خاصه تا بالاترین نقطه در برجستگی ورکی
Distance between anterior superior iliac spine to the pubic tubercle: ASP	فاصله برجستگی خاجی تا لبه قدامی استخوان شرمگاهی
Greatest length of obturator foramen: OL	بیشترین طول سوراخ سدادی
Greatest width of obturator foramen: OW	بیشترین عرض سوراخ سدادی
Distance between sacral to coxal tuberosity: SC	فاصله بین خاجی تا برجستگی کوسال
Lesser ischiatic notch length: LSN	طول بریدگی نسایی کوچک
Greater ischiatic notch length: GSN	طول بریدگی نسایی بزرگ
Greatest transverse distance: T	فاصله عرضی بزرگتر
Distance between two iliopubic eminence: BIE	فاصله بین دو برجستگی خاصه‌ای-عانه‌ای
Distance between acetabulum to middle of ischiatic arch: AMI	قسمت میانی کمان ورکی
Symphysis length: SL	طول سمفیز
Transverse diameter of pelvis outlet: OTD	قطر عرضی خروجی لگن

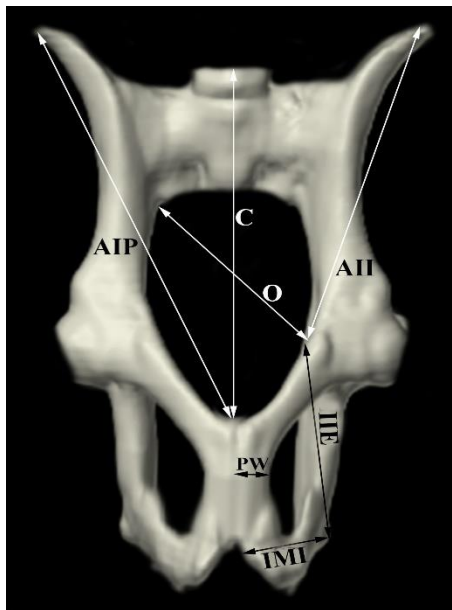
آنالیز آماری: برای تعیین اندازه طبیعی قسمت‌های مختلف تشکیل‌دهنده استخوان لگن (*Ossa coxarum*) خوکچه‌های هندی نر و ماده بالغ از تکنیک Confidence Interval و برای تجزیه و تحلیل داده‌های پارامتریک از آزمون تی زوج (*Paired t-test*) با کمک نرم‌افزار SPSS ویرایش ۲۱ استفاده شد. همه مقادیر به صورت میانگین و انحراف معیار بیان شدند و $P \leq 0.05$ معنی‌دار و فاصله اطمینان ۹۵ درصد در نظر گرفته شد.

نتایج

بر اساس نتایج مطالعه حاضر، توموگرافی کامپیوتری می‌تواند امکان شناسایی اغلب ساختارهای آناتومیکی ناحیه لگنی خوکچه‌های هندی (*Cavia porcellus*) را فراهم کند. در تصاویر CT، استخوان‌ها به علت داشتن دانسیته بالا به رنگ سفید و حفره مدولاری آن‌ها تیره رنگ و عضلات و تاندون‌ها نیز در مقیاس‌های مختلف خاکستری قابل‌رویت بودند. در تصاویر CT، استخوان لگن خوکچه هندی شکل نامنظمی داشت. تمام سطوح، لبه‌ها و زوایای استخوان‌های خاصه، ورکی و عانه قابل‌شناسایی و ارزیابی بودند. بر اساس نتایج مطالعه حاضر کمربند لگنی در خوکچه‌های هندی (*Cavia porcellus*) از استخوان لگن (*Ossa coxarum*)، استخوان خاجی و چند مهره اول دمی تشکیل شده است. لگن این جوندگان شامل دو استخوان نیم لگن (*Ossa coxae*) بود که هر یک شامل استخوان‌های خاصه، ایسکیوم و پوبیس بود. این استخوان‌ها کاملاً ادغام شده بودند و استخوان پیچیده و فشرده لگن را تشکیل می‌دادند. همچنین این سه استخوان در تشکیل حفره مفصلی استابولوم نیز شرکت می‌کردند.



تصویر ۱. نمای جانبی از تصویر بازسازی سه بعدی CT استخوان لگن (*Osa coxae*) نرمال خوکچه‌هندی (*Cavia porcellus*) نر. (VADi): قطر عمودی استابولوم، (HADi): قطر افقی استابولوم، (LI): طول خاصه.

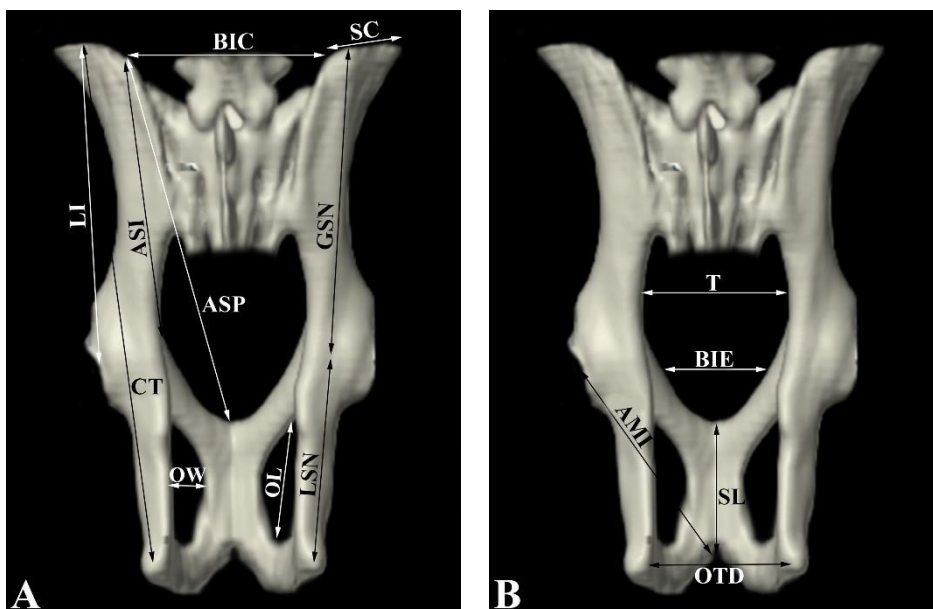


تصویر ۲. نمای VD از تصویر بازسازی سه بعدی CT استخوان لگن خوکچه‌هندی (*Cavia porcellus*) نر. (C): قطر مزدوج، (O): قطر مایل، (AII): فاصله بین خار قدامی شکمی خاصه تا برجستگی خارهای-عانه‌ای، (AIP): فاصله بین خار قدامی شکمی خاصه تا عانه، (IMI): فاصله بین برجستگی ورکی تا قسمت میانی کمان ورکی، (PW): عرض میانی عانه، (IIE): فاصله بین برجستگی ورکی تا برآمدگی خارهای عانه‌ای.

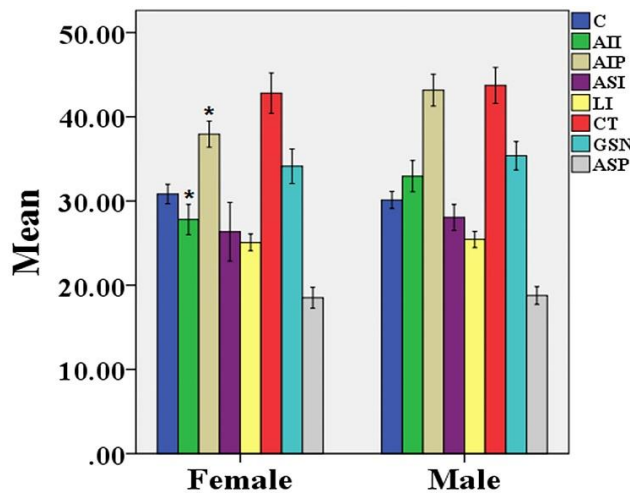
دو استخوان نیم لگن (*Ossa coxae*) در خط میانی بدن توسط سمفیز لگنی به هم مفصل شده بودند و خود این سمفیز شامل قسمت‌های سمفیز عانه‌ای و سمفیز ورکی است. استخوان خاصه دارای یک بدنه و یک بال و بال دارای دو سطح و سه لبه و دو زاویه بود. این دو زاویه دارای یک برجستگی خاجی در بالا و یک برجستگی هانش در پایین بود که این دو قسمت به ۴ خار تقسیم شده بودند: برجستگی هانش به شوک (خار) خارهای شکمی قدامی و خلفی و برجستگی خاجی به شوک (خار) خارهای پشتی قدامی و خلفی تقسیم می‌شد. خارهای مربوط به برجستگی خاجی چندان واضح نبودند. یک بریدگی کم عمق در حفره استابولوم مشاهده شد. ستیغ خارهای محدب دیده می‌شد. بدنه خاصه دارای سطوح شکمی، داخلی و خارجی بود. در تصاویر CT، سطوح سرینی و خاجی-لگنی بال استخوان خاصه به وضوح قابل مشاهده بودند. سطح خاجی-لگنی دارای سه قسمت بود. سطح خاصه‌ای در طرف و نترال، سطح برجستگی

خاصه‌های در طرف بالا که با ساکروم تماس پیدا می‌کند و سطح گوشی با ساکروم مفصل می‌شود. در تصاویر سی‌تی‌اسکن سه لبه بال استخوان خاصه خوکچه‌هندی (*Cavia porcellus*) قابل مشاهده بودند. لبه‌های قدامی و فوقانی محدب و لبه تحتانی مقعر بودند. استخوان ورکی دارای سطوح کوچک لگنی و پایینی بود که به ترتیب مقعر و محدب بودند. استخوان ورکی دارای چهار لبه بود. لبه قدامی که در خلف سوراخ سدادی قرار داشت. لبه خلفی که با لبه خلفی استخوان نیم لگن طرف مقابل، کمان ورکی را تشکیل می‌داد. لبه داخلی که سمفیز ورکی را می‌ساخت. لبه خارجی که در تشکیل بریدگی نسایی کوچک شرکت می‌کرد. استخوان عانه دارای یک سطح لگنی صاف و مقعر و یک سطح شکمی محدب بود. در استخوان عانه سه لبه قابل مشاهده بود. لبه قدامی که تیز بود. لبه داخلی که همراه با استخوان عانه طرف مقابل به سمفیز لگنی متصل می‌شد. لبه خلفی که در قسمت قدامی سوراخ سدادی قرار داشت. استخوان عانه دارای دو شاخه قدامی و خلفی بود. شاخه قدامی در تشکیل استابولوم شرکت می‌کرد. شاخه خلفی به استخوان ورکی متصل می‌شد و همراه با این استخوان لبه داخلی، سوراخ سدادی را تشکیل می‌داد. شاخه قدامی (استابولومی) استخوان عانه طویل‌تر از شاخه خلفی (سمفیزی) بود. در تصاویر توموگرافی کامپیوتری حفره استابولوم به صورت یک حفره فنجان‌ی (Cotyloid) دیده می‌شد که راس استخوان ران در آن جای گرفته بود و دارای یک قسمت مفصلی و یک قسمت غیرمفصلی بود. قسمت مفصلی سطح هلالی داشت. قسمت غیرمفصلی که در واقع گودی استابولومی بود نازک و شفاف و قسمت خلفی این حفره دارای یک بریدگی بود. سوراخ سدادی در کف و جانب لگن بین استخوان عانه و ورک واقع شده بود. این سوراخ تخم‌مرغی شکل بوده و محور طولی آن در جهت قدامی و جانبی بود. قسمت نوک‌تیز آن به سمت قدام و قسمت گرد آن به سمت خلف و داخل بود (تصاویر ۱، ۲، ۳).

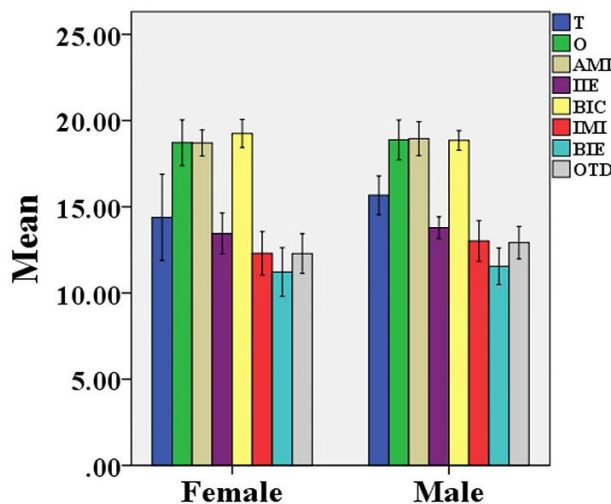
اندازه‌گیری‌های مورفومتریک از پارامترهای مختلف لگن خوکچه‌هندی (*Cavia porcellus*) به صورت جداگانه انجام و میانگین آن‌ها ثبت شد. پارامترهای اندازه‌گیری شده و توضیحات آن‌ها در جداول شماره ۱، ۲ و ۳ ارائه شده است. براساس اندازه‌گیری‌های انجام شده بر روی تصاویر بازسازی سه بعدی توموگرافی کامپیوتری، میانگین AMI, LI, ASI, AIP, AII و IIE به ترتیب $30/37 \pm 2/89, 40/54 \pm 2/93, 27/28 \pm 1/46, 25/25 \pm 0/34$ و $18/82 \pm 0/38$ میلی‌متر ثبت شد. نتایج نشان داد تمام پارامترهای اندازه‌گیری شده در نرها بزرگ‌تر از ماده‌ها می‌باشد. فقط سه پارامتر C, BIC, PW در ماده‌ها بزرگ‌تر از نر گزارش شدند. همچنین پارامترهای AII و AIP در ماده به طور معنی‌داری کوچک‌تر از نرها بودند ($P \leq 0/05$) (تصاویر ۴، ۵، ۶، ۷).



تصویر ۳. نمای DV از تصویر بازسازی سه بعدی CT استخوان لگن خوکچه هندی (*Cavia porcellus*) نر. A. (ASI): فاصله بین خار قدامی پستی خاصه تا برجستگی خاصه‌ای - عانه‌ای، (LI): طول خاصه، (BIC): فاصله بین دو ستیغ خاصه‌ای، (CT): فاصله بین بالاترین نقطه در ستیغ خاصه تا بالاترین نقطه در برجستگی ورکی، (ASP): فاصله برجستگی خاجی تا لبه قدامی استخوان شرمگاهی، (OL): بیشترین طول سوراخ سدادی، (OW): بیشترین عرض سوراخ سدادی، (SC): فاصله بین خاجی تا برجستگی کوسال، (LSN): طول بریدگی نسایی کوچک، (GSN): بریدگی نسایی بزرگ. B. (T): فاصله عرضی بزرگ‌تر، (BIE): فاصله بین دو برجستگی خاصه‌ای، (AMI): فاصله بین استابولوم تا قسمت میانی کمان ورکی، (SL): طول سمفیز، (OTD): قطر عرضی خروجی لگن.



تصویر ۴. مقادیر استخوان لگن (بر حسب میلی‌متر) در خوکچه‌های هندی (*Cavia porcellus*) نر و ماده. (C): قطر مزدوج، (O): قطر مایل، (AII): فاصله بین خار قدامی شکمی خاصه تا برجستگی خارهای-عانه‌ای، (AIP): فاصله بین خار قدامی شکمی خاصه تا عانه، (ASI): فاصله بین خار قدامی پشتی خاصه تا برجستگی خارهای-عانه‌ای، (LI): طول خاصه، (CT): فاصله بین بالاترین نقطه در ستیغ خارهای تا بالاترین نقطه در برجستگی ورکی، (GSN) بریدگی نسایی بزرگ، (ASP): فاصله برجستگی خاجی تا لبه قدامی استخوان شرمگاهی. $P \leq 0.05$ معنی‌دار و فاصله اطمینان ۹۵ درصد در نظر گرفته شد. پارامترهای معنی‌دار با علامت ستاره (*) مشخص شد.



تصویر ۵. مقادیر استخوان لگن (بر حسب میلی‌متر) در خوکچه‌های هندی (*Cavia porcellus*) نر و ماده. (T): فاصله عرضی بزرگ‌تر، (O): قطر مایل، (AMI): فاصله بین استابولوم تا قسمت میانی کمان ورکی، (IIE): فاصله بین برجستگی ورکی تا برآمدگی خارهای عانه‌ای، (BIC): فاصله بین دو ستیغ خارهای، (IMI): فاصله بین برجستگی ورکی تا قسمت میانی کمان ورکی، (BIE): فاصله بین دو برجستگی خارهای عانه‌ای، (OTD): قطر عرضی خروجی لگن. $P \leq 0.05$ معنی‌دار و فاصله اطمینان ۹۵ درصد در نظر گرفته شد.

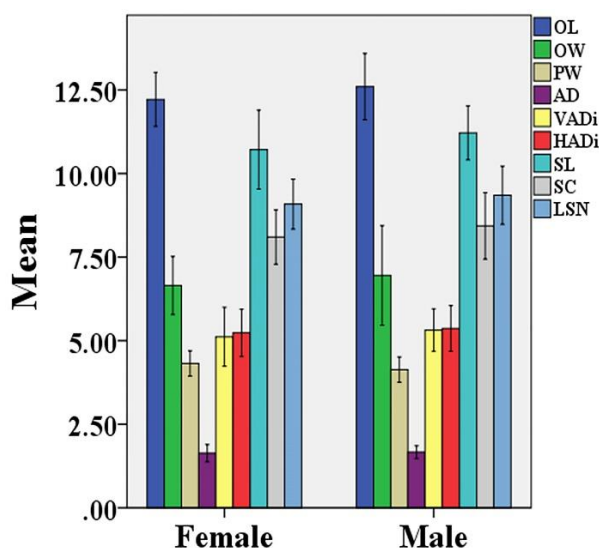
بحث

ریخت‌شناسی آناتومیکی استخوان ابزار مهمی در دامپزشکی، جانورشناسی و باستان‌شناسی است که می‌تواند برای تشخیص و شناسایی گونه‌های مختلف جانوری استفاده شود. انواع مختلفی از استخوان‌ها را می‌توان برای تعیین جنسیت انسان و حیوانات استفاده کرد که یکی از آن‌ها استخوان لگن می‌باشد. در برخی از مطالعات قسمت‌های مختلف استخوان لگن انسان نظیر بریدگی سیاتیک بزرگ (۲۱)، لبه قدامی لگن (۲۲) و حفره لگنی (۲۳) بررسی شده است. مطالعات لگنی در اغلب حیوانات نظیر دام‌های بزرگ و کوچک (۲۴)، میمون‌سانان (۲۵)، موش‌ها (۲۶) و حتی در گونه‌هایی مانند وال آبی شمالی (۲۷) انجام شده است. یکی از موارد تشخیص حیوان نر از ماده در علوم مربوط به جانورشناسی و باستان‌شناسی، آلت تناسلی می‌باشد. با این حال ممکن است از دست دادن آلت تناسلی به مشکلاتی در تشخیص جنسیت منجر شود. به همین دلیل مطالعات بر روی انواع پارامترهای دیگر تعیین جنسیت نظیر استخوان‌ها و دندان‌ها انجام

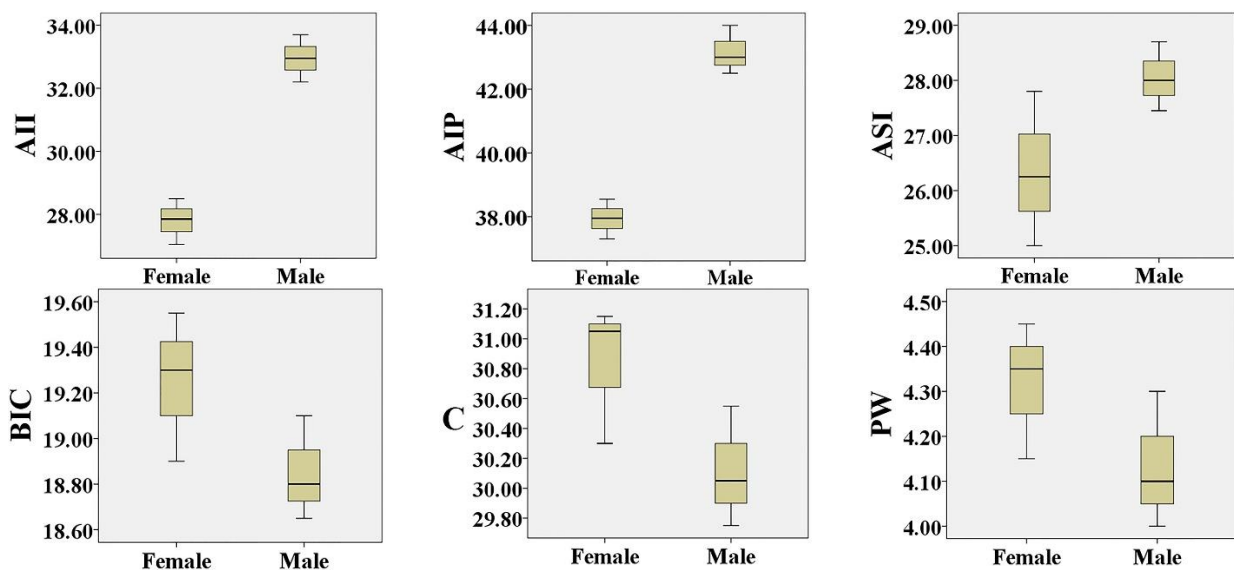
شده است. این موارد شامل استخوان‌های لگن، کتف، جمجمه، فک پایین و دندان نیش است (۲۸). تاکنون مطالعه اختصاصی بر روی استخوان‌های لگن خوکچه هندی (*Cavia porcellus*) انجام نشده است و اطلاعاتی در مورد تفاوت‌های مرتبط با جنسیت در این استخوان گزارش نشده است. هدف از مطالعه حاضر اندازه‌گیری برخی از پارامترهای مورفومتریک و ویژگی‌های مورفولوژیک لگن خوکچه هندی و مقایسه تفاوت‌های مشاهده‌شده در جنس‌های نر و ماده بود. همچنین یکی دیگر از اهداف مطالعه حاضر، بررسی تفاوت‌ها در آناتومی اسکلتی لگن خوکچه هندی و مقایسه یافته‌ها با سایر جوندگان بود.

توموگرافی کامپیوتری یکی از روش‌های کاربردی تصویربرداری تشخیصی است که می‌تواند نمایش دقیقی از ویژگی‌های آناتومیکی ظریف جوندگان را ارائه دهد. مطالعه توموگرافی کامپیوتری مطالعه حاضر نشان می‌دهد استخوان نیم‌لگن (*Ossa coxae*) خوکچه هندی یک محوری مستقیم و تقریباً افقی دارد. در این جونده استخوان‌های ورکی و عانه یک سوراخ بزرگ سدادی تخم‌مرغی شکل را تشکیل می‌دهند. این یافته‌ها مشابه مطالعات انجام‌شده بر روی چینچیللا (*Chinchilla lanigera*) می‌باشد (۲۹). بال استخوان خاصه در خوکچه هندی دراز است و در مقایسه با بال استخوان خاصه در خرگوش باریک‌تر است (۳۰). سطح جانبی آن یک تاج گلوئتال بسیار برجسته را نشان می‌دهد که در سمت جانبی گردن خاصه ادامه می‌یابد و به یک توبرکل ختم می‌شود و به‌صورت خلفی تا استابولوم می‌رسد. این تاج به‌طور کامل حفره گلوئتال را به یک حفره پشتی-جانبی و یک حفره شکمی-جانبی تقسیم می‌کند. اپی‌فیز پروگزیمال استخوان ران فاقد تروکانتر سوم می‌باشد. باوجود این موقعیت تروکانترهای بزرگ‌تر و کوچک‌تر به یک تاج بین تروکانتریک عمودی منجر می‌شوند. برخلاف خوکچه هندی در خرگوش اپی‌فیز پروگزیمال استخوان ران دارای تروکانتر سوم بوده و تاج بین تروکانترهای بزرگ‌تر و کوچک‌تر کاملاً واضح و درشت است (۳۰).

Sheth و همکاران در سال ۲۰۱۹ با انجام یک مطالعه آناتومیکی گزارش کرده‌اند که موش رت دارای خار خاصه‌ای شکمی خلفی مشخص و بال‌های خاصه‌ای پهن است (۳۱). این گزارش با یافته‌های مطالعه حاضر مطابقت ندارد. براساس مشاهدات مطالعه حاضر در خوکچه هندی خارهای خاصه‌ای شکمی خلفی، شکمی قدامی، پشتی عقبی و پشتی قدامی واضح نبودند. در مطالعه‌ای که Allen-Brady و همکاران در سال ۲۰۲۲ گزارش کرده‌اند استخوان خاصه موش‌ها با اولین مهره خاجی مفصل می‌شود (۳۲). این گزارش با یافته‌های مطالعه حاضر همخوانی دارد. با این تفاوت که در خوکچه هندی علاوه بر اولین مهره خاجی، دومین مهره خاجی نیز با خاصه مفصل می‌شود.



تصویر ۶. مقادیر استخوان لگن (بر حسب میلی‌متر) در خوکچه‌های هندی (*Cavia porcellus*) نر و ماده. بیشترین طول سوراخ سدادی (OL)، بیشترین عرض سوراخ سدادی (OW)، عرض میانی عانه (PW)، عمق استابولوم (AD)، قطر عمودی استابولوم (VADi)، قطر افقی استابولوم (HADi)، طول سمفیز (SL)، فاصله بین خاجی تا برجستگی کوکسال (SC) و طول بریدگی نسبی کوچک (LSN). $P \leq 0.05$ معنی‌دار و حدود اطمینان ۹۵ درصد در نظر گرفته شد.



تصویر ۷. نمودار جعبه‌ای مقایسه پارامترهای لگن در خوکچه‌های هندی نر و ماده. (C): قطر مزدوج، (BIC): فاصله بین دو ستیغ خاصه‌ای، (AII): فاصله بین خار قدامی شکمی خاصه تا برجستگی خاصه‌ای-عانه‌ای، (AIP): فاصله بین خار قدامی شکمی خاصه تا عانه، (ASI): فاصله بین خار قدامی پشتی خاصه تا برجستگی خاصه‌ای-عانه‌ای، (PW): عرض میانی عانه.

در مطالعه دیگری Csanády و همکاران در سال ۲۰۲۴ اظهار کرده‌اند دهانه قدامی لگن در موش‌ها گرد و سمفیز لگنی طویل می‌باشد (۳۳). این گزارش با یافته‌های مطالعه حاضر در خوکچه هندی مغایرت دارد، چون براساس مشاهدات مطالعه حاضر دهانه قدامی لگن خوکچه هندی طویل و بیضی‌شکل و سمفیز لگنی کوتاه بود. سوراخ سدادی در خوکچه هندی به شکل قطره اشک مشاهده شد که این ویژگی آناتومیکی تقریباً مشابه موش‌ها است (۲۶). در این رابطه Murray در سال ۲۰۱۲ با انجام یک مطالعه آناتومیکی در همستر گزارش کرده است که روزنه ابراتور این جونده طویل و محور آن قدامی خلفی است (۳۴). این در حالی است که براساس مشاهدات مطالعه حاضر در خوکچه هندی این روزنه زاویه‌دار و به‌صورت قدامی جانبی کشیده شده بود.

Richbourg و همکاران در سال ۲۰۱۶ با انجام یکسری مطالعات آناتومیکی در جوندگان نظیر موش‌ها، سنجاب‌ها و همسترها ادعان کرده‌اند که بدنه خاصه لگن این گونه از حیوانات به‌صورت پهن‌شده از سمت میانی به سمت جانب بوده و تقریباً مستقیم و موازی با طرف مقابل است (۳۵)، اما طبق یافته‌های مطالعه حاضر بدنه خاصه در خوکچه هندی تا حدودی مورب و مایل بوده و سطح سرینی آن به سمت پشتی جانبی قرار داشت. براین‌اساس این فرم بدنه خاصه در خوکچه هندی می‌تواند به‌عنوان آناتومی مقایسه‌ای آن با سایر جوندگان مطرح گردد. در مطالعه‌ای Youssef و همکاران در سال ۲۰۲۲ گزارش کرده‌اند در موش رت برجستگی‌های ورکی وضوح کمی دارند (۳۶) که در مطالعه حاضر نیز خوکچه هندی همین حالت را نشان می‌داد. همچنین آن‌ها در این مطالعه ادعا کرده‌اند که در موش رت، شاخه‌های سمفیزی و استابولومی استخوان شرمگاهی پهن است، درحالی‌که طبق مشاهدات مطالعه حاضر در خوکچه هندی این شاخه‌ها حالت گرد و مدور داشتند. در مطالعه‌ای گزارش شده است حفره استابولومی در انواع موش‌ها نظیر مایس و رت C شکل می‌باشد (۳۷). طبق یافته‌های مطالعه حاضر ساختار این حفره در خوکچه‌های هندی نیز تا حدودی به همان شکل بود. درواقع در این خوکچه‌ها حفره استابولومی به‌صورت دایره‌ای شکل همراه با یک بریدگی در خلف این حفره بود.

Youssef و همکاران در سال ۲۰۲۲ با بررسی آناتومی رت سیاه (*Rattus rattus*) گزارش کرده‌اند که در این جونده استخوان حاجی به خاصه چسبیده است و سمفیز ورکی وجود دارد و سمفیز شرمگاهی وجود ندارد (۳۸). برخلاف این مطالعه، سمفیز در خوکچه هندی کامل و توسط دو استخوان ورکی و شرمگاهی تشکیل شده بود. در ادامه این گزارش آمده است که هر لگن رت سیاه (*Rattus rattus*) دارای یک سوراخ سدادی نسبتاً بزرگ است که توسط شفت ایسکیوم و پوبیس تشکیل شده است که این ویژگی آناتومیکی در خوکچه هندی مشاهده شد. درواقع در این جونده همانند پستانداران اهلی همانند سگ و گربه سوراخ سدادی توسط دو استخوان ورکی و عانه تشکیل شده بود. در یک مطالعه آناتومیکی Da Cunha و همکاران در سال ۲۰۲۴ گزارش کرده‌اند که خاصه لگن سنجاب

به صورت دیستال با قسمت‌های پروگزیمال ایسکیوم و پوبیس ترکیب می‌شود و حفره استابولوم را تشکیل می‌دهد (۳۹). این گزارش با نتایج مطالعه پیش‌رو همخوانی داشته و بدین ترتیب حفره استابولوم خوکچه هندی مشابه سنجاب است. همچنین طبق این نتایج در لگن سنجاب شاخه صعودی پوبیس با برجستگی ایلئوپکتینال و شاخه نزولی آن با شاخه ایسکیوم در تماس است. این ویژگی‌های آناتومیکی نیز در خوکچه‌های هندی مورد پژوهش مطالعه حاضر نیز مشاهده شد.

در مطالعه حاضر ۲۴ پارامتر لگنی در خوکچه‌های هندی نر و ماده اندازه‌گیری و تحت آنالیز آماری قرار گرفتند. براین اساس اغلب پارامترها در جنس نر بزرگ‌تر از جنس ماده بود و فقط سه پارامتر (PW (۴/۳۱±۰/۱۵)، SL (۱۰/۷۱±۰/۴۷) و C (۳۰/۸۳±۰/۴۶) در جنس‌های ماده بزرگ‌تر از نرها بودند. همچنین دو پارامتر AII (۲۷/۸۰±۰/۷۲) و AIP (۳۷/۹۳±۰/۶۲) در ماده‌ها به‌طور معنی‌داری کوچک‌تر از نرها بودند ($P \leq 0.05$). به غیر از مقادیر SL، PW و C بقیه پارامترها در خوکچه‌های هندی ماده از نرها کوچک‌تر بودند که با یافته‌های مطالعه Olude و همکاران در سال ۲۰۲۴ همسو می‌باشد (۴۰).

نتیجه‌گیری نهایی: بررسی و ارائه اندازه‌های زوایای لگنی و اندازه‌گیری‌های مورفومتریکی و همبستگی‌های انجام‌شده در مطالعه حاضر می‌تواند در ارزیابی ویژگی‌های خوکچه هندی (*Cavia porcellus*) مثل تعیین اندازه‌گیری‌های خارجی بدن و امتیاز وضعیت بدن مورد استفاده قرار گیرد. باتوجه‌به اینکه قطر کانال لگنی در خروج جنین به هنگام زایمان مهم بوده و در پیشگیری از عوارضی نظیر سخت‌زایی (دیستوشیا) نقش دارد، در این مطالعه اندازه‌های نرمال مدخل لگن را در خوکچه هندی (*Cavia porcellus*) ماده محاسبه و ارائه شد. این یافته‌ها می‌تواند در موارد اصلاح نژاد و یا امور درمانی استفاده گردد. نتایج مطالعه حاضر می‌تواند در شناسایی خصوصیات آناتومیکی و بررسی گونه‌های مختلف خوکچه‌های هندی، آموزش علوم آناتومی و تفسیر تصاویر CT اسکن و نیز در معاینات بالینی، پیشگیری و درمان عوارض لگنی نظیر بیماری‌های مربوط به مامایی و جراحی مورد استفاده قرار گیرد.

ملاحظات اخلاقی: تمام بررسی‌های انجام‌شده در مطالعه براساس دستورالعمل‌های انجمن بین‌المللی کمیته اخلاق انجام شده است. مراقبت از تک‌تک حیوانات مطالعه حاضر با شناسه IR.IAU.URMIA.REC.1403.047 در کمیته اخلاق دانشگاه آزاد اسلامی واحد ارومیه ثبت شده است.

سپاسگزاری

نویسندگان از معاونت محترم پژوهشی و تمام دستیاران محترم بخش رادیولوژی و آناتومی دانشکده دامپزشکی دانشگاه آزاد اسلامی واحد ارومیه به‌دلیل همکاری در انجام مطالعه حاضر تشکر و قدردانی می‌کنند.

تعارض منافع

هیچ گونه تعارض منافع در ارتباط با این مطالعه وجود ندارد.

References

- Da Silva D, Aires AE, Zurano JP, Olalla-Tárraga MA, Martínez PA. Changing only slowly: the role of phylogenetic niche conservatism in Caviidae (Rodentia) speciation. *J Mam Evol.* 2020;27:713-21. doi: 10.1007/s10914-020-09501-0
- Cedano-Castro JI, Jiménez R, Huamán A, Fuerst-Waltl B, Wurzing M, Gutiérrez G. Estimation of genetic parameters for four Peruvian guinea pig lines. *Trop Anim Health Prod.* 2021;53(1):34. doi: 10.1007/s11250-020-02473-6
- Zipser B, Schlekung A, Kaiser S, Sachser N. Effects of domestication on biobehavioural profiles: a comparison of domestic guinea pigs and wild cavies from early to late adolescence. *Front Zool.* 2014;11(1):1-14. doi: 10.1186/1742-9994-11-30 PMID: 24716471
- Mähler M, Berard M, Feinstein R, Gallagher A, Illgen-Wilcke B, Pritchett-Corning K, et al. FELASA recommendations for the health monitoring of mouse, rat, hamster, guinea pig and rabbit colonies in breeding and experimental units. *Lab Anim.* 2014; 48(3): 178-92. doi: 10.1177/0023677213516312 PMID: 24496575

5. Randall EK. PET-computed tomography in veterinary medicine. *Vet Clin N Am.* 2016;46(3):515-33. [doi: 10.1016/j.cvsm.2015.12.008](https://doi.org/10.1016/j.cvsm.2015.12.008)
6. Soroori S, Aramesh F, Amiri BS. Radiographic and CT evaluation of FORL disease on referral cats to small animal teaching hospital, Faculty of Veterinary Medicine, University of Tehran. *J Vet Res.* 2020;75(2):226-232. [doi: 10.22059/JVR.2018.254445.2783](https://doi.org/10.22059/JVR.2018.254445.2783) (In Persian)
7. Witkowska A, Alibhai A, Hughes C, Price J, Klisch K, Sturrock CJ, et al. Computed tomography analysis of guinea pig bone: architecture, bone thickness and dimensions throughout development. *Peer J.* 2014;2:615. [doi: 10.7717/peerj.615](https://doi.org/10.7717/peerj.615) PMID: 25289194
8. Dayan MO, Beşoluk K, Eken E, Aydoğdu S, Turgut N. Three-dimensional modelling of the femur and humerus in adult male guinea pigs (guinea pig) with computed tomography and some biometric measurement values. *Folia Morph.* 2019;78(3):588-94. [doi: 10.5603/FM.a2019.0002](https://doi.org/10.5603/FM.a2019.0002) PMID: 30644082
9. Sasai H, Fujita D, Tagami Y, Seto E, Denda Y, Hamakita H, Ichihashi T, et al. Characteristics of bone fractures and usefulness of micro-computed tomography for fracture detection in rabbits: 210 cases (2007–2013). *J Am Vet Med As.* 2015;246(12):1339-44. [doi: 10.2460/javma.246.12.1339](https://doi.org/10.2460/javma.246.12.1339) PMID: 26043132
10. McDougall JJ, Andruski B, Schuelert N, Hallgrímsson B, Matyas JR. Unravelling the relationship between age, nociception and joint destruction in naturally occurring osteoarthritis of Dunkin Hartley guinea pigs. *PAIN.* 2009;141(3):222-32. [doi: 10.1016/j.pain.2008.10.013](https://doi.org/10.1016/j.pain.2008.10.013) PMID: 19081191
11. Proks P, Johansen TM, Nývtlová I, Komenda D, Černochová H, Vignoli M. Vertebral formulae and congenital vertebral anomalies in guinea pigs: A Retrospective Radiographic Study. *Animals.* 2021;11(3):589. [doi: 10.3390/ani11030589](https://doi.org/10.3390/ani11030589) PMID: 33668174
12. Del Chicca F, Puccinelli C, Petrini D, Citi S. Incidental findings in computed tomography examination of the head in rabbits and guinea pigs. *Vet Sci.* 2023;10(8):504. [doi: 10.3390/vetsci10080504](https://doi.org/10.3390/vetsci10080504) PMID: 37624291
13. Yilmaz O, Demircioglu İ. Computed tomography-based morphometric analysis of the hip bones (*Ossa coxae*) in Turkish Van Cats. *Kaf Uni Vet Fak Der.* 2021;27(1). [doi: 10.9775/kvfd.2020.24449](https://doi.org/10.9775/kvfd.2020.24449)
14. De Vries MC, van der Graaf R. The ethics of ethics conferences: Enhancing further transparency. *Am J Bio.* 2024;24(4):41-4. [doi: 10.1080/15265161.2024.2308130](https://doi.org/10.1080/15265161.2024.2308130) PMID: 38529984
15. Cameron K, Holder H, Connor R. Cross-sectional survey of housing for pet guinea pigs (*Cavia porcellus*) in New Zealand. *New Z Vet J.* 2022;70(4):228-32. [doi: 10.1080/00480169.2022.2050320](https://doi.org/10.1080/00480169.2022.2050320) PMID: 35249463
16. Bartakova A, Novakova M, Stracina T. Anesthetized guinea pig as a model for drug testing. *Physiol Res.* 2022;71(6):211. [doi: 10.33549/physiolres.934994](https://doi.org/10.33549/physiolres.934994) PMID: 36647909
17. Brühshwein A, Klever J, Wilkinson T, Meyer-Lindenberg A. DICOM standard conformance in veterinary medicine in Germany: A survey of imaging studies in referral cases. *J Dig Imag.* 2018;31:13-8. [doi: 10.1007/s10278-017-9998-x](https://doi.org/10.1007/s10278-017-9998-x) PMID: 28744583
18. Özkadif S, Eken E, Kalaycı İ. A three-dimensional reconstructive study of pelvic cavity in the New Zealand rabbit (*Oryctolagus cuniculus*). *Sci W J.* 2014;1:489854. [doi: 10.1155/2014/489854](https://doi.org/10.1155/2014/489854) PMID: 25379534
19. Wilhite R, Wölfel I. 3D Printing for veterinary anatomy: An overview. *Anat Histo Emb.* 2019;48(6):609-20. [doi: 10.1111/ahc.12502](https://doi.org/10.1111/ahc.12502) PMID: 31702827
20. Kim DJ. Comparison on the anatomical terminologies between the Korean Veterinary Anatomical Terminology (1993 and 2008) and the Korean Anatomical Terminology (2005). *Lab Anim Res.* 2008;24(3):469-82.
21. Hager LD. Sex differences in the sciatic notch of great apes and modern humans. The official publication of the american association of physical anthropologists. *Am J Phys Ant.* 1996;99(2):287-300. [doi: 10.1002/\(SICI\)1096-8644\(199602\)99:2<287::AID-AJPA6>3.0.CO;2-W](https://doi.org/10.1002/(SICI)1096-8644(199602)99:2<287::AID-AJPA6>3.0.CO;2-W) PMID: 8967329
22. Pellico LG, Camacho FF. Biometry of the anterior border of the human hip bone: normal values and their use in sex determination. *J Anat.* 1992;181(3):417. PMID: 1304579

23. Milne N. Sexing of human hip bones. *J Anat.* 1990;172:221. [PMID: 2272904](#)
24. Abramowitch SD, Feola A, Jallah Z, Moalli PA. Tissue mechanics, animal models, and pelvic organ prolapse: a review. *Eu J Obst Gynec Rep Bio.* 2009;144:146-S58. [doi: 10.1016/j.ejogrb.2009.02.022](#) [PMID: 19285776](#)
25. Tague RG. Variation in pelvic size between males and females. *Am J Phys Ant.* 1989;80(1):59-71. [doi: 10.1002/ajpa.1330800108](#) [PMID: 2801906](#)
26. Fang F, Zhao Z, Xiao J, Wen J, Wu J, Miao Y. Current practice in animal models for pelvic floor dysfunction. *Inte Uro J.* 2023;34(4):797-808. [doi: 10.1007/s00192-022-05387-z](#) [PMID: 36287229](#)
27. Cooper LN, Suydam R, Thewissen J. Cetacean evolution: Copulatory and birthing consequences of pelvic and hindlimb reduction. Sex in cetaceans: Morphology, behavior, and the evolution of sexual strategies: *Spri Int Pub Cham.* 2023;65-83. [doi: 10.1007/978-3-031-35651-3](#)
28. Mello-Gentil T, Souza-Mello V. Contributions of anatomy to forensic sex estimation: focus on head and neck bones. *Foren Sci Res.* 2022;7(1):11-23. [doi: 10.1080/20961790.2021.1889136](#) [PMID: 35341126](#)
29. Çevik-Demirkan A, Özdemir V, Türkmenoğlu İ, Demirkan I. Anatomy of the hind limb skeleton of the chinchilla (*Chinchilla lanigera*). *Acta Vet Brno.* 2007;76(4):501-7. [doi: 10.2754/avb200776040501](#)
30. El-Ghazali HM, El-Behery EI. Comparative morphological interpretations on the bones of the pelvic limb of New Zealand rabbit (*Oryctolagus cuniculus*) and domestic cat (*Felis domestica*). *J Ad Vet Anim Res.* 2018;5(4):410.
31. Sheth VR, Duran P, Wong J, Shah S, Du J, Christman KL, et al. Multimodal imaging assessment and histologic correlation of the female rat pelvic floor muscles' anatomy. *J Anat.* 2019;234(4):543-50. [doi: 10.1111/joa.12943](#) [PMID: 30740685](#)
32. Allen-Brady K, Bortolini MA, Damaser MS. Mouse knockout models for pelvic organ prolapse: a systematic review. *Int Uro J.* 2022;33(7):1765-88. [doi: 10.1007/s00192-021-05066-5](#) [PMID: 35088092](#)
33. Csanády A, Tej B, Sochová V, Baláž I, Ambros M, Majláthová V, et al. Sex differences in pelvic size and shape in the striped field mouse from Slovakia. *Zoo Anz.* 2024;311:123-30. [doi: 10.1016/j.jcz.2024.07.005](#)
34. Murray KA. *The Laboratory Rabbit, Guinea Pig, Hamster, and Other Rodents.* 1st ed. Academic Press. Boston, USA; 2012.
35. Richbourg HA, Martin MJ, McNulty MA. Novel findings in rodent pelvic limb anatomy. *Fed Am Soci Exp Bio.* 2016;30:368. [doi: 10.1096/fasebj.30.1_supplement.368.3](#)
36. Youssef AK, Badr FA, Khalifa HA. The morphological study of the pelvic girdle and hind limbs of Jardina Roof rat (*Rattus rattus*). *Sci J Uni Ben.* 2022;35(2). [doi: 10.37376/sjuob.v35i2.3806](#)
37. Mpagike FH, Makungu M. Radiological anatomy of the pelvis and pelvic limb of the greater cane rat (*Thryonomys swinderianus*). *Vet Med Int* 2024;(1):5998717. [doi: 10.1155/2024/5998717](#) [PMID: 38420289](#)
38. Youssef A, Badr F, Khalifa H. The morphological study of the pelvic girdle and hind limbs of Jardina Roof rat (*Rattus rattus*). *The Scientific Journal of University of Benghazi.* 2022; 35(2):170-176. [doi: 10.37376/sjuob.v35i2.3806](#)
39. Da Cunha L, Fabre PH, Hautier L. Springhares, flying and flightless scaly-tailed squirrels (*Anomalurinae*, Rodentia) are the squirrely mouse: comparative anatomy of the masticatory musculature and its implications on the evolution of hystricomorphy in rodents. *J Anat.* 2024;244:900-928. [doi: 10.1111/joa.14013](#) [PMID: 38318941](#)
40. Olude MA, Olopade JO, Mustapha OA. Macro-anatomical investigations of the skeletons of the African giant rat (*Cricetomys gambianus* Waterhouse): Pelvic limb. *Eu J Anat.* 2024;13(3):127-31.