



Protective Effects of Edaravone on Renal Ischemia/Reperfusion Injury in Male Rats

Seyyede Mina Hejazian¹, Zahra Sattari¹, Seyyed Sina Hejazian², Faezeh Ghanbari Sevari³,
Yalda Rahbar Saadat⁴, Sepideh Zununi Vahed⁴, Mohammadreza Ardalan⁴

¹ Graduated from the Tabriz University of Medical Sciences, Tabriz, Iran

² Immunology and Hematology and Oncology Research Center, Tabriz University of Medical Sciences, Tabriz, Iran

³ Neurosciences Research Center, Tabriz University of Medical Sciences, Tabriz, Iran

⁴ Kidney Research Center, Tabriz University of Medical Sciences, Tabriz, Iran

Received: 29 Jun 2025, Reviser in revised from: 30 Aug 2025, Accepted: 6 Sep 2025, Available online: 20 Dec 2025

doi [10.22059/jvr.2025.387953.3476](https://doi.org/10.22059/jvr.2025.387953.3476)

J Vet Res, Volume 80, Number 4, 2025, 249-258

Abstract

BACKGROUND: Renal ischemia-reperfusion (I/R) is a significant cause of acute kidney injury (AKI), which frequently occurs during sepsis and major surgeries. Edaravone (EDA) is an FDA-approved free radical scavenger and its protective effects against I/R injury have been reported in various tissues.

OBJECTIVES: This study aims to evaluate the impact of EDA on a rat model of renal I/R injury.

METHODS: A total of 24 male Wistar rats were allocated into four groups: (1) Control, (2) I/R, (3) EDA, and (4) EDA+ I/R. Rats in groups 3 and 4 received a single dose of 3 mg/kg EDA via intraperitoneal injection one hour before I/R induction. Then, the activity/levels of oxidant/antioxidant factors and histopathology of kidney tissue were evaluated in the studied groups.

RESULTS: The EDA significantly improved kidney function (based on serum creatinine and urea levels) and protected kidney cells against I/R injury ($P<0.01$). Administration of EDA significantly reduced renal tissue injury and enhanced the renal antioxidant system in the EDA+ I/R group compared to the I/R group ($P<0.05$).

CONCLUSIONS: The EDA injection one hour before the induction of renal I/R injury can reduce the severity of kidney damage in male rats. The results suggest that EDA can be an effective treatment for reducing I/R-induced tissue damage. Future studies are encouraged to explore the combined effects of EDA and other therapeutic agents to evaluate potential synergistic benefits.

Keywords: Acute kidney injury, Edaravone, In vivo study, Ischemia-reperfusion, Reactive oxygen species

Copyright © The Author(s).

Publisher: University of Tehran Press

Conflict of interest: The authors declared no conflict of interest.

Corresponding author: Sepideh Zununi Vahed, Tel/Fax: +9891-44040242



How to cite this article:

Hejazian SM, Sattari Z, Hejazian SS, Ghanbari Sevari F, Rahbar Saadat Y, Zununi Vahed S, Ardalan M. Protective effects of edaravone on renal ischemia/reperfusion injury in male rats. *Journal of Veterinary Research*, 2025; 80(4): 249-258. doi: [10.22059/jvr.2025.387953.3476](https://doi.org/10.22059/jvr.2025.387953.3476)

Figure Legends and Table Captions

Figure 1. Microscopic view of the kidney tissue in the study groups. (A) control group, (B) I/R group, (C) EDA group, (D) I/R+EDA group. I/R: Ischemia-reperfusion, O: Infiltration of inflammatory cells. Black arrows show cellular degeneration and swelling, yellow arrows show the pyknosis of the nucleus, red arrows indicate the necrosis of some kidney tissue cells, and green arrows show the widening of the capsular space.

Graph 1. Comparison of the study groups based on the I/R injury score. ***: Significant difference between the I/R and control groups ($P<0.001$), NS: non-significant. I/R: Ischemia-reperfusion.

Graph 2. Comparison of oxidant and antioxidant levels in the kidney tissue of the study group. (A) Total antioxidant capacity or TAC ($\mu\text{mol}/\text{mg}$ protein) (B) Superoxide dismutase (SOD) and catalase (CAT) enzyme activity, and malondialdehyde (MDA) levels (nmol/mg protein), (C) glutathione (GSH) level (mmol/mg protein) and glutathione peroxidase (GPx) enzyme activity (U/mg protein). $P<0.05$ was considered statistically significant. I/R: Ischemia-reperfusion.



اثرات محافظتی اداراوون در آسیب ایسکمی / پرفیوژن مجدد کلیه در موش‌های صحرایی

سیده‌مینا حجازیان^۱، زهرا ستاری^۱، سیدسینا حجازیان^۲، فائزه قنبری صوری^۳، یلدا رهبرسعادت^۴،سپیده زنونئی واحد^۴، محمدرضا اردلان^۴^۱ دانش آموخته دانشگاه علوم پزشکی تبریز، تبریز، ایران^۲ مرکز تحقیقات علوم اعصاب و ایمنولوژی، دانشگاه علوم پزشکی تبریز، تبریز، ایران^۳ مرکز تحقیقات هماتولوژی و انکولوژی، دانشگاه علوم پزشکی تبریز، تبریز، ایران^۴ مرکز تحقیقات کلیه، دانشگاه علوم پزشکی تبریز، تبریز، ایران

تاریخ دریافت: ۸ تیر ۱۴۰۴، تاریخ بازنگری: ۸ شهریور ۱۴۰۴، تاریخ پذیرش: ۱۵ شهریور ۱۴۰۴، تاریخ انتشار: ۲۹ آذر ۴۰۴

doi: [10.22059/jvr.2025.387953.3476](https://doi.org/10.22059/jvr.2025.387953.3476)

دوره ۸۰، شماره ۴، ۱۴۰۴، ۲۴۹-۲۵۸

چکیده

زمینه مطالعه: ایسکمی / پرفیوژن مجدد کلیه (I/R) عامل برجسته آسیب حاد کلیه (AKI) است که بیشتر در روند سپسیس و جراحی‌های بزرگ رخ می‌دهد. اداراوون (EDA) خنثی‌کننده رادیکال آزاد مورد تأیید FDA می‌باشد و اثرات محافظتی آن در برابر آسیب I/R در بافت‌های مختلف گزارش شده است.

هدف: مطالعه حاضر اثر EDA را در مدل آسیب I/R کلیه موش‌های صحرایی ارزیابی کرد.

روش کار: در مجموع ۲۴ موش صحرایی نر ویستار به ۴ گروه ۱. کنترل، ۲. I/R، ۳. EDA و ۴. EDA + I/R تقسیم شدند. موش‌های گروه ۳ و ۴ یک دُز اداراوون (۳ میلی‌گرم بر کیلوگرم وزن بدن) را ۱ ساعت پیش از القای I/R به روش تزریق داخل‌صفاقی دریافت کردند. سپس فعالیت / سطوح فاکتورهای اکسیدانی / آنتی‌اکسیدانی و هیستوپاتولوژی بافت کلیه در گروه‌های مورد مطالعه ارزیابی شد.

نتایج: اداراوون به‌طور معنی‌دار عملکرد کلیه (با بررسی سطح اوره و کراتینین سرم) را ارتقا داد و از سلول‌های کلیه در برابر آسیب I/R محافظت کرد ($P < 0.01$). تجویز EDA به‌طور معنی‌دار آسیب بافت کلیه را کاهش و سیستم آنتی‌اکسیدانی کلیوی را در گروه EDA + I/R در مقایسه با موش‌های القاشده با I/R افزایش داد ($P < 0.05$).

نتیجه‌گیری نهایی: تزریق EDA، ۱ ساعت قبل از القای I/R کلیه می‌تواند آسیب شدید کلیه را در موش کاهش دهد. این نتایج حاکی از آن است که EDA می‌تواند به‌عنوان یک درمان مؤثر برای کاهش آسیب‌های بافتی ناشی از I/R مورد استفاده قرار گیرد. در مطالعات آینده بررسی اثرات ترکیبی EDA و سایر عوامل درمانی برای ارزیابی مزایای هم‌افزایی احتمالی توصیه می‌شود.

کلمات کلیدی: آسیب حاد کلیه، آنتی‌اکسیدان، اداراوون، ایسکمی / پرفیوژن مجدد، گونه‌های کنشگر اکسیژن

ناشر: مؤسسه انتشارات دانشگاه تهران.

کپی‌رایت © نویسندگان.



نویسنده مسئول: سپیده زنونئی واحد، مرکز تحقیقات کلیه، دانشگاه علوم پزشکی تبریز، تبریز، ایران

مقدمه

آسیب حاد کلیه (AKI) افت ناگهانی عملکرد کلیه است که سبب انباشت بیش از اندازه مایع و فراورده‌های نهایی سوخت‌وساز در بدن می‌شود (۱). میزان بروز آسیب حاد کلیه در بخش‌های بستری و مراقبت‌های ویژه ۲۰ تا ۵۰ درصد می‌باشد (۲). بسیاری از فرایندها مانند آسیب ایسکمی / پرفیوژن مجدد (I/R)، جراحی، سپسیس و عوامل دارایی ویژگی سمیت کلیوی در روند بیماری‌زایی نفروتوکسیک دخالت دارند (۳).

آسیب I/R کلیه پاسخ آماسی ناشی از اکسیژن‌رسانی ناکافی است و می‌تواند در نتیجه پیوند کلیه، نفروکتومی، جراحی آنوریسم شریان کلیوی و شوک ناشی از خون‌ریزی به وجود آید (۴). آسیب بافتی ناشی از آسیب I/R به‌وسیله سطوح تغییر یافته ROS (گونه‌های

کنشگر اکسیژن)، سابتوکاین‌ها، کموکاین‌های جاذب نوتروفیل، میلوپراکسیداز و دیگر عوامل آسیب‌رسان ساخته شده به وسیله سلول‌های آسیب‌دیده رخ می‌دهد (۴). آسیب ناشی از I/R چندعاملی است، با این حال خنثی‌کننده رادیکال‌های آزاد از جمله آنتی‌اکسیدان‌ها، آسیب حاد کلیه ناشی از I/R را تضعیف می‌کند که نشان‌دهنده نقش اصلی گونه‌های کنشگر اکسیژن در بروز آسیب I/R می‌باشد (۵).

اداراوون (EDA) به‌عنوان خنثی‌کننده رادیکال‌های آزاد و عامل محافظت‌کننده عصبی مورد توجه قرار گرفته است. این دارو با غیرفعال کردن گونه‌های کنشگر اکسیژن، مهار پراکسیداسیون غشا و کاهش سمیت سلولی ناشی از رادیکال هیدروکسیل از آسیب DNA و پروتئین جلوگیری می‌کند (۶). نقش محافظتی EDA در برابر آسیب I/R در قلب، روده، کلیه و کبد در بسیاری از مطالعات گزارش شده است (۷-۱۱). مطالعات نشان می‌دهند EDA احتمالاً از طریق کاهش استرس اکسیداتیو و التهاب کلیوی می‌تواند یک رویکرد بالقوه برای بهبود آسیب حاد کلیه ناشی از ماده حاجب (کنتراست) باشد (۱۲، ۱۳). همچنین Moezi و همکاران در سال ۲۰۲۲ اذعان داشتند EDA می‌تواند با استفاده از فعالیت آنتی‌اکسیدانی و اثر مهارى بر بیان ژن نیتریک اکسید سنتاز القایی، در برابر آسیب حاد کلیه ناشی از رابدمیولیز محافظت کند (۱۴).

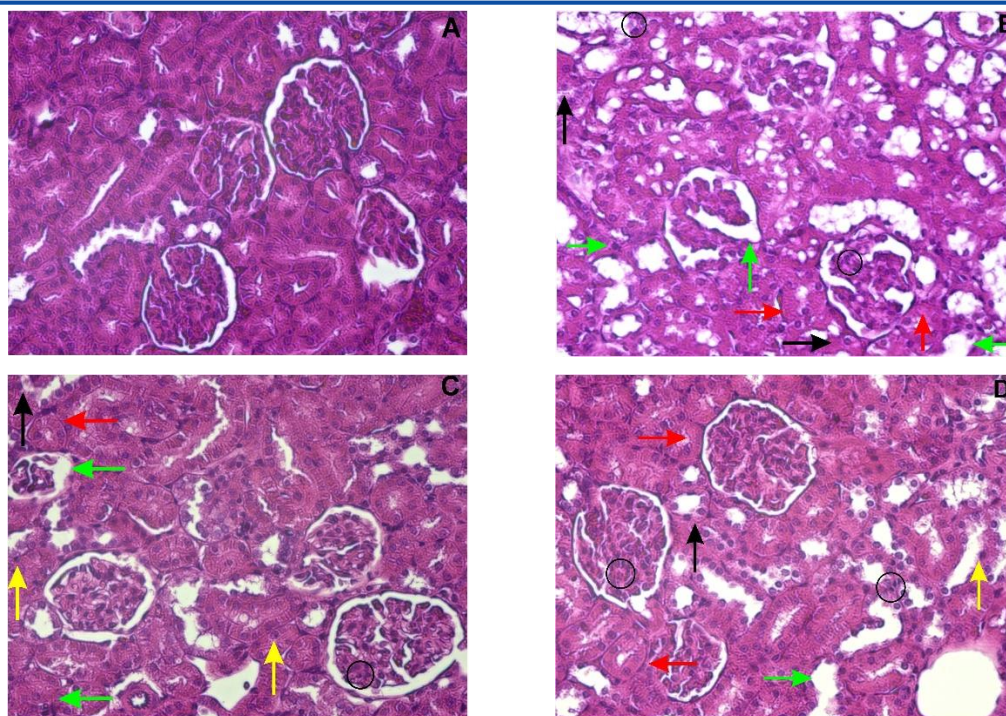
باتوجه به اینکه آسیب I/R یکی از مهم‌ترین چالش‌های پزشکی در زمینه آسیب‌های کلیوی است که می‌تواند به نارسایی حاد کلیوی منجر شود و درمان آن چالش‌برانگیز است، همچنین با در نظر گرفتن میزان بروز و مرگ‌ومیر بالای آسیب حاد کلیه ناشی از I/R و عدم دسترسی کافی به داروهای مؤثر برای پیشگیری و درمان آسیب حاد کلیه، باید رویکردهای پیشگیرانه و درمانی مناسب در نظر گرفته شود. براساس منابع علمی موجود، پتانسیل EDA در کاهش استرس اکسیداتیو و بهبود آسیب‌های I/R، انگیزه‌ای برای بررسی اثرات آن در آسیب‌های کلیوی است و می‌تواند یک راهبرد درمانی بالقوه برای کاهش آسیب کلیه و ارگان‌های مختلف در شرایط مختلف بالینی باشد. از این رو مطالعات بیشتری برای روشن شدن کامل مکانیسم‌های عمل و بهینه‌سازی استفاده از آن در مراکز درمانی بالینی مورد نیاز است. مطالعه حاضر اثرات EDA را بر آسیب I/R کلیوی در مدل موش صحرائی ارزیابی کرد. استفاده از مدل حیوانی برای بررسی اثرات EDA در آسیب‌های I/R کلیوی، امکان ارزیابی دقیق‌تر مکانیسم‌های درگیر و اثربخشی دارو را فراهم می‌کند. بدین منظور، فعالیت / سطوح فاکتورهای اکسیدانی / آنتی‌اکسیدانی، عملکرد و هیستوپاتولوژی بافت کلیه بررسی شدند. مطالعه حاضر می‌تواند به توسعه درمان‌های جدید برای آسیب‌های I/R کلیه کمک کند و در نتیجه، به بهبود نتایج درمان در بیماران مبتلا به این نوع آسیب منجر شود.

مواد و روش کار

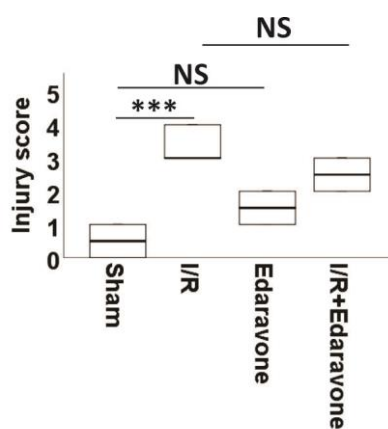
حیوانات: در مطالعه حاضر، از موش‌های صحرائی نر نژاد ویستار با وزن 23.0 ± 1.5 گرم (۲۴ عدد) استفاده شد. این موش‌ها تا ۱۰ روز قبل از شروع آزمایش در شرایط کنترل‌شده، از جمله دمای 22 ± 2 درجه سانتی‌گراد و رطوبت از ۴۰ تا ۷۰ درصد نگهداری شدند. سپس موش‌ها به‌طور تصادفی به ۴ گروه ۱. کنترل، ۲. القا شده با I/R، ۳. درمان با EDA (اداراوون یا آلساوا، زیست دارو دانش، تهران، ایران) و ۴. درمان با I/R + EDA تقسیم شدند. EDA رقیق شده در سالین (۳ میلی‌گرم بر میلی‌لیتر) به موش‌های گروه ۳ و ۴ به‌صورت تک دُز (۳ میلی‌گرم بر کیلوگرم) ۱ ساعت قبل از القای I/R به‌صورت داخل صفاقی تزریق شد.

القای I/R کلیه: برای بیهوشی حیوانات، کتامین (۹۰ میلی‌گرم بر کیلوگرم وزن بدن) و زایلازین (۱۰ میلی‌گرم بر کیلوگرم وزن بدن) به‌صورت داخل صفاقی تزریق شد. در گروه کنترل، دستکاری عروق کلیوی بدون گیره انجام شد، در حالی که در گروه I/R جریان خون کلیه چپ با استفاده از گیره‌های غیرتروماتیک در اطراف شریان و ورید به مدت ۴۵ دقیقه متوقف شد. کلیه ایسکمیک با دیدن کلیه‌های رنگ‌پریده تأیید شد و سپس پرفیوژن کلیه با برداشتن گیره دوباره برقرار شد. پس از آن برای بهبودی بعد از بیهوشی، حفره شکمی موش‌ها بخیه شد و آن‌ها به قفس بازگردانده شدند. ۶ ساعت پس از پرفیوژن مجدد، نمونه خون تمام موش‌ها جمع‌آوری شد. کیت‌های سنجش رنگ‌سنجی برای ارزیابی سطوح سرمی کراتینین و اوره (BioMerieux) استفاده شد.

سپس موش‌ها با تزریق تیوپنتال سدیم داخل صفاقی (۲۰۰ میلی‌گرم بر کیلوگرم وزن بدن) برای بررسی بافت کلیه به روش یوتانازی کشته و بافت‌های کلیه با سرم سرد حاوی نمک جدا شدند.

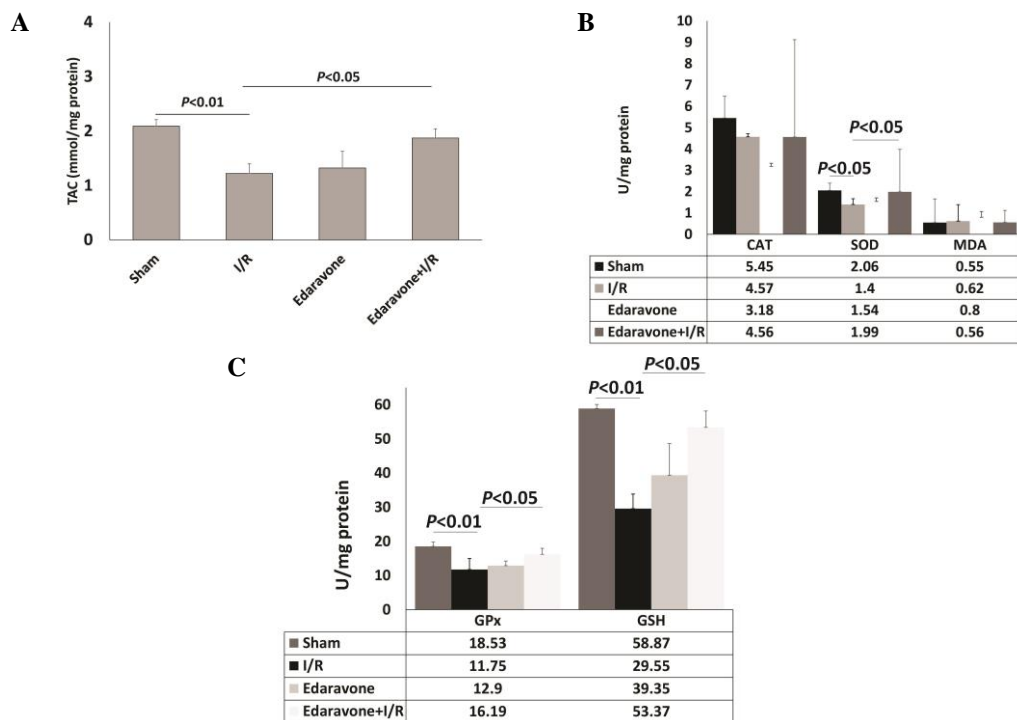


تصویر ۱. مقایسه هیستوپاتولوژی بافت کلیه بین گروه‌های مورد مطالعه. مقایسه بین گروه‌های مورد مطالعه موش‌ها (A) گروه کنترل، (B) گروه I/R، (C) گروه EDA و (D) گروه I/R+EDA بر اساس نتایج بافت‌شناسی کلیه. I/R: ایسکمی / پرفیوژن مجدد. O: نفوذ سلول‌های التهابی، فلش‌های سیاه: دژنراسیون و تورم سلولی، فلش‌های زرد: پیکنوز هسته، فلش‌های قرمز: نکروز برخی از سلول‌های بافت کلیه، فلش‌های سبز: گشاد شدن فضای کپسولی.



نمودار ۱. مقایسه هیستوپاتولوژی بافت کلیه بین گروه‌های مورد مطالعه برحسب امتیاز آسیب I/R: NS: عدم وجود تفاوت معنی‌دار بین گروه‌ها، *** تفاوت معنی‌دار بین گروه‌های I/R و کنترل ($P < 0.01$). I/R: ایسکمی / پرفیوژن مجدد.

مطالعه هیستوپاتولوژیک: برای ارزیابی تأثیر EDA بر بافت کلیه پس از القای I/R، بافت‌های کلیه در فرمالین (۱۰ درصد) تثبیت شدند و در پارافین قرار گرفتند. مقاطع هیستوپاتولوژیک ۵ میکرونی با H&E (هماتوکسیلین و ائوزین) رنگ‌آمیزی و زیر میکروسکوپ بررسی شد. براساس یک سیستم ۵ امتیازی (۱۵)، نفوذ سلول‌های ایمنی، تعداد سلول‌های آپوپتوز / نکروز توبولی، میزان گشاد شدن و اتساع توبول‌ها، تغییرات در مرز زوائد مسواکی (براش) و تشکیل کست توبول مورد ارزیابی قرار گرفت. برای هر دسته از ویژگی‌ها، براساس شدت یا میزان تغییرات مشاهده‌شده، یک امتیاز از صفر تا ۵ اختصاص داده شد. امتیاز صفر برای توبول‌های نرمال و بدون تغییر، امتیاز ۱ برای تغییرات هیستوپاتولوژیک کمتر یا مساوی ۱۰ درصد (حداقل یا تغییرات بسیار خفیف)، امتیاز ۲ برای تغییرات خفیف بین ۱۱ تا ۲۵ درصد، امتیاز ۳ برای تغییرات متوسط ۲۶ تا ۴۵ درصد، امتیاز ۴ برای تغییرات شدید ۴۶ تا ۷۵ درصد و امتیاز ۵ برای تغییرات بسیار شدید بیشتر از ۷۶ درصد اختصاص یافت.



نمودار ۲. مقایسه سطح / فعالیت فاکتورهای اکسیدان و آنتی‌اکسیدان در بافت کلیه. (A) ظرفیت تام آنتی‌اکسیدانی (میکرومول بر میلی گرم پروتئین)، (B) فعالیت آنزیم‌های سوپراکسید دسموتاز، کاتالاز و سطح (نانومول بر میلی گرم) MDA و (C) سطوح گلوکاتینون (میلی مول بر میلی گرم پروتئین) و فعالیت آنزیم گلوکاتینون پراکسیداز بین گروه‌های کنترل، I/R، Edaravone و I/R+ Edaravone مقایسه شد. مقادیر $P < 0.05$ از نظر آماری معنی‌دار در نظر گرفته شد. CAT: کاتالاز، GPx: گلوکاتینون پراکسیداز، GSH: گلوکاتینون، I/R: ایسکمی / پرفیوژن مجدد، MDA: مالون دی‌آلدئید، SOD: سوپراکسید دسموتاز، TAC: ظرفیت تام آنتی‌اکسیدانی.

بررسی شاخص‌های اکسیدانی / آنتی‌اکسیدانی در موش‌ها: از نمونه بافت کلیه هر حیوان با استفاده از کلرید پتاسیم (KCL)

۱/۱۵ درصد، هموژنات کلیه ۱۰ درصد تهیه شد. هموژنات کلیه با سرعت ۷۰۰۰ دور در دقیقه به مدت ۱۰ دقیقه در دمای ۴ درجه سانتی‌گراد سانتریفیوژ شد و سپس از مایع رویی برای تعیین کل فعالیت اکسیدانی / آنتی‌اکسیدانی استفاده شد. بدین منظور، فعالیت گلوکاتینون پراکسیداز (GPx)، کاتالاز (CAT) و سوپراکسید دسموتاز (SOD) و همچنین ظرفیت تام آنتی‌اکسیدانی (TAC) و سطوح گلوکاتینون (GSH) در کلیه (با استفاده از کیت Biocore, Zellbio, آلمان) بررسی گردید. همچنین برای آزمایش پراکسیداسیون لیپیدی، سطوح مالون دی‌آلدئید کلیه (MDA) توسط کیت سنجش MDA Zellbio (Biocore Diagnostik)، به‌عنوان شاخص استرس اکسیداتیو اندازه‌گیری شد.

تجزیه و تحلیل آماری: از آنجایی که متغیرهای کمی مورد مطالعه دارای توزیع نرمال بودند، به صورت میانگین \pm انحراف معیار (SD)

گزارش شدند. برای مقایسه داده‌ها بین گروه‌های موش، از آزمون‌های ANOVA یک‌طرفه و آزمون تعقیبی Tukey استفاده شد. داده‌های هیستوپاتولوژی اسکوربندی شده بافت کلیه که متغیر رتبه‌ای بودند، از طریق آزمون کروسکال والیس آنالیز شدند. مقادیر $P < 0.05$ از نظر آماری معنی‌دار در نظر گرفته شد. تجزیه و تحلیل داده‌ها با استفاده از SPSS نسخه ۲۳/۰ صورت گرفت.

نتایج

تأثیر EDA بر عملکرد کلیه: افزایش معنی‌دار سطح سرمی اوره ($96 \pm 3/16$) در مقایسه با $64/7 \pm 4/5$ میلی‌گرم بر دسی‌لیتر، ($P < 0.05$) و کراتینین ($1/3 \pm 0/16$) در مقایسه با $0/7 \pm 0/05$ میلی‌گرم بر دسی‌لیتر، ($P < 0.05$) در موش‌های صحرایی القا شده با I/R کلیه نسبت به گروه کنترل توانست آسیب کلیوی را در این گروه تأیید کند. پیش‌درمانی با EDA توانست به‌طور معنی‌دار سطح سرمی اوره ($70/2 \pm 2/5$ میلی‌گرم بر دسی‌لیتر، ($P < 0.05$) و کراتینین ($0/9 \pm 0/12$) میلی‌گرم بر دسی‌لیتر، ($P < 0.01$) در موش‌های I/R+EDA را در

مقایسه با موش‌های القاشده با I/R کاهش دهد.

اثرات ادارا وون بر هیستوپاتولوژی کلیه: ویژگی‌های هیستوپاتولوژیک بافت کلیه در تمام موش‌ها مورد مطالعه قرار گرفت (تصویر ۱). موش‌های گروه کنترل دارای سلول‌هایی با ظاهر طبیعی بودند. القای I/R باعث آسیب معنی‌دار به کلیه‌ها در مقایسه با گروه کنترل شد ($P < 0/01$). در مقابل، پیش‌درمانی EDA توانست از کلیه‌ها در برابر آسیب I/R در گروه I/R+EDA محافظت کند، اما از نظر آماری معنی‌دار نبود ($P > 0/05$). علاوه بر این، میزان امتیاز آسیب بافتی در موش‌های با درمان EDA در مقایسه با موش‌های سالم معنی‌دار نبود ($P > 0/05$) (نمودار ۱).

مقایسه شاخص‌های اکسیدانی/آنتی‌اکسیدانی بین گروه‌های مورد مطالعه: برای اندازه‌گیری توان آنتی‌اکسیدانی بافت کلیه در گروه‌های مورد مطالعه، فعالیت کاتالاز، سوپراکسید دسموتاز و گلوتاتیون پراکسیداز همراه با ظرفیت تام آنتی‌اکسیدانی و سطوح گلوتاتیون مورد بررسی قرار گرفت. میانگین ظرفیت تام آنتی‌اکسیدانی در موش‌های I/R نسبت به گروه کنترل کاهش معنی‌داری داشت ($P < 0/001$). پیش‌تیمار EDA قبل از القای I/R به‌طور معنی‌دار سطح ظرفیت تام آنتی‌اکسیدانی را در مقایسه با موش‌های القاشده از I/R بازیابی کرد ($P < 0/05$) (نمودار ۲A). فعالیت سوپراکسید دسموتاز در گروه I/R در مقایسه با گروه کنترل، کمتر بود که از نظر آماری قابل توجه بود ($P < 0/05$). پیش‌تیمار EDA توانست به‌طور معنی‌داری فعالیت این آنزیم را در موش‌های I/R+EDA در مقایسه با موش‌های I/R افزایش دهد ($P < 0/05$). میانگین فعالیت کاتالاز در گروه I/R کمتر از گروه کنترل بود و فعالیت کاتالاز بین گروه‌های I/R+EDA و I/R نیز تفاوت معنی‌داری نداشت (نمودار ۲B). مقایسه میانگین سطح مالون دی‌آلدئید به‌عنوان شاخص استرس اکسیداتیو بین گروه‌های مورد مطالعه در نمودار ۲B نشان داده شده است. سطح مالون دی‌آلدئید در موش‌های گروه I/R و گروه EDA نسبت به گروه کنترل افزایش یافت، اما تغییرات مشاهده‌شده از نظر آماری معنی‌دار نبودند. میانگین سطح گلوتاتیون پس از القای I/R در مقایسه با گروه کنترل به‌طور معنی‌داری کاهش یافت ($P < 0/001$). پیش‌درمانی با EDA به‌طور معنی‌دار توانست سطح گلوتاتیون را در کلیه موش‌های I/R+EDA در مقایسه با موش‌های I/R افزایش دهد ($P < 0/01$). فعالیت گلوتاتیون پراکسیداز در گروه I/R نسبت به گروه کنترل تفاوت معنی‌داری داشت ($P < 0/01$). فعالیت گلوتاتیون پراکسیداز در موش‌های I/R+EDA و در موش‌های با پیش‌درمان EDA در مقایسه با موش‌های I/R به‌طور معنی‌دار افزایش یافت ($P < 0/05$) (نمودار ۲C).

بحث

تزریق تک‌دوز EDA، ۱ ساعت قبل از القای I/R در کلیه توانست به‌طور معنی‌دار عملکرد کلیه را حفظ کرده و تغییرات هیستومورفولوژیکی کلیوی ناشی از I/R را کاهش دهد. علاوه بر این EDA توانست به‌طور معنی‌دار سطح سیستم آنتی‌اکسیدانی کلیه را بالا برده و باعث افزایش ظرفیت تام آنتی‌اکسیدانی همراه با فعالیت کاتالاز، سوپراکسید دسموتاز و گلوتاتیون پراکسیداز در گروه‌های تحت درمان شود.

آسیب ایسکمیک کلیه با سازوکارهای گوناگون سبب آسیب بافتی می‌شود که با افزایش اوره و کراتینین سرم همراه است (۱۶). آسیب I/R کلیه با کاهش ATP ناشی از هیپوکسی شروع می‌شود و به اختلال عملکرد میتوکندری و تولید بیش از حد گونه‌های کنشگر اکسیژن در حین خون‌رسانی مجدد منجر می‌شود. این انفجار اکسیداتیو باعث پراکسیداسیون لیپیدی، آسیب غشا و آزادسازی الگوهای مولکولی مرتبط با آسیب (DAMPs) می‌شود که پاسخ‌های ایمنی ذاتی را فعال می‌کند. در نتیجه، محیط التهابی، نوتروفیل‌ها و ماکروفاژها را جذب می‌کند و آسیب بافتی را از طریق آزادسازی سیتوکین‌های التهابی تقویت می‌کند (۱۶). در مطالعه حاضر، I/R به‌طور معنی‌دار سطوح اوره و کراتینین سرم را در موش‌ها افزایش داد که این افزایش به‌طور مؤثری با پیش‌درمانی EDA ۱ ساعت قبل از القای I/R جلوگیری شد. علاوه بر این، در مطالعه حاضر نشان داده شد تغییرات بافتی در موش‌ها پس از القای I/R توسط EDA قابل‌پیشگیری است. در مطالعه Doi و همکاران در سال ۲۰۰۴، اثربخشی EDA پس از القای I/R در کاهش آسیب کلیه مورد ارزیابی قرار گرفت. آن‌ها از دی‌کلرو - دی‌هیدروفلورسئین به‌عنوان شاخص رادیکال‌های آزاد و ۴ - هیدروکسی - ۲ - هگزنال به‌عنوان شاخص سطح پراکسیداسیون لیپیدی استفاده کردند (۹). همچنین در این مطالعه عملکرد کلیه به‌طور معنی‌دار بهبود و آسیب کلیوی پس از تجویز EDA کاهش یافت.

یکی از مکانیسم‌های کلیدی آسیب I/R استرس اکسیداتیو است که توسط رادیکال‌های آزاد واسطه‌گری می‌شود (۱۷). در نتیجه پراکسیداسیون اسیدهای چرب غیراشباع، یک ترکیب آلدئیدی بسیار واکنش‌پذیر به نام مالون دی‌آلدئید تولید می‌شود (۱۸). در مطالعه Doi و همکاران در سال ۲۰۰۴، کاهش پراکسیداسیون لیپیدی در سلول‌های توپولی به دنبال مصرف EDA گزارش شد (۹). علاوه بر این آنان اذعان داشتند EDA می‌تواند تولید گونه‌های کنشگر اکسیژن را در رده سلولی HKC-8 توپول‌های کلیوی کاهش دهد (۹). در مطالعه Zhang و همکاران در سال ۲۰۰۸، پس از درمان موش‌های آسیب‌دیده با EDA در دُزهای مختلف (۱ تا ۳ میلی‌گرم به ازای هر کیلوگرم وزن بدن)، سطح کراتینین سرم و مالون دی‌آلدئید کلیوی کاهش یافت و سطوح سوپراکسید دسموتاز در سرم و کلیه نسبت به گروه کنترل افزایش پیدا کرد (۱۹). در مطالعه مشابه دیگری که Li و همکاران در سال ۲۰۱۰ انجام دادند، EDA که در طول ۳ دقیقه آخر ایسکمی، قبل از پرفیوژن مجدد تجویز شد، توانست از آسیب I/R کلیه محافظت کند. در این موش‌ها، غلظت مالون دی‌آلدئید، کراتینین سرم و اوره و همچنین آسیب بافت کلیه به‌طور معنی‌داری در مقایسه با گروه تیمار نشده کمتر و فعالیت سوپراکسید دسموتاز بالاتر بود (۲۰). باین‌حال در مطالعه حاضر، افزایش مختصری در سطح مالون دی‌آلدئید در موش‌های گروه I/R و گروهی که فقط EDA را دریافت کرده بود نسبت به گروه کنترل مشاهده شد، اما از نظر آماری معنی‌دار نبود. به‌طور خلاصه، EDA با مسیرهای متعدد، در برابر آسیب بافتی ناشی از I/R محافظت می‌کند. برخلاف آنتی‌اکسیدان‌های وسیع‌الطیف، مانند ویتامین C یا ویتامین E، EDA به‌طور انتخابی رادیکال‌های هیدروکسیل و رادیکال‌های پراکسی نیتريت را هدف قرار می‌دهد، زنجیره‌های پراکسیداسیون لیپیدی را مهار و از تجمع مالون دی‌آلدئید جلوگیری می‌کند، در حالی که اسید اسکوربیک در درجه اول رادیکال‌های محلول در آب را خنثی می‌کند و α -توکوفرول رادیکال‌های محلول در چربی را هدف قرار می‌دهد، ساختار آملی‌دوست EDA امکان فعالیت هم‌زمان در محفظه‌های آبی و چربی را فراهم می‌کند. این فعالیت دوگانه به آن اجازه می‌دهد تا واکنش‌های زنجیره‌ای پراکسیداسیون لیپیدی را قطع کند (۲۱). در مطالعه‌ای که Fu و همکاران در سال ۲۰۲۰ انجام دادند، EDA آسیب I/R کلیه را از طریق کاهش استرس شبکه آندوپلاسمی (با کاهش بیان ژن‌های GRP78, CHOP, p-ERK1/2) و آپوپتوز در مدل احیای موش صحرایی بهبود بخشید (۲۲). همچنین گزارش شده است که EDA یکپارچگی زنجیره انتقال الکترون را حفظ می‌کند و باعث کاهش آزاد شدن سیتوکروم C و فعال شدن کاسپاز-۳ می‌شود. بدین ترتیب، EDA با مهار آپوپتوز و بهبود آسیب میتوکندری در برابر آسیب کلیوی ناشی از I/R محافظت می‌کند (۲۳). مطالعاتی که Sueishi و همکاران و Iguchi همکاران به ترتیب در سال‌های ۲۰۰۲ و ۲۰۰۴ انجام دادند، نشان داد EDA دارای پتانسیل مهار بیماری‌های حاد و مزمن کلیه ناشی از سیس پلاتین در حیوانات است (۲۴، ۲۵).

اثر محافظتی EDA به آسیب ناشی از I/R محدود نمی‌شود. در مطالعه Liu و همکاران در سال ۲۰۱۵، کارایی EDA در جلوگیری از آسیب بافتی در کلیه ناشی از لیپوپولی‌ساکاریدها مورد ارزیابی قرار گرفت. در این مطالعه نشان داده شد EDA میزان اوره و کراتینین سرم را در موش‌های آسیب‌دیده کاهش می‌دهد. از سوی دیگر، التهاب و آسیب اکسیداتیو میتوکندری را در سلول‌های کلیه کاهش می‌دهد (۲۶). علاوه بر این، اثر محافظتی EDA بر بیماران کووید-۱۹ نیز توسط Ghannadi و همکاران و Moslemi و همکاران در سال ۲۰۲۲ گزارش شده است (۲۷، ۲۸). همچنین نتایج مطالعه Bagheri و همکاران در سال ۲۰۲۴ نشان داد EDA می‌تواند اثرات محافظتی در برابر آسیب‌های ناشی از ایسکمی / پرفیوژن مجدد کلیوی در بافت قلب موش صحرایی از خود به جای بگذارد (۱۱).

در مطالعه حاضر اثرات محافظتی اداراوان بر آسیب ناشی از ایسکمی / پرفیوژن مجدد در کلیه بررسی شد. باین‌حال، یکی از محدودیت‌های مطالعه حاضر عدم ارزیابی پیامدهای مصرف داروی EDA است. برخی از مطالعات گزارش‌موردی، آسیب کلیوی را پس از درمان با EDA گزارش کرده‌اند (۲۹). علاوه بر این، ایجاد آسیب ناشی از I/R بر روی بافت کلیه از طریق مکانیسم‌های بسیار پیچیده و مسیرهای تنظیمی، به‌عنوان مثال نکروز (۳۰)، آسیب میتوکندری (۳۱) و مکانیسم‌های واسطه‌گونه‌های کنشگر اکسیژن (۳۲)، استرس اکسیداتیو، پاسخ‌های التهابی و ایمنی (IL-17C و JAK/STAT) می‌تواند رخ دهد (۳۳). از این رو می‌توان انتظار داشت آسیب‌های ایجادشده به‌طور کامل توسط EDA کنترل نشود و بایستی از EDA همراه با سایر عوامل درمانی در مطالعات آینده استفاده کرد. از طرف دیگر، ارزیابی اثرات EDA بر نشانگرهای التهابی در یک دوره پیگیری طولانی‌تر پیشنهاد می‌شود.

نتیجه‌گیری نهایی: به‌طور کلی می‌توان نتیجه گرفت استفاده از EDA ۱ ساعت قبل از القای I/R کلیه می‌تواند آسیب شدید کلیه را در مدل موش کاهش دهد. بنابراین می‌توان از آن به‌عنوان یک داروی مؤثر برای کاهش آسیب بافتی ناشی از I/R در مطالعات آتی استفاده کرد.

ملاحظات اخلاقی

مطالعه حاضر در کمیته اخلاق دانشگاه علوم پزشکی تبریز با کد IR.TBZMED.VCR.REC.1400.121 تصویب شده است.

سپاسگزاری

نویسندگان از همکاری و حمایت دانشگاه علوم پزشکی تبریز قدردانی می‌نمایند.

تعارض منافع

هیچ گونه تعارض منافی در ارتباط با این مطالعه وجود ندارد.

References

1. Kellum JA, Romagnani P, Ashuntantang G, Ronco C, Zarbock A, Anders HJ. Acute kidney injury. *Nat Rev Dis Primers*. 2021;7(1): 52. doi: 10.1038/s41572-021-00284-z PMID: 34267223
2. Jonny J, Hasyim M, Angelia V, Jahya AN, Hilman LP, Kusumaningrum VF, et al. Incidence of acute kidney injury and use of renal replacement therapy in intensive care unit patients in indonesia. *BMC Nephrol*. 2020;21(1):191. doi: 10.1186/s12882-020-01849-y PMID: 32434496
3. Li Z, Ludwig N, Thomas K, Mersmann S, Lehmann M, Vestweber D, et al. The pathogenesis of ischemia-reperfusion induced acute kidney injury depends on renal neutrophil recruitment whereas sepsis-induced aki does not. *Front Immunol*. 2022;13:843782. doi: 10.3389/fimmu.2022.843782 PMID: 35529856
4. Nieuwenhuijs-Moeke GJ, Pischke SE, Berger SP, Sanders JSF, Pol RA, Struys M, et al. Ischemia and reperfusion injury in kidney transplantation: Relevant mechanisms in injury and repair. *J Clin Med*. 2020;9(1):253. doi: 10.3390/jcm9010253 PMID: 31963521
5. Granata S, Votrico V, Spadaccino F, Catalano V, Netti GS, Ranieri E, et al. Oxidative stress and ischemia/reperfusion injury in kidney transplantation: Focus on ferroptosis, mitophagy and new antioxidants. *Antioxidants (Basel)*. 2022;11(4):769. doi: 10.3390/antiox11040769 PMID: 35453454
6. Watanabe T, Tahara M, Todo S. The novel antioxidant edaravone: From bench to bedside. *Cardiovasc Ther*. 2008;26(2):101-14. doi: 10.1111/j.1527-3466.2008.00041.x PMID: 18485133
7. Yamawaki M, Sasaki N, Shimoyama M, Miake J, Ogino K, Igawa O, et al. Protective effect of edaravone against hypoxia-reoxygenation injury in rabbit cardiomyocytes. *Br J Pharmacol*. 2004;142(3):618-26. doi: 10.1038/sj.bjp.0705775 PMID: 15148265
8. Tsuji K, Kwon AH, Yoshida H, Qiu Z, Kaibori M, Okumura T, et al. Free radical scavenger (edaravone) prevents endotoxin-induced liver injury after partial hepatectomy in rats. *J Hepatol*. 2005;42(1):94-101. doi: 10.1016/j.jhep.2004.09.018 PMID: 15629513
9. Doi K, Suzuki Y, Nakao A, Fujita T, Noiri E. Radical scavenger edaravone developed for clinical use ameliorates ischemia/reperfusion injury in rat kidney. *Kidney Int*. 2004;65(5):1714-23. doi: 10.1111/j.1523-1755.2004.00567.x PMID: 15086910
10. Tomatsuri N, Yoshida N, Takagi T, Katada K, Isozaki Y, Imamoto E, et al. Edaravone, a newly developed radical scavenger, protects against ischemia-reperfusion injury of the small intestine in rats. *Int J Mol Med*. 2004;13(1):105-9. doi: 10.3892/ijmm.13.1.105 PMID: 14654979
11. Bagheri Y, Dehghan M, Hejazian SM, Ardalan M, Vahed SZ, Niknafs BJ. The protective effect of edaravone against acute renocardiac syndrome in a kidney ischemia-reperfusion model. *J Cardiovasc Thorac Res*. 2024;16(4):243-248. doi: 10.34172/jcvtr.33077

12. Alshogran OY, Al Tahrawi AY, Nusair SD. Exploring the effects of edaravone in rats with contrast-induced acute kidney injury. *Life Sci.* 2022;309:121006. [doi: 10.1016/j.lfs.2022.121006](https://doi.org/10.1016/j.lfs.2022.121006) PMID: 36174711
13. Esmailnejad A, Zununi Vahed S, Hejazian SM, Aslanabadi N, Lotfollahi Gharakhanlu H, Saraei M, et al. Effectiveness of edaravone in preventing contrast-induced nephropathy in high-risk patients undergoing coronary angiography: A randomized, double-blind trial. *Pharmacol Res Perspect.* 2024;12(4):e1228. [doi: 10.1002/prp2.1228](https://doi.org/10.1002/prp2.1228) PMID: 38956898
14. Moezi L, Panjehshahin MR, Torabinezhad S, Kamali-Sarvestani E, Farjadian S, Pirsalami F, et al. Renoprotective effects of edaravone in a model of acute kidney injury induced by rhabdomyolysis in rats, the involvement of nitric oxide. *Trends Pharmacol Sci.* 2022;8(2):85-94. [doi: 10.30476/tips.2022.95089.1141](https://doi.org/10.30476/tips.2022.95089.1141)
15. Melnikov VY, Faubel S, Siegmund B, Lucia MS, Ljubanovic D, Edelstein CL. Neutrophil-independent mechanisms of caspase-1- and il-18-mediated ischemic acute tubular necrosis in mice. *J Clin Invest.* 2002;110(8):1083-91. [doi: 10.1172/jci15623](https://doi.org/10.1172/jci15623) PMID: 12393844
16. Salvadori M, Rosso G, Bertoni E. Update on ischemia-reperfusion injury in kidney transplantation: Pathogenesis and treatment. *World J Transplant.* 2015;5(2):52-67. [doi: 10.5500/wjt.v5.i2.52](https://doi.org/10.5500/wjt.v5.i2.52) PMID: 26131407
17. Güler MC, Tanyeli A, Ekinçi Akdemir FN, Eraslan E, Özbek Şebini S, Güzel Erdoğan D, et al. An overview of ischemia-reperfusion injury: Review on oxidative stress and inflammatory response. *Eurasian J Med.* 2022;54(Suppl1):62-65. [doi: 10.5152/eurasianjmed.2022.22293](https://doi.org/10.5152/eurasianjmed.2022.22293) PMID: 36655447
18. Zorawar S, Indrakaran PK, Pramjit S, Rupinder K. Use of malondialdehyde as a biomarker for assessing oxidative stress in different disease pathologies: A review. *Iran J Public Health.* 2015;43(Supple 3).
19. Zhang G, Xu QP, Huang HY. Protective effects of edaravone on renal ischemia-reperfusion injury in rats. *Zhejiang Da Xue Xue Bao Yi Xue Ban.* 2008;37(3):308-11. [doi: 10.3785/j.issn.1008-9292.2008.03.017](https://doi.org/10.3785/j.issn.1008-9292.2008.03.017) PMID: 18546537
20. Li Y, Xia AZ, Xing SH. Protective effect of edaravone against renal ischemia/reperfusion injury and compared with ischemic postconditioning in rats. *Yao Xue Xue Bao.* 2010;45(7):840-8. PMID: 20931780
21. Watanabe K, Tanaka M, Yuki S, Hirai M, Yamamoto Y. How is edaravone effective against acute ischemic stroke and amyotrophic lateral sclerosis? *J Clin Biochem Nutr.* 2018;62(1):20-38. [doi: 10.3164/jcbn.17-62](https://doi.org/10.3164/jcbn.17-62) PMID: 29371752
22. Fu ZY, Wu ZJ, Zheng JH, Li N, Lu JY, Chen MH. Edaravone ameliorates renal warm ischemia-reperfusion injury by downregulating endoplasmic reticulum stress in a rat resuscitation model. *Drug Des Devel Ther.* 2020;14:175-183. [doi: 10.2147/dddt.S211906](https://doi.org/10.2147/dddt.S211906) PMID: 32021102
23. Zhao X, Zhang E, Ren X, Bai X, Wang D, Bai L, et al. Edaravone alleviates cell apoptosis and mitochondrial injury in ischemia-reperfusion-induced kidney injury via the jak/stat pathway. *Biol Res.* 2020;53(1):28. [doi: 10.1186/s40659-020-00297-0](https://doi.org/10.1186/s40659-020-00297-0) PMID: 32620154
24. Sueishi K, Mishima K, Makino K, Itoh Y, Tsuruya K, Hirakata H, et al. Protection by a radical scavenger edaravone against cisplatin-induced nephrotoxicity in rats. *Eur J Pharmacol.* 2002;451(2):203-8. [doi: 10.1016/s0014-2999\(02\)02251-3](https://doi.org/10.1016/s0014-2999(02)02251-3) PMID: 12231392
25. Iguchi T, Nishikawa M, Chang B, Muroya O, Sato EF, Nakatani T, et al. Edaravone inhibits acute renal injury and cyst formation in cisplatin-treated rat kidney. *Free Radic Res.* 2004;38(4):333-41. [doi: 10.1080/10715760310001646886](https://doi.org/10.1080/10715760310001646886) PMID: 15190930
26. Liu L, Song Y, Zhao M, Yi Z, Zeng Q. Protective effects of edaravone, a free radical scavenger, on lipopolysaccharide-induced acute kidney injury in a rat model of sepsis. *Int Urol Nephrol.*

2015;47(10):1745-52. [doi: 10.1007/s11255-015-1070-5](https://doi.org/10.1007/s11255-015-1070-5) PMID: 26300162

27. Ghannadi A, Hejazian SM, Moslemi MR, Farnood F, Niknafs B, Zununi Vahed S, et al. Effect of edaravone on patients with moderate covid-19: A single-center non-randomized clinical trial. *Med J Tabriz Uni Med Sci.* 2022;44(3):189-199. [doi: 10.34172/mj.2022.027](https://doi.org/10.34172/mj.2022.027)
28. Moslemi M, Hejazian SM, Shaddelan M, Javanali F, Mirghaffari A, Sadeghi A, et al. Evaluating the effect of edaravone on clinical outcome of patients with severe covid-19 admitted to icu: A randomized clinical trial. *Inflammopharmacology.* 2022;30(4):1277-1282. [doi: 10.1007/s10787-022-01001-2](https://doi.org/10.1007/s10787-022-01001-2) PMID: 35723849
29. Kamouchi M, Sakai H, Kiyohara Y, Minematsu K, Hayashi K, Kitazono T. Acute kidney injury and edaravone in acute ischemic stroke: The fukuoka stroke registry. *J Stroke Cerebrovasc Dis.* 2013;22(8):e470-6. [doi: 10.1016/j.jstrokecerebrovasdis.2013.05.018](https://doi.org/10.1016/j.jstrokecerebrovasdis.2013.05.018) PMID: 23800495
30. Pefanis A, Ierino FL, Murphy JM, Cowan PJ. Regulated necrosis in kidney ischemia-reperfusion injury. *Kidney Int.* 2019;96(2):291-301. [doi: 10.1016/j.kint.2019.02.009](https://doi.org/10.1016/j.kint.2019.02.009) PMID: 31005270
31. Kezic A, Spasojevic I, Lezaic V, Bajcetic M. Mitochondria-targeted antioxidants: Future perspectives in kidney ischemia reperfusion injury. *Oxid Med Cell Longev.* 2016;2016:2950503. [doi: 10.1155/2016/2950503](https://doi.org/10.1155/2016/2950503) PMID: 27313826
32. Minutoli L, Puzzolo D, Rinaldi M, Irrera N, Marini H, Arcoraci V, et al. Ros-mediated nlrp3 inflammasome activation in brain, heart, kidney, and testis ischemia/reperfusion injury. *Oxid Med Cell Longev.* 2016;2016:2183026. [doi: 10.1155/2016/2183026](https://doi.org/10.1155/2016/2183026) PMID: 27127546
33. Wang F, Yin J, Lin Y, Zhang F, Liu X, Zhang G, et al. Il-17c has a pathogenic role in kidney ischemia/reperfusion injury. *Kidney Int.* 2020;97(6):1219-1229. [doi: 10.1016/j.kint.2020.01.015](https://doi.org/10.1016/j.kint.2020.01.015) PMID: 32331702