

مطالعه هیستولوژیکی و هیستومورفومتری رحم گاومیش در مراحل مختلف دوره جنسی

دکتر رسول شهروز*^۱ دکتر مجید مشمولیان^۲

دریافت مقاله: ۸ شهریور ماه ۱۳۷۹

پذیرش نهایی: ۱۷ اسفندماه ۱۳۸۱

Histological and histomorphometrical study of buffalo uterus during different stages of estrous cycle

Shahrooz, R.,¹ Mashmoolian, M.²

¹Department of Basic Sciences, Faculty of Veterinary Medicine, University of Urmia, Urmia - Iran. ²Graduated from Faculty of Veterinary Medicine, University of Urmia, Urmia - Iran.

Objective: Study of the histological and histomorphometrical changes in the uterus of buffalo in the follicular and luteal phases of estrus cycle.

Design: Comparative study.

Animals: Samples of the uterus along with ovaries were collected from 20 buffalos.

Procedure: The selected specimens underwent tissue processing i.e. fixation with 10% neutral formalin, tissue Passage, sectioning (5-7 μ m) and staining with Hematoxylin- Eosin method. In the histomorphometry of specimens the thickness of endometrium, myometrium and perimetrium were measured in micrometer. The thickness of glands and their mean distribution in 0/25 mm² were assessed.

Statistical analysis: Student "t" study.

Results: Our results presented in two sections i.e A) Histological study: the epithelium of the endometrium was simple columnar and occasionally in some places pseudostratified columnar and simple cuboidal. In the superficial region the connective tissue of the subepithelium was loose but around the endometrial glands it was relatively fibrous form. The myometrium was made up of two layers, i.e. inner circular and outer longitudinal. B) Histomorphometrical study, revealed that thicknesses of endometrium and myometrium in the follicular and luteal phases have not showed significant differences. Although the thicknesses of epithelium and glands and the distribution of the gland in the luteal phase were increased, the differences were not significant, where as, there was significant difference between the gland epithelium and thickness of glands ($p < 0.01$).

Conclusion: (1) Increase in thickness of myometrium and perimetrium caused by effect of estrogen in the follicular phase. (2) Progesterone improves the epithelial and glandular thicknesses in the luteal phase. (3) Estrogen also causes branching of the glands. Thus these results confirms the concept that in the uterus of the Buffaloes estrogen and progesterone effects in both the follicular and luteal phases on the epithelium, glands, myometrium and perimetrium. *J. Fac. Vet. Med. Univ. Tehran. 58, 1: 53-59, 2003.*

Key words: Buffalo uterus, Histology, Histomorphometry.

corresponding author email: R.shahroze@mail.urmia.ac.ir

هدف: مطالعه تغییرات دیواره رحم گاومیش در مراحل فولیکولر و لوتئال از دوره جنسی از نظر بافت شناسی و مورفومتری میکروسکوپی.

طرح: مطالعه مقایسه ای.

حیوانات: تعداد ۲۰ نمونه رحمی گاومیش همراه با تخمدانهای مربوطه از کشتارگاه صنعتی ارومیه جمع آوری گردید.

روش: پس از ثبوت نمونه‌های بافتی در محلول ثبوتی فرمالین سرم فیزیولوژی ۱۰ درصد، نمونه‌ها در مراحل مختلف پاساژ بافتی قرار گرفته و سپس قالبگیری و مقاطع نازک (به ضخامت ۵-۷ میکرومتر) تهیه و مورد رنگ آمیزی هاتوکسیلین-انوزین قرار گرفتند. در روش هیستومورفومتری به وسیله عدسی چشمی مدرج ضخامت آندومتر، میومتر، پری متر رحم در سه ناحیه بر حسب میکرومتر اندازه گیری و تعداد عدد در سطح ۰/۲۵ میلیمتر مربع مورد شمارش قرار گرفت.

تجزیه و تحلیل آماری: آزمون "t".

نتایج: مطالعه هیستولوژیکی آندومتر: اپی تلیوم از نوع ساده و گاهی استوانه ای شبه مطبق یا مکعبی ساده، غدد از نوع لوله ای منشعب، بافت همبند سطحی از نوع سست و پر سلول، بافت همبند بین غدد نسبتاً رشته ای می باشد. میومتر، از نوع عضله صاف لایه داخلی ضخیم و حلقوی، لایه خارجی نازک و طولی، بین دو لایه مذکور طبقه عروقی قرار دارد. پری متر، نازک به وسیله مزوتلیوم پوشیده شده است. مطالعه هیستومورفومتری، ضخامت آندومتر در مراحل لوتئال و فولیکولر تقریباً برابر، در حالی که ضخامت میومتر و پری متر در مرحله فولیکولی به طور چشمگیری بیش از مرحله لوتئال می باشد ولی اختلاف معنی دار نشان ندادند. میانگین ارتفاع سلولهای پوششی سطحی و غدد آندومتر و قطر غدد در مرحله لوتئال بیشتر از مرحله فولیکولر بوده و میزان پراکندگی غدد نیز در مرحله لوتئال افزایش نشان می دهد. اختلاف مشاهده شده در رابطه با اپی تلیوم سطحی آندومتر معنی دار نبوده ولی در رابطه با اپی تلیوم غدد و ضخامت قطر غدد بسیار معنی دار می باشد ($P < 0.01$).

نتیجه گیری: از بررسی نتایج حاصله می توان چنین اظهار داشت که افزایش ضخامت میومتر و پری متر و میزان پراکندگی غدد در مرحله فولیکولر در نتیجه تأثیر هورمون استروژن و افزایش ارتفاع سلولهای پوششی سطحی و غدد آندومتر و قطر غدد در مرحله لوتئال اهمیت نقش هورمون پروژسترون را در این رابطه نشان می دهد. استروژن موجب افزایش انشعابات غدد گردیده و به علت ضخامت کم آنها در یک میدان میکروسکوپی تعداد بیشتری از غدد قابل شمارش می باشند. ضمناً پارامترهای یاد شده در نواحی مختلف رحم (نوک و بدنه شاخهای راست و چپ و جسم) نشان داد که تأثیر هورمونهای جنسی روی نواحی مختلف رحم یکسان بوده و اختلافات جزئی مشاهده شده متناسب با تغییرات ضخامت دیواره رحم در این نواحی می باشد. مجله دانشکده دامپزشکی دانشگاه تهران. (۱۳۸۲). دوره ۵۸، شماره ۱، ۵۹-۵۳.

واژه های کلیدی: رحم گاومیش، هیستولوژی، هیستومورفومتری.

عملکرد شامل دو قسمت است: ۱- لایه سطحی یا عملی (Functional layer) که این لایه بسته به گونه حیوانی در طی دوره جنسی به طور کامل یا قسمتی از آن تخریب یا تحلیل می رود. ۲- لایه قاعده ای (Basal layer) که عمیقتر و نازکتر بوده و این لایه در طی دوره جنسی تغییر نکرده و زمانی که لایه سطحی (عملی) تخریب شد موجب بازسازی آن می شود (۴). در نشخوارکنندگان و خوک لایه عملی دارای ساختمان غده ای است که به وسیله بافت پوششی استوانه ای ساده یا شبه مطبق و در بعضی نواحی از نوع مکعبی پوشیده شده است. ارتفاع و شکل سلولهای پوششی به نوع هورمون جنسی و میزان ترشح آن بستگی دارد (۳). قسمت سطحی از لایه عملی واجد بافت همبند سست

رحم به عنوان یکی از اعضای بسیار مهم در تولید مثل دام مطرح می باشد، و تغییرات بافت شناسی رحم گاومیش در مراحل مختلف دوره فعلی پایه و اساسی برای شناخت عمیق و علمی اعضای تناسلی حیوان برای برنامه ریزی مدیریت تولید مثلی دام مورد بهره برداری قرار می گیرد، همچنین نتایج حاصل از این مطالعه می تواند راه گشایی برای درک بهتر شرایط عادی رحم و در بیماریهای آن باشد. ساختمان بافتی دیواره رحم از سه لایه آندومتر، میومتر و پری متر تشکیل شده است. آندومتر رحم از نظر ساختمانی و

(۱) گروه آموزشی علوم پایه دامپزشکی دانشکده دامپزشکی دانشگاه ارومیه، ارومیه - ایران.

(۲) دانش آموزنده دانشکده دامپزشکی دانشگاه ارومیه، ارومیه - ایران.

(* نویسنده مسؤؤل R.shahroze@mail.urmia.ac.ir



و افزایش فعالیت ترشخی آنها همراه می باشد (۱۱). تهاجم نوتروفیلیا به پارین و ایپی تلیوم و حفره داخلی رحم در اواخر پرواستروس تا روزهای سوم الی چهارم بعد از استروس صورت می گیرد و این تهاجم همراه با افزایش مقاومت آندومتر در برابر عفونت می باشد و در روزهای سوم تا پنجم بعد از استروس تهاجم لکوسیت های بدون دانه بخصوص لنفوسیت ها در فضای بافتی لایه عمقی پارین و زیر مخاط آندومتر رحم رخ می دهد. تهاجم سلولهای انوزینوفیلی از مرحله استروس تا اواسط دوره جنسی ممکن است اتفاق بیفتد ولی این یک پدیده ثابت نبوده و ممکن است دیده نشود. ماست سل ها معمولاً در آندومتر بویژه در کارانکول ها حضور دارند (۱۰).

مواد و روش کار

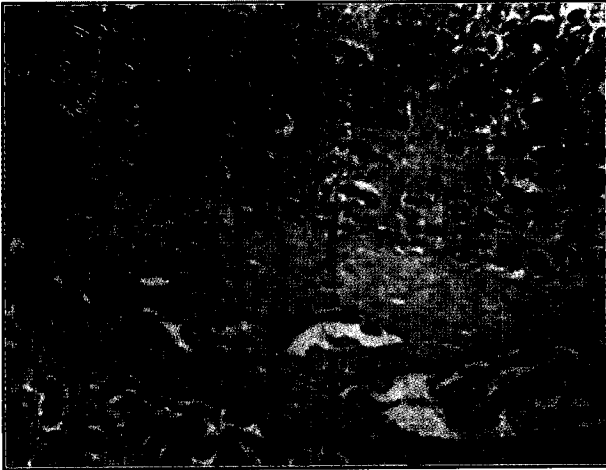جهت مطالعه قسمتهای مختلف رحم گاومیش از نظر هیستولوژیکی و هیستومورفومتری، از تعداد ۴۰ رأس گاومیش کشتار شده در کشتارگاه ارومیه نمونه برداری شدند. نمونه ها از گاومیشهای بالغ ۳ تا ۸ ساله انتخاب و از نظر داشتن جسم زرد یا فولیکول در حال رشد و عدم وجود آبستنی و ضایعات پاتولوژیک ماکروسکوپیکی بررسی شد و تعداد ۲۰ نمونه جدا گردید و در محلول ثبوتی (فرمالین نمکی ۱۰ درصد) قرار داده شد و جهت تهیه مقاطع میکروسکوپیکی به آزمایشگاه بافت شناسی منتقل گردید. پس از ثبوت نمونه ها در محلول مذکور از قسمتهای مختلف رحم (نوک و بدنه شاخهای راست و چپ و جسم رحم) نمونه هایی با ضخامت حداکثر ۰/۵ سانتیمتر تهیه و پس از پاساز و رنگ آمیزی به روش همانتوکسیلین - انوزین و با استفاده از عدسی مدرج در سه ناحیه از پنج نقطه رحم اندازه گیری و سپس تحت آنالیز آماری قرار گرفت. ضخامت آندومتر به وسیله عدسی شیئی ۱۰ و از سطح ایپی تلیوم استوانه ای ساده پوشاننده آندومتر تا محل شروع میومتر و ضخامت میومتر، روز از عمق آندومتر تا پری متریوم و ضخامت پری متر از میومتر تا مزوتلیوم پوشاننده طبقه سروزی اندازه گیری گردید. ارتفاع سلولهای پوششی از قاعده تا رأس سلولها و ضخامت غدد در مقاطع دایره ای شکل یا مقاطع کاملاً طولی از قاعده سلولهای غددی در دو طرف مقاطع با عدسی شیئی ۴۰ اندازه گیری گردید. تعداد غدد به وسیله عدسی مشبک در سه ناحیه عمقی، میانی و سطحی آندومتر با عدسی شیئی ۱۰ در سطح ۱ میلیمتر مربع مورد شمارش قرار گرفت. تمامی اطلاعات به دست آمده در جدول ۱ تنظیم و تحت آنالیز آماری قرار گرفته و سپس از آنها دیاگرام تهیه گردید.

نتایج


مطالعه ریزبینی مقاطع بافتی که از قسمتهای مختلف رحم گاومیش (نوک و بدنه شاخهای سمت راست و چپ و جسم) تهیه شده بود نشان داد که رحم شامل سه قسمت آندومتر، میومتر و پری متر بوده و ضخامت آندومتر رحم از لایه ایپی تلیوم سطحی آندومتر تا میومتر را فرا گرفته است، ایپی تلیوم از نوع استوانه ای ساده یا شبه مطبق بوده که به داخل آندومتر ادامه می یابد که بیشتر دارای میکروویلی می باشند (۴). مقاطع غدد در عمق آندومتر بیشتر بوده و میومتر شامل دو لایه عضله که داخلی حلقوی و ضخیم و خارجی طولی و نازک و بین آنها مقاطع عروق خونی مشاهده می شود می باشد. طبقه پری متر نازک و خارجی ترین لایه را تشکیل می دهد (تصویر ۲). کارانکولها که به وسیله ایپی تلیوم استوانه ای ساده یا شبه مطبق پوشیده شده عاری از غدد بوده و حاوی بافت همبند سست و مویرگهای

غنی از عروق خونی است و تعداد زیادی سلولهای ماکروفاژ، ماست سل، نوتروفیل، انوزینوفیل، لنفوسیت و نیز پلاسماسل از عروق خونی وارد این نواحی می شوند. فیبروبلاستها بزرگتر و دارای هسته یوکروماتین می باشند (۱۱). در گوسفند سلولهای ملانوسیت که رنگدانه ملانین ترشح می نمایند در این ناحیه قرار دارند (۱۴). غدد آندومتر دارای ساختمان ماریچی و منشعب بوده که در لایه های سطحی و قاعده ای پراکنده می باشند و به علت انشعاب بیشتر آنها در بخش قاعده ای تعداد مقاطع بیشتری از آنها در این ناحیه مشاهده می شود. ایپی تلیوم غدد از نوع استوانه ای ساده مژه دار و یا بدون مژه می باشد. افزایش میزان هورمون استروژن، رشد و انشعابات این غدد را تحریک می کند، در حالی که هورمون پروژسترون موجب افزایش ترشحات و ماریچی شدن این غدد می شود (۵). آندومتر رحم در نشخوارکنندگان واجد نواحی برجسته و محدود غنی از سلولهای فیبروبلاست می باشد که توسط عروق خونی وسیعی مشروب می گردند و آن نواحی فاقد غدد بوده و کارانکول نامیده می شوند (۴). دوره جنسی حیوانات به وسیله نواسانات فیزیولوژیک دوره های سیستم هیپوتالاموس، هیپوفیزی - تخمدانی تنظیم می شود که آن نیز تحت تأثیر فاکتورهای محیطی و تخمدانی تنظیم می گردد (۴). دوره جنسی شامل مراحل پرواستروس مرحله رشد فولیکولی و رشد آندومتر رحم، استروس مرحله پذیرش جنسی و تخمک گذاری، مرحله متاستروس مرحله تشکیل و رشد اولیه جسم زرد، مرحله دی استروس مرحله فعالیت جسم زرد که با ایجاد آبستنی کاذب یا حقیقی یا شیروری می تواند فعالیت خود را ادامه دهد می باشد. گاومیش حیوانی پلی استروس بوده و به علت تفاوت نژادی و شرایط محیطی و مدیریتی، استروس در این دام خیلی متغیر است. عواملی چون بارندگی، تغذیه، دمای محیط و طول روز روی تولید مثل دام اثر دارد (۱۵). کاهش طول روز و سردی دمای محیط فعالیت دوره ای را تقویت و افزایش طول روز و بالا رفتن دمای محیط در تابستان آن را کاهش می دهد (۲). طول دوره جنسی گاومیش شبیه گاو بوده و در حدود بیست و یک روز است که در مناطق مختلف و در فصول سال تغییر می کند (۸). علایم مهمی که در گاومیشهای ارومیه دیده شده عبارت اند از: دفع ادرار به دفعات، ریزش ترشحات غلیظ شیری رنگ از فرج و بیقراری و بی اشتها می باشد (۳). در طول ۳ یا ۴ روز آخر دی استروس ایپی تلیوم آندومتر و غدد آن سیر قهقرایی پیدا کرده و در نتیجه آندومتر چروکیده شده و نیز غدد آندومتر و سلولهای ایپی تلیوم آن کوتاهتر و فعالیت ترشخی آنها متوقف می شود (۵). در طی پرواستروس میزان پروژسترون پایین می آید در نتیجه FSH آزاد شده و باعث بالا بردن سطح استروژن از طریق تحریک رشد فولیکولهای تخمدانی و به دنبال آن آندومتر رحم بازسازی شده به طوری که لایه مخاطی ضخیم، پر خون و خیزدار می شود و موسین در سلولهای ایپی تلیوم غالبیت پیدا می کند. غدد آندومتر بدون این که تغییرات مشخصی را نشان دهند منشعب و ماریچی شده و به طور مستقیم به طرف حفره داخلی رحم افزایش طول پیدا می کنند (۱۵). در مرحله استروس فعالیت تقسیم میتوزی در ایپی تلیوم غدد و سلولهای بینابینی آغاز شده و تا شش روز بعد از خاتمه استروس نیز ادامه پیدا می کند و ادم و پر خونی آندومتر به حداکثر خود می رسد. در طول مرحله مت استروس، رشد غدد رحمی به حداکثر خود رسیده، ادم آندومتر کاهش یافته و ممکن است بعضی از عروق خونی مخاط آندومتر پاره شوند (۴). در طول مرحله دی استروس، آندومتر رحم تحت تأثیر پروژسترون از وضعیت تکثیر به ترشخی تغییر حالت داده که با رشد سلولهای ایپی تلیوم غدد و ماریچی شدن، انشعاب



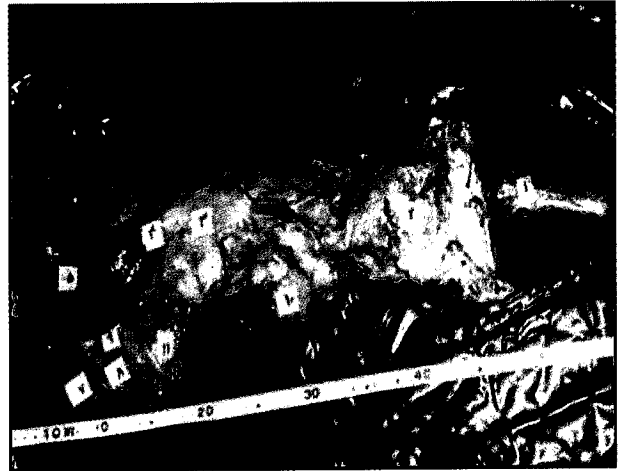

تصویر ۲- تصویر میکروسکوپی از دیواره رحم، بخشهایی از آندومتر با مقاطع غدد رحمی و میومتر با لایه عضلانی حلقوی ضخیم در داخل و لایه طولی نازک در خارج و مقاطع عروق خونی در بین آنها نشان داده شده است. درشت نمایی $\times 400$.

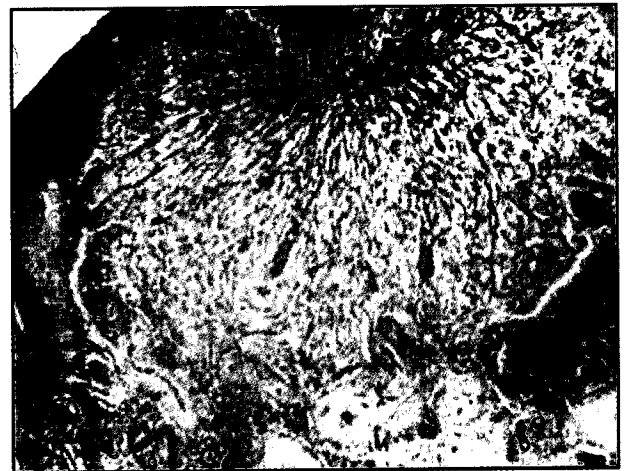

تصویر ۴- تصویر میکروسکوپی از ناحیه عمق آندومتر نشان دهنده غدد و حالت ادما توز در مرحله فولیکولر. رنگ آمیزی H&E درشت نمایی $\times 400$.

افزایش ارتفاع سلولهای پوششی معنی دار می باشد ($P < 0.05$). ضخامت غدد (نمودار ۶) در جسم رحم و نوک و بدنه شاخ راست در مرحله لوتئال افزایش معنی دار نشان می دهد ($P < 0.05$). همچنین پراکندگی غدد (نمودار ۷) در جسم رحم و نوک شاخ چپ در مرحله فولیکولر دارای افزایش معنی دار بوده و در سایر نواحی نیز در این مرحله افزایش نشان می دهد که معنی دار نمی باشد. بررسی آماری در نمودار ۸ نشان می دهد که صرف نظر از نواحی مختلف رحم در مجموع ضخامت آندومتر، میومتر و پری متر در مراحل مختلف دوره فحلی اختلاف معنی دار نشان نمی دهد، ولی با این حال در مرحله فولیکولر در هر سه ناحیه افزایش نشان می دهد. ارتفاع سلولهای پوششی آندومتر و غدد در مرحله لوتئال افزایش نشان می دهند که این افزایش در رابطه با اپی تلیوم غدد در جسم و بدنه شاخ راست رحم بسیار معنی دار و در نوک و بدنه شاخ چپ معنی دار می باشد ($P < 0.05$). ضخامت غدد نیز در مرحله لوتئال در جسم، نوک و بدنه شاخ راست رحم دارای افزایش بسیار معنی دار نسبت به مرحله فولیکولر می باشد ($P < 0.01$), در حالی که میانگین پراکندگی غدد در مرحله فولیکولر افزایش نشان می دهد که این افزایش معنی دار نمی باشد.



تصویر ۱- تصویر میکروسکوپی رحم گاومیش، نواحی جسم، بدنه، و نوک شاخ سمت راست و چپ به ترتیب با شماره های ۴، ۶ و ۷ مشخص شده مورد نمونه برداری قرار گرفته است.



تصویر ۳- تصویر میکروسکوپی از کارانکول بدنه شاخ رحم گاومیش. رنگ آمیزی H&E درشت نمایی $\times 400$.

عمود بر سطح کارانکولها می باشد، مقاطع عروق خونی زیر کارانکولها از سایر نواحی بیشتر می باشد (تصویر ۳). بافت همبند بین غدد از نوع سست و در مرحله استروس حالت ادما توز داشته که در این حالت مایع بین بافتی در داخل بافت همبند آندومتر بیشتر شده و فضاهای مملو از مایع در داخل بافت همبند مشاهده می گردد که تا اندازه ای می تواند در افزایش ضخامت آندومتر رحم تأثیر داشته باشد (تصویر ۴). چنانچه در جدول و نمودار ۱ مشاهده می شود ضخامت آندومتر رحم در مرحله فولیکولر و لوتئال تقریباً برابر بوده و در مجموع در بدنه شاخ راست و چپ رحم در مرحله لوتئال افزایش نشان می دهد که معنی دار نمی باشد. ضخامت میومتر (نمودار ۲) در مرحله فولیکولر ($5.40/06$ میکرومتر) در مقایسه با مرحله لوتئال ($3.88/1/5$) افزایش قابل توجهی را نشان می دهد. ضخامت پری متر (نمودار ۳) در مرحله فولیکولر دارای افزایش مختصری می باشد. طبق جدول ۱ و نمودارهای ۴ و ۵ اندازه گیری ارتفاع سلولهای پوششی آندومتر بدنه شاخ چپ در مرحله لوتئال ($42/1 \pm 2/2$) نسبت به مرحله فولیکولر ($34/7 \pm 1/7$) دارای افزایش معنی دار ($P < 0.05$) بوده و نیز در نوک شاخ راست در مرحله لوتئال در مقایسه با مرحله فولیکولر افزایش معنی دار نشان می دهد ($P < 0.05$). در جسم رحم و بدنه شاخ راست و چپ و نوک شاخ چپ نیز در مرحله لوتئال



جدول ۱ - میانگین پارامترهای مورد مطالعه نواحی مختلف رحم در مراحل مختلف سیکل استروس $M \pm SE$

نواحی مختلف رحم	ضخامت آندومتر (میکرومتر) L/F	ضخامت میومتر (میکرومتر) L/F	ضخامت پری متر (میکرومتر) L/F	ارتفاع سلولهای پوششی آندومتر (میکرومتر) L/F	ارتفاع سلولهای پوششی غده (میکرومتر) L/F	ضخامت غده (میکرومتر) L/F	پراکندگی غده (میلیمتر مربع) L/F
جسم رحم	3472/7 ± 316 2672/9 ± 402/4	695/5 ± 813/7 939/9 ± 1113/9	262/5 ± 45/8 277/2 ± 41/2	35/8 ± 2/2 31/2 ± 1/7	***24/8 ± 1/1 18/5 ± 0/8	***66/2 ± 2/6 55/4 ± 2/1	***11/4 ± 0/4 14 ± 0/7
بدنه شاخ راست	4042/9 ± 367/7 3852/4 ± 333/2	480/7 ± 455/3 6343 ± 717	166/3 ± 19/3 181/9 ± 27/7	42/9 ± 4/6 36/5 ± 3	***25/3 ± 1 18/8 ± 1/5	65/9 ± 2/6 54/4 ± 4	19/7 ± 0/9 16/2 ± 1/4
نوک شاخ راست	215/9 ± 169/8 2411 ± 225/2	1405/7 ± 142/7 1702/8 ± 233/6	85/7 ± 16/3 103/9 ± 9/4	*33/3 ± 1/6 29 ± 1	24/3 ± 0/6 21/4 ± 1/6	**61/6 ± 1/2 54/3 ± 2/5	17 ± 3/1 18/2 ± 0/9
بدنه شاخ چپ	4028/6 ± 364/4 2762 ± 278/5	4922/4 ± 195/1 5784 ± 654/4	142 ± 16 164/6 ± 19/5	**42/1 ± 2/3 34/7 ± 1/7	*25/3 ± 1/1 20/5 ± 1/6	60/5 ± 2/3 52 ± 3	15/1 ± 1/1 17/4 ± 1/3
نوک شاخ چپ	2043/5 ± 171/2 2372 ± 128	**1319/8 ± 174/5 1980/3 ± 174/1	88/3 ± 16 101/1 ± 18/8	32/1 ± 2/4 27/7 ± 2	*24 ± 0/8 19/6 ± 1/5	61 ± 1/8 52/1 ± 3/3	***16/1 ± 0/7 19/7 ± 0/6
M	3149/9 2314	3881/5 5040/6	148/9 165/7	37/2 31/8	24/7 19/7	63 54/4	15 17/1
SE	±442/2 ±327	±1096/7 ±1443/6	±22/3 ±23/1	±2/2 ±1/6	±0/2 ±0/5	±1/2 ±0/5	±0/9 ±0/9

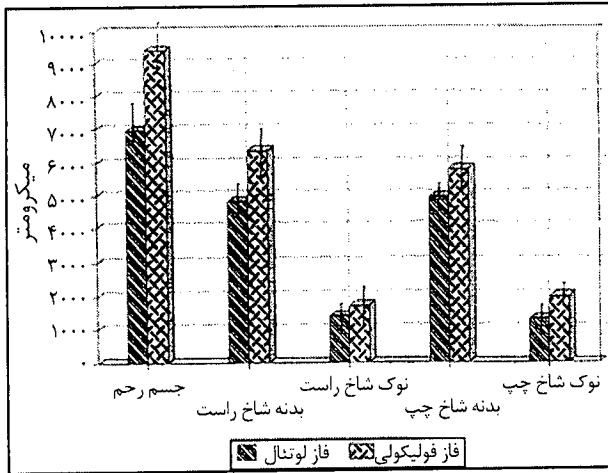
(L) فاز لوتئال (F) فاز فولیکولی. (* P<0/05) (** P<0/01) (***) P<0/005.

بحث

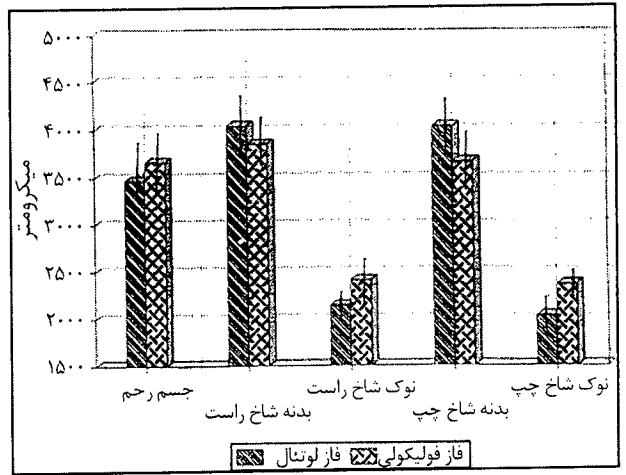
آندومتر رحم پستانداران به عنوان بخش حمایت و تغذیه کننده جنین عمل کرده که از این نظر دارای اهمیت ویژه ای می باشد آمادگی آندومتر جهت پذیرش و تغذیه جنین در مرحله خاصی از دوره فحلی، مستلزم تغییرات این عضو از حالت رکود به حالت کمال رشد می باشد جنین تغییراتی در طی مراحل دوره جنسی در آندومتر رحم پستانداران ایجاد شده و تغییرات یاد شده توسط هورمونهای استروژن و پروژسترون مترشحه از تخمدان ایجاد می شود. تأثیر استروژن روی آندومتر موجب تکثیر سلولهای همبندی و پوششی غدد از یک طرف و ایجاد حالت خیز در بافت همبند از طرف دیگر شده و در مجموع باعث افزایش ضخامت آندومتر می گردد. در جسم و نوک شاخهای رحم ضخامت غدد کمتر بوده بنابراین در مرحله فولیکولر اثر هورمون استروژن روی بافت همبند بر اثر پروژسترون در مرحله لوتئال روی غدد، تقوق داشته در نتیجه به طور کلی ضخامت آندومتر در نواحی مذکور در مرحله فولیکولر بیشتر از مرحله لوتئال می باشد، که با یافته های Murry در سال ۱۹۹۳ در آندومتر رحم میش مطابقت دارد (۱۱). ضخامت آندومتر در بدنه شاخها در مراحل مختلف دوره جنسی نتایج متفاوتی را نشان می دهد که دلیل آن فعالیت بودن غدد آندومتر در بدنه شاخها در مرحله لوتئال می باشد و افزایش ارتفاع سلولهای پوششی غدد باعث افزایش ضخامت آن می گردد، ولی این افزایش معنی دار نمی باشد. در میش نیز ضخامت آندومتر در مرحله لوتئال بیشتر از مرحله فولیکولر است که معنی دار نمی باشد (۱). مطالعه هیستومورفومتری رحم نشان داد که در مجموع این قسمت از دیواره رحم در جسم و بدنه شاخها دارای ضخامت بیشتری بوده و در جسم رحم به علت این که محل تلاقی عضلات دیواره شاخهای راست و چپ بوده ضخامت آن بیش از سایر نواحی رحم می باشد. اثرات میتوزنیک استروژن و نیز تأثیر آن بر روی تونوسیت عضلات صاف دیواره رحم و افزایش خونرسانی در طبقه عروقی میومتر در تمامی نواحی آن موجب افزایش ضخامت این طبقه گردیده ولی افزایش مذکور معنی دار نمی باشد (۱۱). طبقه میومتر (Myometrium) از یک لایه ضخیم ماهیچه صاف تشکیل شده که دارای دو لایه، داخلی حلقوی و ضخیم، خارجی طولی و نازک بوده که هنگام آبستنی سلولهای عضلانی صاف از نظر تعداد و اندازه افزایش می یابند. در بین این دو لایه عضلانی طبقه عروقی قرار داشته که شامل عروق بزرگ سرخرگی و سیاهرگی و لنفی است که انشعابات آنها علاوه بر طبقه میومتر طبقه

آندومتر را نیز مشروب می سازد. طبقه عروقی در نشخوار کنندگان در ناحیه کارانکولها حاوی عروق بزرگتری هستند (۴). آخرین طبقه دیواره رحم شامل طبقه سروزی یا پری متر (Perimetrium) می باشد که از بافت همبند سست تشکیل شده و توسط مزوتلیوم صفاق پوشیده شده است. در این طبقه تعدادی سلولهای عضلانی صاف نیز وجود دارد، همچنین حاوی تعداد زیادی عروق خونی، لنفی و رشته های عصبی بوده که در نهایت این طبقه و لایه طولی از طبقه میومتر و طبقه عروقی، همراه با ساختمان مشابه از رباط پهن ادامه پیدا می کنند. پری متر در قسمت جلویی و بالایی رحم توسط سلولهای پوششی سنگفرشی ساده پوشیده شده که لایه سروزی نامیده می شود، در قسمت شکمی و خلفی مجاور مئانه فاقد سلولهای پوششی سنگفرشی بوده و آدوانتیس اطلاق می شود (۱۲). ضخامت پری متر در نواحی مختلف رحم در مراحل دوره جنسی نسبت به دو طبقه آندومتر و میومتر از اختلاف کمتری برخوردار است، که احتمالاً به کمتر بودن نقش عملی این طبقه در دیواره رحم برمی گردد. با این حال پری متر محل ورود و انشعاب عروق خونی و لنفاوی و رشته های عصبی بوده بنابراین در نواحی که دارای فعالیت عملی بیشتر هستند ضخامت بیشتری را نشان می دهد. به هر حال میزان خونرسانی و فعالیت تقسیم میتوزی در این طبقه نیز تحت تأثیر هورمون استروژن در مرحله فولیکولر می باشد (۷). بافت پوششی سطحی و غدد رحم در مرحله فولیکولر تحت تأثیر هورمون استروژن از نظر ارگانلهای داخل سلولی بازسازی شده و در مرحله لوتئال تحت تأثیر هورمون پروژسترون به علت فعالیت ارگانلهای ذخیره مواد بیوسنتز شده در سیتوپلاسم در تمامی نواحی رحم نسبت به مرحله فولیکولر افزایش نشان می دهد (۱۱). در بدنه شاخهای راست و چپ به علت این که محل اصلی پرورش جنین می باشد، اپی تلیوم پوشاننده و غددی به هورمون پروژسترون پاسخ بارزتری نشان داده و دارای ارتفاع بیشتری در مقایسه با مرحله فولیکولر است، در حالی که در سایر قسمتهای رحم اختلاف در ارتفاع اپی تلیوم در مراحل دوره جنسی بسیار جزئی می باشد. یافته های فوق با اظهارات Delmann در سال ۱۹۹۳ مطابقت دارد (۴). در مجموع بافت پوششی غدد رحم در مقایسه با اپی تلیوم سطحی آندومتر نسبت به تغییرات سطحی آندومتر حساستر بوده و در نواحی مختلف رحم در مرحله لوتئال افزایش بارزتری را نشان می دهد (نمودار ۵). سلولهای پوششی غدد در روز دوم بعد از استروس مکعبی و هشت روز بعد از تخمک گذاری به حداکثر ارتفاع خود می رسند

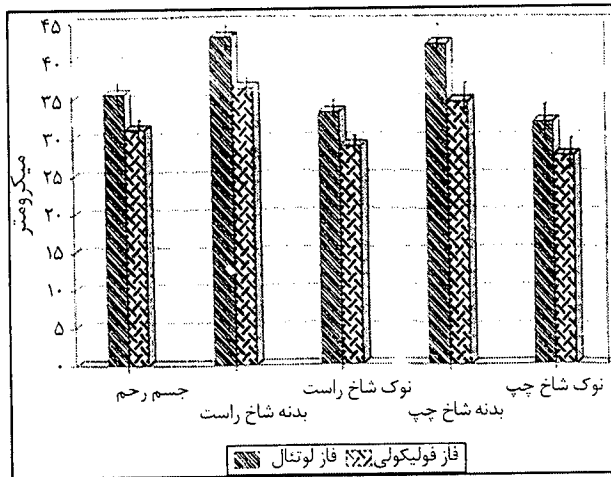




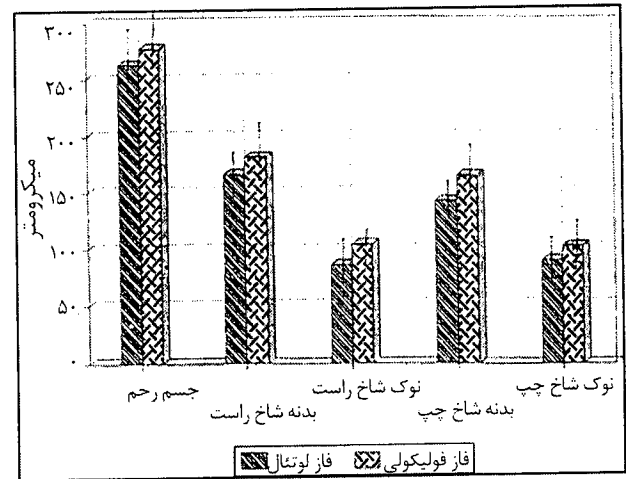
نمودار ۲- میانگین ضخامت میومتر در نواحی مختلف رحم در مراحل مختلف سیکل استروس



نمودار ۱- میانگین ضخامت آندومتر در نواحی مختلف رحم در مراحل مختلف سیکل استروس



نمودار ۴- میانگین ارتفاع سلولهای پوششی سطحی آندومتر در نواحی مختلف رحم در مراحل مختلف سیکل استروس

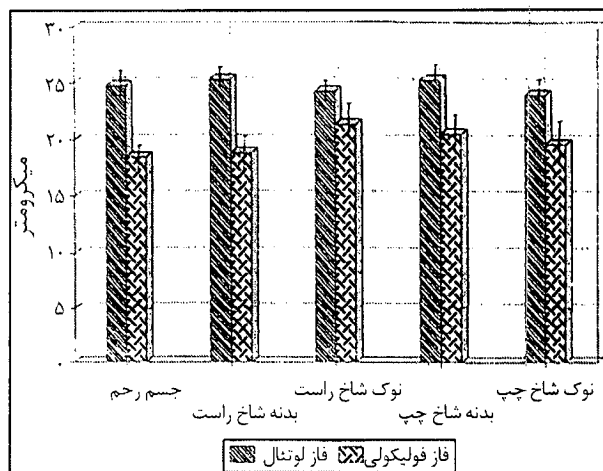


نمودار ۳- میانگین ضخامت پری متر در نواحی مختلف رحم در مراحل مختلف سیکل استروس

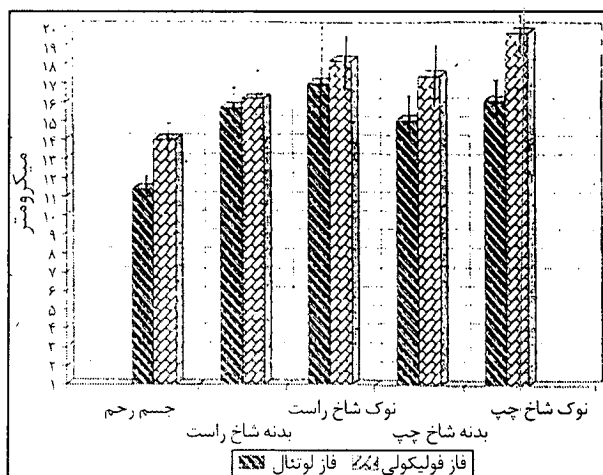
لوتئال به حداکثر رشد خود رسیده و بزرگتر و بسیار پیچیده و منشعب شوند (۸). این تغییرات بدلیل تأثیر هورمون استروژن که دارای اثر میتوزنیک روی سلولهای پوششی غدد و عامل رشد و شدت انشعاب غدد در مرحله فولیکولی بوده ایجاد می شود ولی پیچ خوردگی و ترشحات غدد توسط تحریک هورمون پروژسترون کنترل می شود (۴). بنابراین افزایش ضخامت غدد در مرحله لوتئال در تمامی نواحی رحم می تواند بدلیل افزایش ارتفاع سلولهای پوششی غدد و ترشحات آنها باشد (۱۵). اختلاف میانگین ضخامت غدد در مراحل دوره جنسی در نواحی مختلف رحم تقریباً دارای نسبت یکسانی بوده و این نشان دهنده تأثیر یکنواخت هورمونهای جنسی روی دوباره رحم می باشد (۱۱). میانگین پراکندگی غدد در نواحی مختلف رحم نشان می دهد که تعداد غدد در نوک شاخ راست و چپ دارای فراوانی نسبتاً بیشتری است که این مسأله می تواند به علت کم بودن ضخامت آندومتر و غدد در این نواحی باشد و به همین دلیل در یک میدان میکروسکوپی تعداد غدد بیشتری جای می گیرند. در این مطالعه اثر میتوزنیک استروژن در مرحله فولیکولر بر روی پراکندگی غدد و نیز ایجاد جوانه و انشعاب بیشتر در آنها بوده و از این طریق باعث تراکم بیشتر غدد در بافت همبند آندومتر گردیده و چون در مرحله فولیکولر غدد باریکتر می باشند در یک میدان میکروسکوپی تعداد بیشتری از آنها قابل مشاهده است به هر حال

و سلولهای پوششی مخاط رحم در روز دوم بعد از استروس مکعبی شکل و در روزهای ۹-۱۲ به حداکثر ارتفاع خود می رسند (۱۳). اندازه گیری میانگین ضخامت غدد آندومتر در نواحی مختلف رحم نشان می دهد که این پارامتر نیز به تبع نحوه پاسخ اپی تلیوم غدد به هورمونهای دوره جنسی تغییرات ساختمانی قابل توجهی را بروز می دهد و تجمع ترشحات در حفره داخلی غدد در مرحله لوتئال موجب افزایش ارتفاع و مارپیچ شدن بیشتر غدد آندومتر می گردد (۴). در طول ۱۱ روز اول دی استروس فعالیت ترشحاتی غدد آندومتر بیشتر است و اگر آبستنی رخ ندهد جسم زرد دوباره در ۳-۴ روز آخر دی استروس تحلیل می رود (۶). تغییر هیستولوژیکی رحم گاو میش در طی دوره جنسی بدین صورت است که بیشترین تعداد غدد در واحد سطح در مرحله میانی لوتئال و مقدار متوسط آن در مرحله فولیکولر مشاهده شده، سلولهای پوششی غدد کمترین ارتفاع را در انتهای مرحله لوتئال و بیشترین ارتفاع را در اواسط مرحله لوتئال و ارتفاع متوسط را در مرحله استروس دارا می باشد. در مرحله استروس مجرای غدد کمترین و در مرحله لوتئال بیشترین ضخامت را دارند (۱۰، ۱۵). غدد رحمی در تمام طول آندومتر به استثناء کارانکولها پراکنده می باشند. این غدد از نوع لوله ای منشعب بوده که به طور قابل توجهی حالت مارپیچی پیدا کرده اند، غدد ممکن است سریعاً از طریق جوانه زدن از ناحیه قاعده ای افزایش یافته و با شروع مرحله

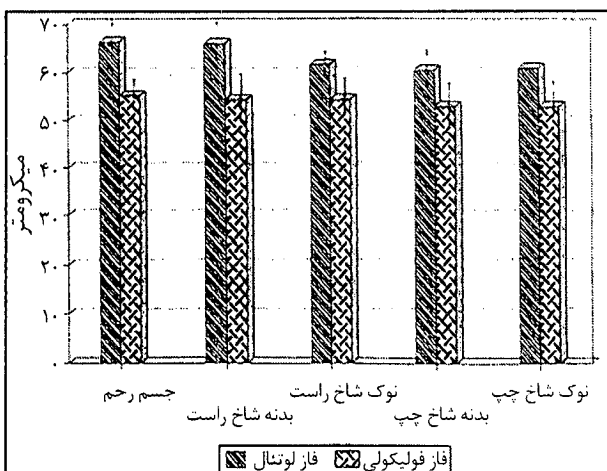




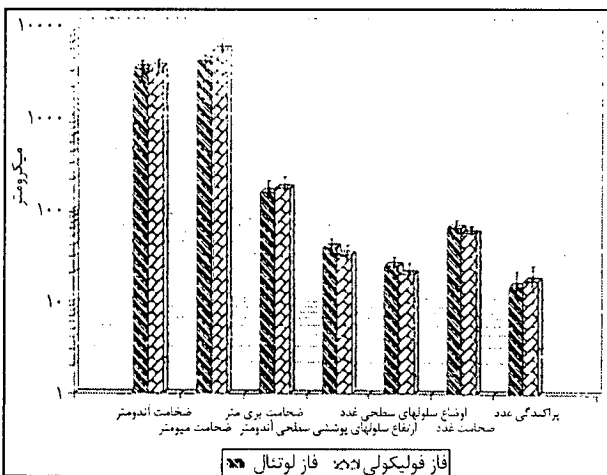
نمودار ۵- میانگین ارتفاع سلولهای پوششی غدد در نواحی مختلف رحم در مراحل مختلف سیکل استروس.



نمودار ۷- میانگین پراکندگی غدد در نواحی مختلف رحم در مراحل مختلف سیکل استروس.



نمودار ۶- میانگین ضخامت غدد در نواحی مختلف رحم در مراحل مختلف سیکل استروس.



نمودار ۸- میانگین پارامترهای مورد مطالعه رحم در مراحل مختلف سیکل استروس.

References

1. شهروز، ر. (۱۳۷۴): مطالعه مورفولوژیکی و هیستوشیمی تغییرات رحم گوسفند ماکویی در مراحل مختلف سیکل استروس در فصول مختلف سال، پایان نامه شماره ۱ جهت دریافت دکترای تخصصی علوم تشریحی دامپزشکی، صفحه: ۹۳-۸۷.
2. Arthur, G.H, Noakes, D.E. and Pearson, H. (1989): Veterinary Reproduction and Obstetrics. 6th ed. Baillier. Tindal. London. PP: 7, 6, 16, 115, 117, 591-599.
3. Bugalia, N.S., Sharma, R.D. and Salagal, R.P. (1991): Lipid histochemistry of buffalo endometrium during estrous cycle. Indian. J. anim. Sci. 61: 405-406.
4. Cockrill, W.R. (1974): The husbandry and health of the domestic buffalo: Food and Agricultural Organization of United nations. PP: 106-111, 124-138, 147-151, 160-163, 510-516.
5. Dellman, H.D. (1997): Textbook of Veterinary Histology. 5th ed. Lea & Febiger. Philadelphia. PP: 244-248.
6. Diaz, F.H. Hernandez, A. and Gil, A. (1989): Enometrial morphology and progesterone levels in the uterine tissue during the estrous cycle of Zebo cows. Revista de medicina veterinaria yade zootecnia 39, 1-2: 15-27.

ممکن است تراکم بیشتر غدد در نوک شاخهای رحم شرایط بهتری برای رشد جنین در اولین روزهای آبستنی فراهم نماید (۱۱). به طور خلاصه، مطالعه پارامترهای یاد شده در مراحل مختلف دوره جنسی بدون در نظر گرفتن نواحی مختلف رحم نشان داد که ضخامت آندومتر در مراحل دوره جنسی دارای اختلاف بسیار کم بوده و در مرحله فولیکولر افزایش کمی نشان می دهد که از نظر آماری معنی دار نمی باشد. در حالی که ضخامت میومتر تحت تأثیر هورمون استروژن افزایش قابل ملاحظه ای را نشان داد. ضخامت پری متر نیز در مرحله فولیکولر بیشتر بوده که در هیچ کدام از نواحی یاد شده اختلاف معنی دار نمی باشد. همچنین ارتفاع سلولهای پوششی و غدد آندومتر در مرحله لوتئال نسبت به فولیکولر افزایش نشان می دهد که در رابطه با غدد بسیار معنی دار می باشد ($P > 0.05$) و این نشان می دهد که در مرحله لوتئال غدد به عنوان یکی از عناصر بافتی به هورمون پروژسترون به خوبی پاسخ می دهند. و در همین راستا ضخامت غدد نیز در مرحله لوتئال افزایش بسیار معنی داری نشان می دهد ($P > 0.01$) پراکندگی غدد نیز بدون در نظر گرفتن نواحی مختلف رحم در مرحله فولیکولر به علت تأثیر استروژن، فراوانی بیشتری نشان می دهد ولی این افزایش معنی دار نمی باشد.



7. Dobson, H, Kamonpaiana. (1986): A review of female cattle Reproduction with special refrence to a comparison between buffalo, cows and zebu: J. Reproduction and fertility. 77: 1-36.
8. Enriguez - Yar, E.L. (1975): Same observation on the extramural and intramural vascular supply patterns of the uteri and ovary of Philippine Carabao(bubalu, bubalis). Phili.J.Vet.med. 14:1-21. Qutted in Vet.Bull (1977) Abst. 4083.
9. Hafez, S.E. (1986): Reproduction of farm Animals. 5th ed. Lea & Febiger, Philadelphia. PP: 49-52.
10. Morrow, D.A. (1986): Reproduction in the water buffalo, Current therapy in therionology. 2th ed. PP: 443-449.
11. Murry, M.K. (1992): The effect of estrogen and progesteron and morphological changes in sheep. Biol, Rprod. 40 (suppl) Abstract 247.
12. Nichel, R., Schummer, A. and Seiferle, E. (1979): Anatomy of the Domestic mamales. Vol 2,3 Verlag parey, Berlin. Hamburg. PP: 260, 380-382.
13. Roberts, S.J. (1991): Veterinary obstetric and Genital Disease. 3th ed. Woodstock, Vermont. PP: 360-365.
14. Ronayn. E., Jordan, B., Quirke, JF. and Roche, JF. (1989): The effect of frequency of administration of melatonin on the time of onset of breeding season in anestrous ewes. Anim. Reprod. Sci. 18: 13-24.
15. Singh, H. and Sharma, D.N. (1985): Histomorphology of the buffalo endometrial glands during different phases of estrous cycle. Indian Vet. J. 62: 762-765.



