

مطالعه بافت شناسی مغز میانی و مخچه در ماهی سفید دریای خزر

دکتر مسعود ادیب مرادی^۱ دکتر محمدتقی شیبانی^۱

The histological study of mesencephal and cerebellum in *Rutilus frisii kutum*

Adibmoradi, M.,¹ Sheibani, M.T.¹

¹Department of Basic Sciences, Faculty of Veterinary Medicine, University of Tehran, Tehran-Iran.

Objective: Study of normal histological feature of brain in *Rutilus frisii kutum*.

Design: Descriptive study.

Animals: Five adult and normal fish.

Procedure: A total number of five fish from Caspian sea fishing regions were subjected to this study. Tissue specimens were taken from mesencephal and cerebellum. After fixation in 10% formalin for 24h, they were transferred into the tissue processor, Paraffin blocks were made and thin sections of five micron were cut. The sections were subjected to staining by hematoxylin and eosin and were studied under the light microscope and photomicrographs were taken.

Results: The different parts of the brain were, telencephal, diencephal, mesencephal, cerebellum and myelencephal. The mesencephal and cerebellum were composed of both white and gray matter. White matter contained myelinated and unmyelinated fibers and microglial cells.

Conclusion: This species in the Caspian sea like the other vertebrates, possess a density of nervous tissue as brain in the rostral part of the body. Considering the extension of brain this species can be compared with higher vertebrates. In this fish the mesencephal which is responsible for vision has highly developed. For this, they have sharp-sighted eyes and seem to be good chasers. Generally the vision power of fishes are different and more dependent with their habitat. Cerebellum occupies most of the hindbrain and its weight is different in each fish and histologically the arrangement and shape of the constituting cells are similar to those of other fishes and mammals. *J. Fac. Vet. Med. Univ. Tehran. 57, 2: 15-18, 2002.*

Key words: Histology, Mesencephal, Cerebellum, *Rutilus frisii Kutum*.

هدف: مشخص کردن نمای طبیعی مغز میانی و مخچه در ماهی سفید دریای خزر. طرح: مطالعه توصیفی.

حیوانات: ۵ ماهی بالغ و سالم دریای خزر به منظور بررسی بافتی ناحیه مغز هر کدام از آنها.

روش: پس از جدا کردن مغز، ابتدا نمونه‌ها از نظر ریخت شناسی مورد بررسی قرار گرفته و سپس در فرمالین ۱۰ درصد پایدار شده تا آماده برش گردند. سپس نمونه‌ها به روش معمول بافت شناسی در دستگاه اتوتکنیکون قرار گرفتند و مراحل آگیری و شفاف سازی و نفوذ پارافین در آنها انجام گرفت. پس از آن از نمونه‌ها بلوکهای پارافینی تهیه و این بلوکها با ضخامت ۵ میکرومتر برش داده شد. رنگ آمیزی بافتها به روش همتوکسیلین و ائوزین انجام گرفت و توسط میکروسکوپ نوری مورد مطالعه قرار گرفتند. از برشهای تهیه شده فتومیکروگرافهایی نیز تهیه گردید.

نتایج: در بررسی ماکروسکوپی مشخص گردید که مغز ماهی سفید از قسمتهای زیر تشکیل شده است: مغز جلویی، مغز رابط، مغز میانی، مخچه و بصل النخاع. در بررسی میکروسکوپی مشاهده گردید که مغز میانی و مخچه از ماده خاکستری و سفید تشکیل می شود که در هر دو ناحیه ماده خاکستری در سطح و ماده سفید در عمق قرار دارد و توسط نرم شامه احاطه می شوند. ماده خاکستری از لایه های سلولی مختلفی تشکیل می شود و ماده سفید نیز شامل رشته ها و سلولهای عصبی است.

نتیجه گیری: ماهی سفید دریای خزر مانند تمام مهره داران در قسمت قدامی سر دارای تراکمی از بافت عصبی تحت عنوان مغز می باشد که با توجه به وسعت مغزی می توان این ماهی را جزء مهره داران برتر به حساب آورد. در ماهی سفید، مغز میانی که مسئول بینایی است از رشد قابل توجه ای برخوردار است که با توجه به این مطلب این ماهیان دارای چشمهای تیزبین هستند و شکارچیان خوبی به نظر می رسند. به طور کلی قدرت دید ماهیان بر حسب گونه متفاوت است و بیشتر با شرایط و محل زندگی آنها ارتباط دارد. مخچه قسمت اعظم مغز خلفی را اشغال می کند، وزن مخچه در ماهیان مختلف متفاوت است و از نظر بافت شناسی ترتیب قرار گرفتن و شکل سلولهای تشکیل دهنده آن همانند سایر ماهیان استخوانی و پستانداران است. مجله دانشکده دامپزشکی دانشگاه تهران، (۱۳۸۱)، دوره ۵۷، شماره ۲، ۱۵-۱۸.

واژه های کلیدی: بافت شناسی، مغز میانی، مخچه، ماهی سفید.

ماهیها حدود ۲۰ درصد از مجموع پروتئین حیوانی مورد مصرف انسان را تأمین می کنند و برای این منظور سالانه حدود ۷۲-۷۴ میلیون تن صید در آبهای مختلف کره زمین صورت می گیرد.

ماهی سفید دریای خزر که به خانواده کپور ماهیان تعلق دارد از ماهیان پرارزشی است که در دریاچه خزر دارای پراکندگی قابل توجهی است. صید بی رویه و موانع دیگر نظیر پلها، صنعتی شدن رودخانه ها، آلودگی آب و سایر عوامل روز به روز از ذخایر این ماهیان کاسته و مانع مهاجرت و تکثیر این ماهیان می شود.


در مورد ماهی سفید دریای خزر مطالعات بافتی به نغزهای کلیه و کبد خلاصه می شود که توسط نگارنده مورد بررسی قرار گرفته است با عنایت به فقدان منابع قابل دسترسی از نظر هیستولوژیک در مورد این ماهی بنا بر آن گذاشته شد تا با تحقیق و گردآوری این مجموعه بستری فراهم شود که علاقمندان به این گونه جانوری بتوانند از آن استفاده مناسب نمایند.

(۱) گروه آموزشی علوم پایه دانشکده دامپزشکی دانشگاه تهران، تهران-ایران.

مواد و روش کار

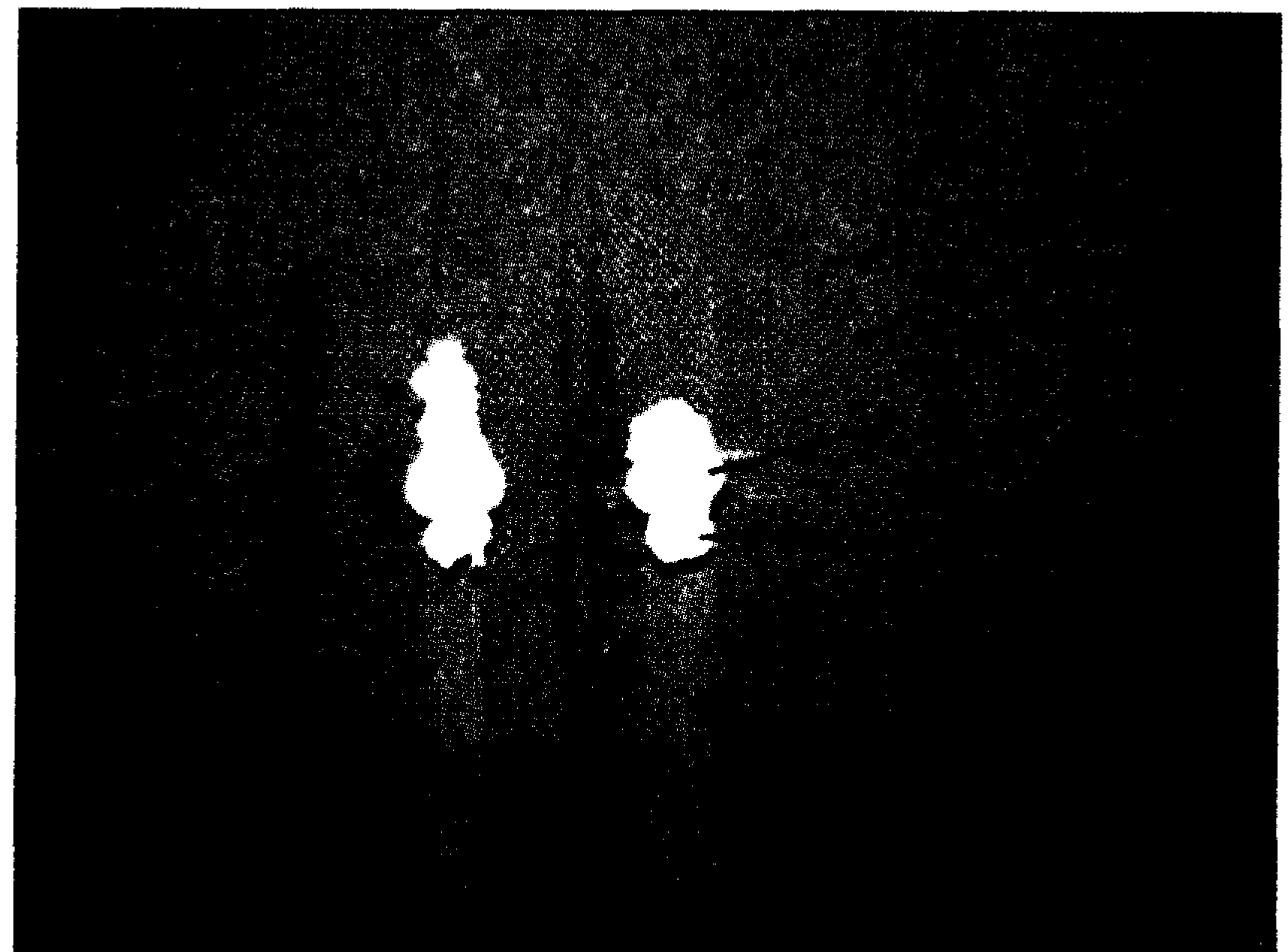
به منظور مطالعه ساختمان زیربینی مغز میانی و مخچه تعداد ۵ نمونه ماهی سفید بالغ از محل صیدگاههای حاشیه دریای خزر (در استانهای گیلان و مازندران) صید و بلافاصله ماهی را روی میز کار قرار داده و سپس توسط چاقو دو شکاف عمودی در عرض سر یکی بین پوزه و چشم در یک سانتیمتری چشم و به عمق یک سانتیمتر و دیگری در بالای سرپوش آبششی به فاصله ۵ سانتیمتر از شکاف اول به عمق ۲ سانتیمتر ایجاد گردید. سپس لبه چاقو را روی شکاف اول قرار داده و زاویه آن را با عمق شکاف دوم میزان می شد. سپس با ضربه قسمتی از سر که از بالا به شکل دوزنقه و از کنار به شکل مثلث است برداشته شد. اگر فواصل به خوبی و با توجه به اندازه ماهی مراعات شود پس از برداشت قسمت بریده شده مغز نمایان





تصویر ۲- ماده خاکستری مغز میانی (H&E×32).

(P) نرم شامه، ۱- لایه بینایی، ۲- لایه فیبروزی، ۳- لایه مرکزی، ۴- لایه البوم، ۵- لایه پیش بطنی.



تصویر ۱- ساختمان ماکروسکوپی مغز ماهی سفید (X×1).

(A) مغز میانی، (B) مخچه.

رشته‌های میلین دار، رگهای خونی و سلولهای عصبی با هسته‌های کوچک بیضی یا گرد حاوی هتروکرماتین فراوان است (تصویر ۳).
مخچه نیز در ماهی سفید از دو ماده خاکستری و سفید تشکیل می‌شود. ترتیب قرارگیری این دو ماده به گونه‌ای است که ماده خاکستری در سطح و ماده سفید در قسمت عمق مخچه قرار دارد.

ماده خاکستری مخچه در زیر نرم‌شامه قرار دارد و از ۳ لایه تشکیل می‌شود که از سطح به عمق عبارت اند از:

لایه مولکولار که خارجی‌ترین قسمت ماده خاکستری مخچه است و از سلولهای کم ولی رشته‌های فراوان تشکیل شده است. سلولهای این لایه کوچک و از نوع ستاره‌ای شکل و چند سطحی است. رشته‌های عصبی همراه به دندریتهای سلولهای پورکنز بین سلولهای ستاره‌ای شکل را پر می‌کند (تصویر ۴).

در زیر لایه مولکولار، لایه میانی یا سلولهای پورکنز قرار دارند که به صورت یک ردیف سلولهای بزرگ و گلابی شکل مشاهده می‌شوند. پریکاریون این سلولها بسیار بزرگ می‌باشد. هسته این سلولها بزرگ و روشن و دارای هستک مشخص است. از رأس این سلولها به طرف خارج مخچه دندریت خارج شده که در ناحیه مولکولار مخچه به انشعابات زیادی تقسیم می‌شود.

اکسون ظریف و نازک این سلولها در سمت مخالف دندریت‌ها از سلول خارج می‌شوند (تصویر ۵).

لایه سلولهای دانه‌دار عمقی‌ترین قسمت ماده خاکستری در مخچه است که بر روی ماده سفید قرار دارد. این لایه و لایه مولکولار، سلولهای پورکنز را از دو طرف احاطه کرده‌اند. لایه دانه‌دار یا گرانولر بعلت فراوانی سلولهای آن که دارای سیتوپلاسم کم و هسته‌ای مشخص و تیره رنگ هستند قابل تشخیص می‌باشند (تصویر ۶).

ماده سفید در مخچه همانند مغز میانی شامل رشته‌های میلین دار، رگهای خونی و سلولهای عصبی می‌باشند.

بحث

ساختار بافتهای بدن و اندامهای ماهیان اساساً شبیه سایر مهره‌داران عالیتر می‌باشد. اما از آنجا که این موجودات آبی هستند از نظر ریخت شناسی و فیزیولوژیک ویژگیهای خاصی دارند که جانوران خشکی‌زی فاقد آنها می‌باشند. بنابراین بافتهای مختلف ماهیان گاهی با بافتهای انسانی و سایر حیوانات

می‌گردد. پس از قطع بصل‌النخاع و برداشت مغز، نمونه‌ها از نظر ریخت شناسی مورد بررسی قرار گرفته و سپس در فرمالین ۱۰ درصد قرار گرفتند. پس از انتقال به آزمایشگاه بافت‌شناسی دانشکده دامپزشکی دانشگاه تهران نمونه‌ها مجدداً در فرمالین ۱۰ درصد پایدار شده تا آماده برش گردند. سپس نمونه‌ها در دستگاه اتوتکنیکون (دستگاه گردش بافت) قرار گرفته و مراحل آگیری، شفاف‌سازی و نفوذ پارافین در آنها انجام گرفت. پس از آن از نمونه‌ها بلوک‌های پارافینی تهیه و این بلوکها با ضخامت ۵ میکرومتر برش داده شد و آماده رنگ‌آمیزی گردیدند.

رنگ‌آمیزی بافتها به روش هماتوکسیلین و ائوزین انجام گرفت و نهایتاً توسط میکروسکوپ نوری مورد مطالعه قرار گرفتند. از برشهای تهیه شده فتومیکروگرافهایی تهیه گردید.

نتایج

در بررسی ماکروسکوپی مشخص گردید که مغز ماهی سفید از قسمت‌های متنوعی تشکیل می‌شود که عبارت اند از:


مغز جلویی، مغز رابط، مغز میانی، مخچه و بصل‌النخاع که مغز میانی و مخچه حجم عمده‌ای از مغز را تشکیل می‌دهند (تصویر ۱).

در بررسی میکروسکوپی مشاهده گردید که مغز میانی از دو قسمت، ماده خاکستری و ماده سفید تشکیل می‌شود که ماده خاکستری در سطح و ماده سفید در عمق قرار دارد. ماده خاکستری از خارج توسط نرم‌شامه پوشیده می‌شود و وسعت بیشتری نسبت به ماده سفید دارد و از سطح به عمق به ترتیب از لایه‌های سلولی زیر تشکیل می‌شود (تصویر ۲).


۱- لایه بینایی (**Stratum Opticum**): این لایه سطحی است و توسط رشته‌های عصب بینایی تعصیب می‌شود. ۲- لایه سطحی گریزیوم یا فیبروزوم (**Stratum fibrosum or Stratum griseum superficiale**): این لایه شامل رشته‌ها و سلولهای عصبی است و مهمترین مرکز حس بینایی محسوب می‌شود. ۳- لایه مرکزی گریزیوم (**Stratum griseum central**): این لایه شامل سلولهای عصبی است. ۴- لایه مرکزی البوم (**Stratum album central**): این لایه نیز شامل رشته‌های عصبی است. ۵- لایه پیش بطنی گریزیوم (**Stratum griseum periventricular**): این لایه شامل سلولهای عصبی است.

ماده سفید مغز میانی که در عمق ماده خاکستری قرار دارد شامل

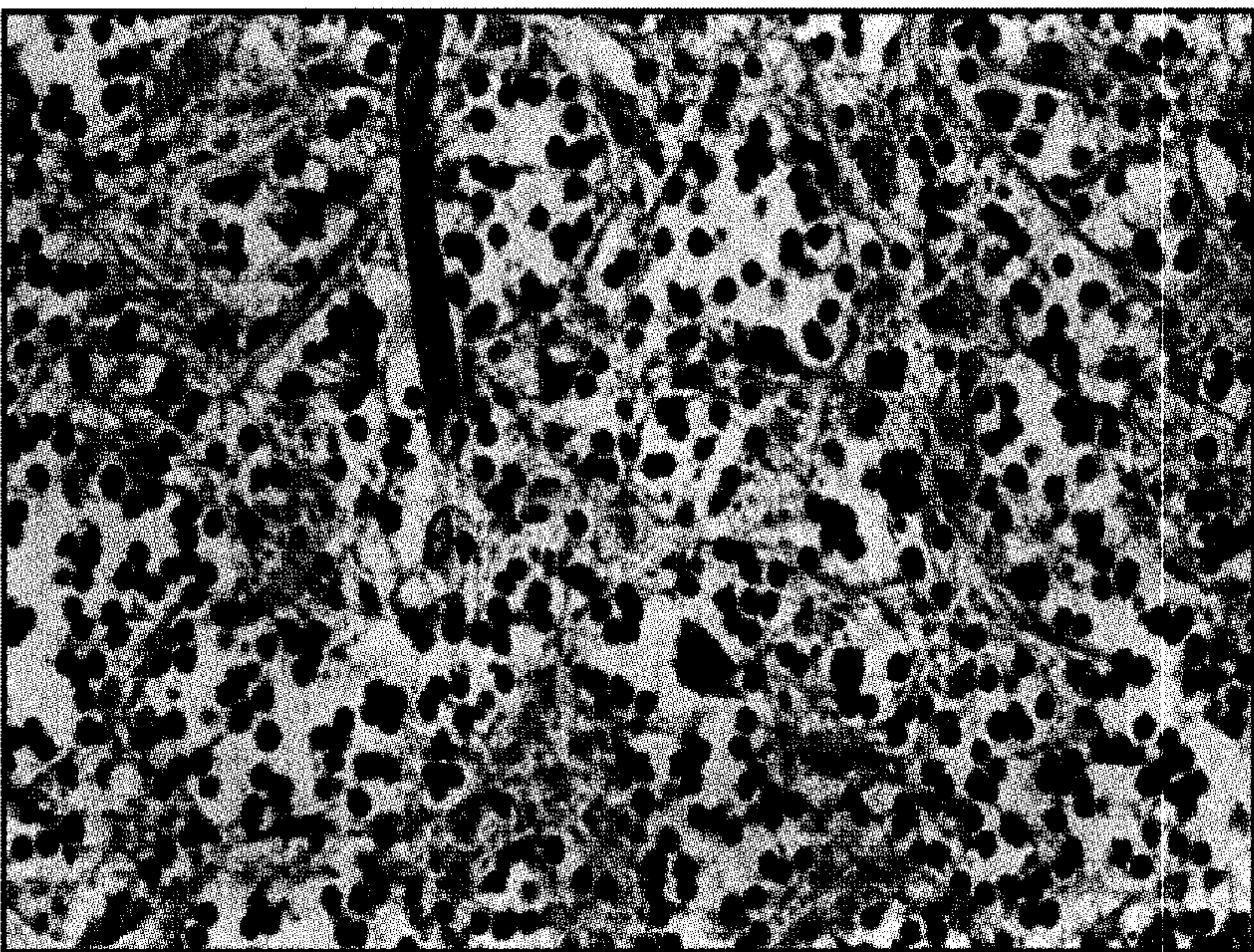




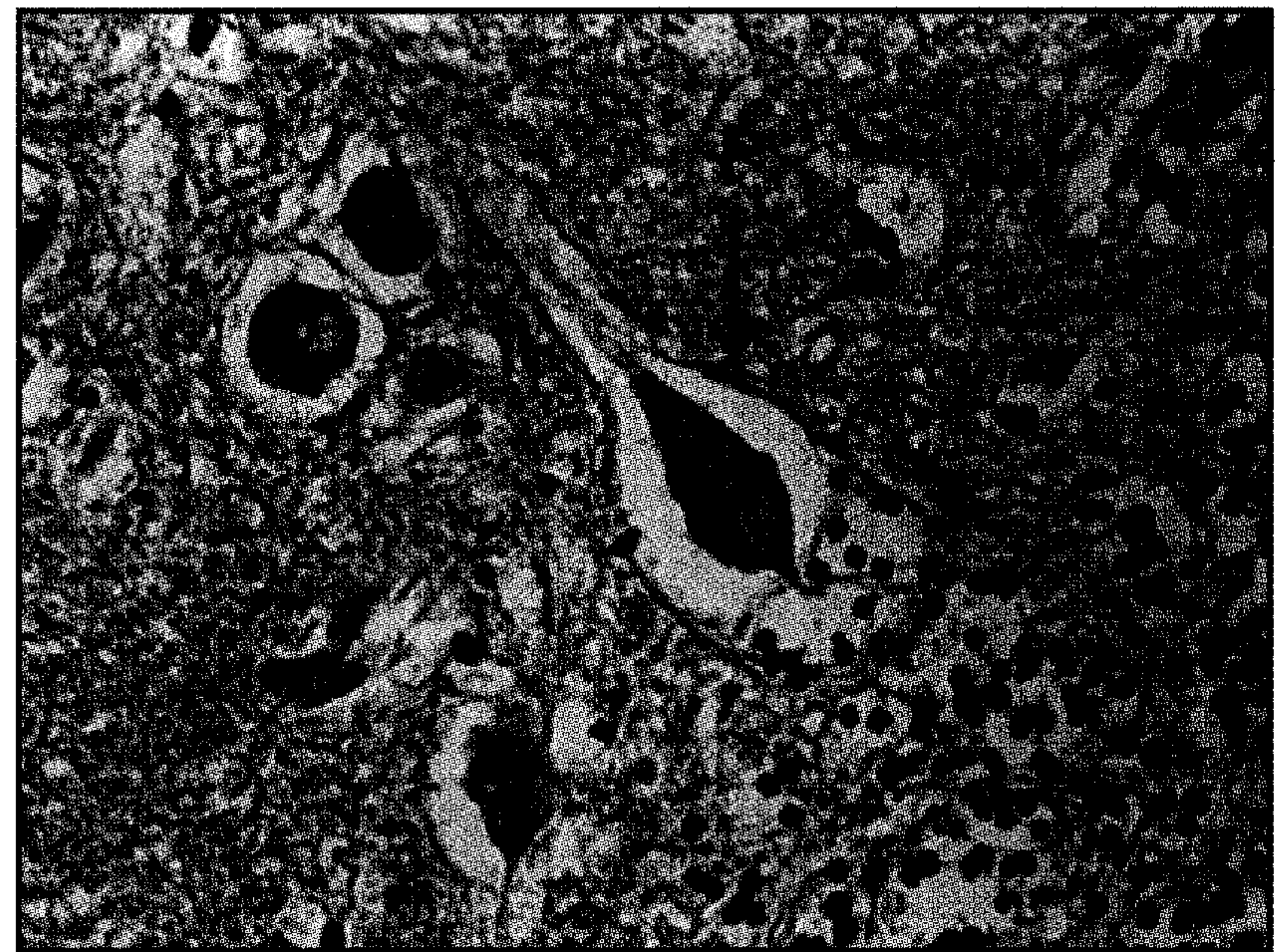
تصویر ۴- لایه مولکولار مخچه (H&E×۳۲).



تصویر ۳- ماده سفید مغز میانی (H&E×۱۰۰).



تصویر ۶- لایه سلولهای دانه دار مخچه (H&E×۱۰۰).



تصویر ۵- P: سلولهای پورکنز (H&E×۱۰۰).

خاکستری و سفید تشکیل شده که مشابه پستانداران می باشد ولی با توجه به تراکم سلولها و رشته های عصبی نامگذاری این لایه ها تا حدودی متفاوت از پستانداران می باشد (۲، ۳، ۶).

در قسمت عقبی لبهای بینایی، مخچه قرار دارد که قسمت اعظم مغز خلفی را تشکیل می دهد و دنباله آن که نخاع می باشد امتداد یافته است، بدین ترتیب حفره مغز خلفی از یکطرف به مخچه و از طرف دیگر به نخاع شوکی محدود شده است. مخچه مرکز تکاملی بین حس شنوایی و خط جانبی است و عصب تعادلی از گوش داخلی و اعصاب آوران از ماهیچه ها به این ناحیه از مغز متصل می شوند. مخچه همچنین منشأ اعصاب و ابرانی است که حرکات ماهی را کنترل می کنند (۵).

وزن مخچه در ماهیان مختلف متفاوت است چنان که در ماهی Lota lota وزن آن برابر $\frac{1}{73}$ وزن بدن است و در اردک ماهی $\frac{1}{3.5}$ وزن بدن است و مخچه یک نوع ماهی پهن به نام Mda mda فقط ۵ گرم گزارش شده است (۴).

در تحقیق حاضر میانگین وزن مخچه در نمونه های مورد بررسی 1 ± 12 گرم می باشد. که این میزان با توجه به نقش مخچه کنترل حرکات ماهی، بسیار مناسب می باشد.

از نظر بافت شناسی مخچه ماهی سفید دریای خزر از دو ماده خاکستری و سفید تشکیل می شود که نامگذاری و ترتیب قرار گرفتن و شکل سلولهای تشکیل دهنده آن همانند سایر ماهیان استخوانی و پستانداران است (۱، ۳، ۹).

تفاوتهایی را نشان می دهند. ماهی سفید دریای خزر مانند تمام مهره داران در قسمت قدامی بدن دارای تراکمی از بافت عصبی تحت عنوان مغز می باشد (۴، ۶).

در بررسی انجام شده مشخص گردید که مغز این ماهی از پنج قسمت تشکیل شده است که با توجه به تکامل این نواحی (خصوصاً مغز میانی و مخچه) می توان این ماهی را از نظر سیستم عصبی جزء مهره داران برتر به حساب آورد. در ماهی سفید منطقه ای از مغز که مسئول بینایی است (لبهای بینایی) از دو ساختار گرد تشکیل شده است که اغلب یک سوم کل حجم مغز را اشغال می کند در حالی که بافت مغز شامل دو بخش بسیار کوچک در دو طرف ساقه مغز می باشد. که با توجه به این مطلب ماهی سفید دریای خزر دارای چشمهای تیزبین می باشد و شکارچی خوبی به نظر می رسد.

به طور کلی ماهیان دارای قدرت دید ناقص هستند و میدان دید آنها محدود است و قدرت دید ماهیان بر حسب گونه فرق می کند و بیشتر با وضع و محل زندگی آنها ارتباط دارد. چنان که ماهیانی که نزدیک به سطح آبها زندگی می کنند چون سلولهای شبکیه آنها بیشتر مخروطی است قدرت دید بهتری دارند و برعکس ماهیانی که در اعماق زندگی می کنند و بیشتر سلولهای شبکیه آنها استوانه ای است قدرت دید آنها کمتر است. بر همین اساس قدرت دید کپور معمولی ۷ از ۱۰ و در ماهی قزل آلا ۸ از ۱۰ و در کوسه ماهی ۵ از ۱۰ گزارش شده است (۲، ۸).

از نظر بافت شناسی مغز میانی در ماهی سفید مانند پستانداران از ماده



References

۱. یوستی، ا. ادیب‌مرادی، م. (۱۳۸۰): بافت‌شناسی مقایسه‌ای و هیستوتکنیک، چاپ چهارم، انتشارات دانشگاه تهران، صفحه: ۱۵۴-۱۴۷.
۲. جلالی جعفری، ب. میار، م. (۱۳۷۸): بیماری‌های ماهیان قزل‌آلا و آزاد، چاپ اول، انتشارات نوربخش، صفحه: ۸۳-۳۹.
3. Andrew, W. and Hickman, C.P. (1974): Histology of the vertebrates, a comparative text. A. V. Mosby Co. St. Lois, PP: 157- 173.
4. Fange, R. and Grove, D. (1979): Fish Physiology. Academic Press, New, York, Vol 8, PP: 121-132.
5. Hibiya, T. (1982): An Atlas of Fish Histology; Normal and Pathological features. College of Agriculture and Veterinary Medicine. Nihon University, Tokyo Japan. Gustar fisher velay. Kadonsha ltd. Tokyo, PP: 63-68.
6. Janqueria, L.C. and Carneiro, J. (1992): Basic Histology, 7th ed. Lang Medical Publication. Los Altos, California, PP: 185-194.
7. Roberts, R.J. (1989): Fish pathology. 2nd ed. University of Stirling, Scotland. Bailliere Tindall, PP: 155-176.
8. Stoskopf, M.K. (1993): Fish Medicine. W.B. Saunders Company. Philadelphia, USA, PP: 44, 450-454.
9. Wheater, P.R. and Burkitt, H.G. (1989): Functional Histology. Atlas and Colour Atlas. 2nd ed. Churchill Livinstone, London, PP: 95-100.

