

گزارش درمانگاهی روماتیسم مفصلی سگ در ایران

دکتر حمیدرضا فتاحیان*، دکتر عباس وشکینی^۱، دکتر محمد نصراله زاده ماسوله^۱، دکتر داود شریفی^۱

دریافت مقاله: ۷ فروردین ماه ۱۳۸۲

پذیرش نهایی: ۱۵ بهمن ماه ۱۳۸۲

A case report of canine rheumatoid arthritis in Iran

Fattahian, H.R.¹, Veshkini, A.¹, Nasrollahzadeh Massouleh, M.¹, Sharifi, D.¹

¹Department of Clinical Sciences, Faculty of Veterinary Medicine, University of Tehran, Tehran-Iran.

The Purpose of the report was introducing rheumatoid arthritis in a dog in Iran. A four-year-old castrated male shih tzu has been referred to Small Animal Hospital. History taking, clinical findings, laboratory findings, radiography, computed tomography scan (CT-Scan) and magnetic resonance imaging (MRI) carried out in this case. Clinical examinations revealed severe lameness with flexion of stifle joints and muscular atrophy of thigh region. Survey radiographs showed tibial and femoral subchondral bone cyst-like formation, cranial displacement of the tibia, and asymmetric joint space. Blood test revealed leukocytosis. In serology, rheumatoid factor (RF) and antinuclear antibodies (ANA) were negative. Arthrocentesis of affected joints showed a lowered viscosity, and was turbid. CT-Scan studies showed subchondral bone cyst-like formations on the tibial plateau and femoral condyles, osteophyte formations, and degenerative joint changes. MRI confirmed soft tissue changes of the joint component. Based on clinical and paraclinical findings, diagnosis was rheumatoid arthritis. *J.Fac.Vet.Med.Univ.Tehran. 60,1:95-96,2005.*

Key words: Rheumatoid arthritis, Stifle joints, Osteophyte formations, Dog.

Corresponding author's email: hrfattahian@yahoo.com

عضلات و زمین گیری از علائم درمانگاهی شاخص این بیمار بود. رادیوگرافی ضایعات شبیه کیست در ناحیه زیر غضروف سطح مفصلی استخوان درشت نی، اسکروزیس، جابه جایی قدامی استخوان درشت نی، تشکیلات استئوفیتی، نامتقارن بودن فضای مفصلی و از بین رفتن الگوی تیغه ای در کندیل های استخوان ران را نشان داد. لکوسیتوز در تابلوی خونی مشاهده شد. مایع سینوویال کدر بوده و ویسکوزیته آن کاهش یافته بود، کشت میکروبی، ردیابی فاکتورهای روماتوئیدی (RF) و آنتی بادی ضد هسته (ANA) منفی بود، البته ردیابی فاکتورهای روماتوئیدی در ۲۵ درصد موارد در بیماران مبتلا به روماتیسم مفصلی قابل ردیابی نمی باشد (۴،۹). بیهوشی به منظور انجام سی تی اسکن با ترکیب دارویی دیازپام (شیمی دارو، ایران) و کتامین هیدروکلراید (آلفاسان، هلند) از راه وریدی انجام پذیرفت. ضایعات

هدف از این گزارش ارائه یک مورد درمانگاهی روماتیسم مفصلی در سگ در ایران می باشد. یک قلابه سگ شیتزو، چهار ساله، نر اخته شده به بیمارستان دام های کوچک مراجعه نمود و تشخیص بیماری بر اساس مطالعات بالینی، آزمایشگاهی، رادیوگرافی، سی تی اسکن و ام آر آی صورت پذیرفت. معاینه درمانگاهی، لنگش شدید و سفتی حرکات مفاصل به همراه آتروفی شدن عضلات ناحیه ران را نشان داد. در رادیوگرافی، ایجاد ضایعات شبیه کیست در سطح زیر غضروفی استخوان درشت نی و کندیل های استخوان ران، جابه جایی قدامی استخوان درشت نی و قرینه نبودن فضای مفصلی مشاهده گردید. آزمایش خون لکوسیتوز را نشان داد. ارزیابی های سرولوژیکی، از نظر ردیابی فاکتورهای روماتوئیدی و آنتی بادی های ضد هسته در خون منفی بود. مایع سینوویالی اخذ شده از مفصل زانو، کدر و دارای ویسکوزیته پایینی بود. در سی تی اسکن تشکیلات شبیه کیست در زیر سطح غضروفی استخوان درشت نی و کندیل های استخوان ران، تشکیلات استئوفیتی و تغییرات دژنراتیو مفصلی دیده شد. ام آر آی تغییرات بافت نرم در اجزای مفصل (رباطات ضربدری قدامی و خلفی) را تایید نمود. با توجه به علائم بالینی و نتایج پاراکلینیکی حیوان به روماتیسم مفصلی مبتلا شده بود. مجله دانشکده دام پزشکی دانشگاه

تهران، ۱۳۸۴، دوره ۶۰، شماره ۱، ۹۶-۹۵.

واژه های کلیدی: روماتیسم مفصلی، مفاصل زانو، تشکیلات استئوفیتی، سگ.

آرتريت بیماری التهابی مفاصل است که با انتشار سلولها و تغییرات التهابی در غشاء و مایع سینوویال مشخص می شود. آرتروپاتی های التهابی در دو دسته عفونی و غیر عفونی قرار می گیرند. آرتروپاتی های التهابی غیر عفونی شامل آرتريتیدس با واسطه ایمنی است که به آرتريت های غیر فرسایشی و فرسایشی تقسیم بندی می شود (۲،۳،۴،۵،۷،۹). روماتیسم مفصلی در نژادهای کوچک و با جثه متوسط و از ۸ ماهگی تا ۱۳ سالگی شایع می باشد، (۱،۲،۶،۸،۹). مطالعه درمانگاهی حاضر به منظور معرفی بیمار مبتلا به روماتیسم مفصلی می باشد.

تاریخچه

در آبان ماه سال ۱۳۸۰ یک قلابه سگ شیتزو، ۴ ساله، سفید- خاکستری، نر اخته شده، با سابقه لنگش اندام حرکتی خلفی راست، سفتی در قدم زدن، عدم وزن گیری بر روی آن و لنگش خفیف اندام حرکتی خلفی چپ به بیمارستان دامهای کوچک دانشکده دام پزشکی دانشگاه تهران ارجاع شد. وجود درد متعاقب خم کردن، مثبت بودن آزمایش های کشویی خلفی - قدامی و انحراف به داخل و خارج، ناپایداری، خشک بودن و کاهش دامنه حرکات، آتروفی شدن

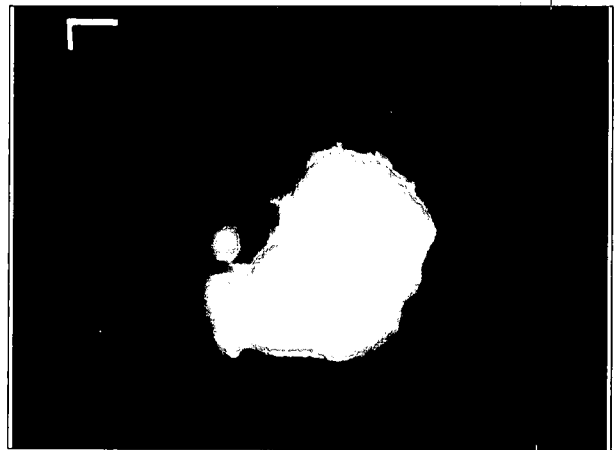
(۱) گروه آموزشی علوم درمانگاهی دانشکده دام پزشکی دانشگاه تهران، تهران، ایران.

(* نویسنده مسؤول: hrfattahian@yahoo.com)





تصویر ۲- نمای عرضی ام آر آی از اندام حرکتی خلفی راست، بهم ریختگی و تخریب عناصر مفصلی و لبه دار شدن استخوان درشت نی مشاهده می شود.



تصویر ۱- مقطع سی تی اسکن از فضای مفصل زانو، کلسیفیکاسیون در خلف کندیل هر دو استخوان ران مشاهده می شود.

References

- Alexander, J.W. (1976): Rheumatoid arthritis in the dog: Clinical diagnosis and management. J. Am. Anim. Hosp. Assoc. 12: 727, 1976.
- Bennett, D. (1987): Immune-based non-erosive inflammatory joint disease of the dog: Canine rheumatoid arthritis. J. Small Anim. Pract. 28: 871, 1987.
- Biery, D.N. and Newton, C.D. (1975): Radiographic appearance of rheumatoid arthritis in the dog. J. Am. Anim. Hosp. Assoc. 11: 607, 1975.
- Denny, H.R. and Butterworth, S.J. (2000): A Guide to Canine and Feline Orthopaedic Surgery, 4th. ed. Blackwell Science, UK, PP: 64-72.
- Huxtable, C.R. and Davis, P.E. (1976): The pathology of polyarthritis in young greyhounds. J. Comp. Pathol. 86: 110, 1976.
- Kealy, K. and McAllister, H. (2000): Diagnostic Radiology and Ultrasonography of the Dog and Cat, 3rd. ed. W.B. Saunders Company, Philadelphia, USA, PP: 260-261.
- Newton, C.D. (1976): Rheumatoid arthritis in dogs. J. Am. Vet. Med. Assoc. 168: 113, 1976.
- Pedersen, N.C., Wind, A., Morgan, J.P. and pool, R.R. (1976): Non-infectious canine arthritis: Rheumatoid arthritis. J. Am. Vet. Med. Assoc. 169: 295, 1976.
- Todhunter, R.J. and Johnston, S.A. (2002): Osteoarthritis. In Textbook of Small Animal Surgery. Edited by D Slatter. 3rd. ed. W.B. Saunders Company, Vol. 2 Philadelphia, USA, PP: 2208-2246.

التهابی مزمن در اطراف مفصل، کلسیفیه شدن و تشکیل استخوان جدید در خلف کندیل های استخوان ران به همراه تغییرات شدید دژنراتیو در سطوح مفصلی در سی تی اسکن دیده شد (تصویر ۱). بیرون زدگی خلفی عناصر مفصلی، فرسایش غضروفهای مفصلی، لبه دار شدن استخوان درشت نی، حضور تشکیلات استئوفیتی در اطراف صفحه استخوان درشت نی و تخریب رباطات مفصل زانودرام آر آی مشاهده شد (تصویر ۲). با توجه به حضور ۷ مورد از ۱۱ معیار تعیین شده توسط روماتولوژیستهای آمریکا علی رغم حضور فاکتور روماتوئیدی در سگ ارجاعی، بیماری روماتیسم مفصلی کلاسیک تشخیص داده شد (۴،۹)، بنابراین حیوان با ترکیب دارویی سیکلوفسفامید (استامدیکا، آلمان) با مقدار ۶/۶ میلیگرم به ازای یک کیلوگرم وزن بدن از راه خوراکی به مدت سه روز و سپس با مقدار ۲/۲ میلیگرم به ازای یک کیلوگرم وزن بدن به همراه پردنیزولون (ایران هورمون، ایران) با مقدار ۱ میلیگرم به ازای یک کیلوگرم وزن بدن از راه خوراکی روزانه به مدت دو ماه تحت درمان قرار گرفته و پس از طی دوره درمان شروع به وزن گیری نمود، سپس سیکلوفسفامید در ابتدای هفته نهم قطع و درمان کورتونی با مقدار ۰/۵ میلیگرم به ازای هر کیلوگرم وزن بدن یکروز درمیان ادامه یافت. در نهایت باید اشاره نمود که عدم تشخیص زود هنگام عوارض زانو، به تداخلات جراحی آرتروپلاستی، تثبیت رباطات مفاصل زانو، آرترودریس و قطع عضونیاژ دارد (۷،۹).

تشکر و قدردانی

صمیمانه از زحمات و راهنمایی های آقایان دکتر جلال بختیاری، دکتر حسن برکتین، دکتر داریوش شیرانی، دکتر عبدالعلی ملاماسی، دکتر علیرضا و جهی، دکتر مجید مسعودی فرد، دکتر سید میرمحمد هاشمی، دکتر سیدرضا جعفرزاده، احمد صلاح، علی علی یاری و علی احمدی دیده بان تشکر و قدردانی بعمل می آید.

