

مطالعه هیستولوژی پوست نواحی مختلف بدن در مراحل مختلف رشد جنینی گوسفند ماکویی

دکتر رسول شهروز^{۱*} دکتر عباس احمدی^۲

دریافت مقاله: ۹ شهریور ماه ۱۳۸۲

پذیرش نهایی: ۱۵ بهمن ماه ۱۳۸۲

Histological study of the skin during different developmental stages of Makoyee sheep fetuses

Shahrooz, R.,¹ Ahmadi, A.²

¹Department of Basic Sciences, Faculty of Veterinary Medicine, University of Urmia, Urmia-Iran. ²Graduated from Faculty of Veterinary Medicine, University of Urmia, Urmia-Iran.

Objective: Study of the histogenesis of skin in sheep and determine the relation between developmental stages of fetuses and histological changes of their skin.

Design: Developmental investigation on the skin in sheep at the different stages of antenatal growth.

Animals: A total of 75 apparently healthy embryos were collected from Urmia abattoir.

Procedure: Immediately after slaughter H&E of sheep, the embryos were taken out and their C.R lengths measured. The skin specimens were taken from face, neck, sholder, and forelimb of the fetuses. The specimens were fixed in 10% formaldehyde solution and processed through routine paraffin embedding, cut at 5-7 μ and stained with H&E, Van Giesson, and Verhoof methods, for study fibroblasts, collagen, and elastic fibers respectively.

Results: This study revealed that in second half of second month of antenatal life the epidermis consisted of 1-2 cuboidal epithelial cells, whereas at 61-65 days fetuses, it was made up of stratified squamous or cuboidal type of epithelium. The melanin containing cells were seen at the end of this stage. During this period clasters of epidermal cells accumulation were seen at epidermis, and more likely here were primordial hair follicles which were growing from epidermis towards the dermis. Mesenchymal cells were gathering around this structures. At the first half of third month the collagen, elastic and reticular fibers, fibroblasts and leukocytes were appeared between mesenchymal cells. At the second half of third month the epidermis was apparently stratified squamous with the same degrees of cornifications. At first half of fourth month, an increase in thickness of epidermis was observed and at this time the hair follicles were in the form of inverted cup. The sebaceous and sweat glands were in bud forms around the hair follicles at 90-95 and 115-120 days respectively. The developmental changes were faster in sholder than the other regions.

Conclusion: This study showed that at first half of second month the epidermis of developing fetuses were containing simple cuboidal epithelial cells without apparent differentiations, whereas at the end of this stage beginning of differentiation was observed. The superficial layer of the two layered epidermis known as periderm. This cells were appeared in amniotic fluid at first half of prenatal period. It presumed that, the mesenchymal tissue in vicinities of epidermis has inductive role on the differentiation of hair follicles, sebaceous and sweat glands. However we conclude that the skin and its associated structures are differentiating from second half of fourth month of antenatal life. *J. Fac. Vet. Med. Univ. Tehran. 59, 3: 215-220, 2004.*

Key words: Skin, Histogenesis, Sheep, Fetus.

Corresponding author's email: R.Shahrooze@mail.Urmia.ac.ir

هدف: مطالعه رشد پوست جنین گوسفند از نظر ساختار میکروسکوپی و مشخص کردن ارتباط سن جنین با ویژگیهای بافتی آن.

طرح: مطالعه روند تکاملی پوست از نظر میکروسکوپی در مراحل مختلف رشد جنین.

حیوانات: هفتاده و پنج جنین (سالیم) گوسفند از کشتارگاه صنعتی ارومیه جمع آوری گردید.

روش: بلافاصله پس از کشتار همیشه از پوست نواحی صورت، دست (به دلیل وجود فولیکول های موی منفرد و اغلب اولیه)، گردن، و شانه (به دلیل وجود فولیکول های موی مرکب و پشمی) جینهای به دست آمده نمونه برداری صورت گرفت و در محلول ثبوتی فرمالین سرم فیزیولوژی ۱۰ درصد قرار داده و پس از قالبگیری و تهیه مقاطع نازک (به ضخامت ۵-۷ میکرومتر)، مورد رنگ آمیزی H&E (مطالعه عمومی)، ون گیسون (رشته های کلاژن)، PAS برای رشته های رتیکولر و ورهوف برای رشته های الاستیکی، مورد استفاده قرار گرفت.

نتایج: در این مطالعه مشخص گردید که اپیدرم در نیمه دوم ماه دوم شامل ۱ الی ۲ لایه سلول مکعبی شکل، در نیمه اول ماه سوم (روزهای ۶۵-۶۱) حالت سنگفرشی یا مکعبی مطبق داشته و در آخر این دوره در طبقه بازال دانه های قهوه ای تیره مشاهده می شود. در این زمان فولیکول های مو به صورت توده های متراکم سلولی از اپیدرم به طرف درم برجسته شده و سلولهای مزانشیمی زیرین در محل تمایز فولیکول های مو تجمع نشان می دهند. در نیمه اول ماه سوم بین سلولهای مزانشیمی، فیبروبلاست ها و لکوسیت ها و رشته های کلاژن، الاستیک و رتیکولر نیز در درم ظاهر شدند. در نیمه دوم ماه سوم، اپیدرم به طور مشخص از نوع سنگفرشی مطبق با درجاتی از شاخی شدن بود. در نیمه اول ماه چهارم اپیدرم ضخیم و درم بیشتر تمایز یافته و پیاز مو به حالت زنگوله ای شکل تشکیل می شود. در روزهای ۹۵-۹۰ عدد چربی، و ۱۲۰-۱۱۵ عدد عرق از فولیکول های مو جوانه می زنند. میزان این تغییرات در ناحیه شانه بیشتر است.

نتیجه گیری: این مطالعه نشان داد که اپیدرم در نیمه اول ماه دوم شامل یک لایه سلول مکعبی شکل بوده و هنوز تمایز نیافته است. در پایان این دوره اکتودرم شروع به تمایز می نماید. لایه سطحی اپیدرم دو لایه ای پریدرم اولیه نامیده می شود. این سلولها در طول نیمه اول آبستنی در مایع آمنیوتیک مشاهده می شوند. همچنین مشخص گردید که بافت مزانشیمی زیرین در مجاورت اپیدرم در حال تمایز یک لایه ممتد تشکیل داده و تمایز فولیکول های مو، غدد چربی و عرق از آنرا نیز همراهی و احتمالاً القا می نماید. به طور کلی می توان اظهار نمود که نیمه دوم ماه دوم تا نیمه اول ماه چهارم زمان آغاز تمایز اجزای مختلف پوست می باشد. مجله

دانشکده دامپزشکی دانشگاه تهران، (۱۳۸۲)، دوره ۵۹، شماره ۳، ۲۲۰-۲۱۵.

واژه های کلیدی: جنین گوسفند، پوست، هیستولوژی.

(۱) گروه آموزشی علوم پایه دانشکده دامپزشکی دانشگاه ارومیه، ارومیه - ایران.

(۲) دانش آموخته دانشکده دامپزشکی دانشگاه ارومیه، ارومیه - ایران.

(* نویسنده مسئول R.Shahrooze@mail.Urmia.ac.ir



مواد و روش کار

در این مطالعه جهت بررسی تغییرات هیستولوژی پوست جنین میش در طی مراحل مختلف رشد جنینی تعداد ۷۵ جنین در سن دو ماهگی از رشد جنینی در دوره های ۱۵ روزه در ماههای دوم تا چهارم و به طور کلی ماه پنجم از کشتارگاه ارومیه جمع آوری شد. بدین ترتیب که تعداد ۱۰ نمونه جنین برای هر کدام از دوره های رشد ۶۰-۷۵ روزه، ۷۵-۹۰ روزه، ۹۰-۱۰۵ روزه، ۱۰۵-۱۲۰ روزه و ۱۵ نمونه در ماه پنجم رشد مورد مطالعه قرار گرفتند. در تحقیق دیگری در همین زمینه در دوره های ۳۰ روزه از ماه دوم تا پنجم روی جنین گوسفند مطالعه شده است (۹). سن جنینها پس از اندازه گیری از ناحیه فرق سر تا کیل یا مقعد (Crown- Rump or Anus (C.R)) طبق فرمول زیر به دست می آید (۴).

$$\text{روز} = \frac{1}{2}(Y+17) = \text{سن جنین میش بر حسب روز}$$

$$(Y = \text{طول جنین بر حسب سانتیمتر})$$

سپس جنینها را در ظرف حاوی محلول فرمالین ۱۰ درصد نمکی قرار داده و به آزمایشگاه منتقل نموده و در مرحله بعد نمونه هایی از پوست دو ناحیه مودار صورت و پا و دو ناحیه پشیمی گردن و شانه (سمت راست) به اندازه حداکثر نیم سانتیمتر برداشته شد. نمونه های تهیه شده در سبدهای مخصوص قرار داده شد و جهت اطمینان از ثابت شدن آنها مجدداً به مدت ۴۸-۲۴ ساعت در محلول فرمالین سرم فیزیولوژی ۱۰ درصد قرار داده شد. در مرحله بعد عمل پاساژ بافت به وسیله دستگاه اتوتکنیکون، مراحل آبیگری با درجات صعودی الکل اتیلیک و شفاف کردن در محلولهای تولون، گزیل و روغن سدر و آغشتگی با پارافین مذاب (۶۰ درجه سانتیگراد) انجام شد. بلافاصله نمونه ها را از سبدها خارج نموده و بوسیله پارافین مذاب قالبگیری نمودیم. پس از سرد شدن قالبها بوسیله میکروتوم مقاطع بافتی به ضخامت ۶-۷ میکرومتر تهیه گردید. از هر نمونه بافتی تعداد ۵ مقطع نازک تهیه شده و مورد رنگ آمیزی قرار گرفتند. روشهای رنگ آمیزی مورد استفاده برای مطالعه عمومی H&E و رنگ آمیزی ون گیسون جهت مطالعه رشته های کلاژن و سلولهای عضلانی، روش "PAS" برای نشان دادن رشته های رتیکیلور و روش ورهوف برای رشته های الاستیک مورد استفاده قرار گرفت (۷).


نتایج

در نیمه اول ماه دوم اپیدرم دارای یک لایه سلول پوششی مکعبی شکل می باشد و در این مرحله سومیت ها در حال تمایز هستند و از سطح داخلی آنها سلولها متمایز شده و حالت مشبک پیدا نموده و شروع به مهاجرت کرده و بافتهای همبندی و غضروفی ستون مهره ها و اعضای مجاور را تشکیل می دهند. باقیمانده سومیت ها در این مرحله در مومیتوم نامیده می شود که هنوز سلولهای تشکیل دهنده درم از آن مهاجرت نکرده اند (تصویر ۱). در نیمه دوم ماه دوم، اپیدرم شامل ۲-۱ لایه بوده و در بعضی نواحی تا سه لایه نیز دیده می شود، سلولهای سطحی اغلب سنگفرشی می باشند. بافت مزانشیمی زیر اپیدرم نیز کاملاً یکنواخت بوده و در نزدیکی اپیدرم سلولهای مزانشیمی

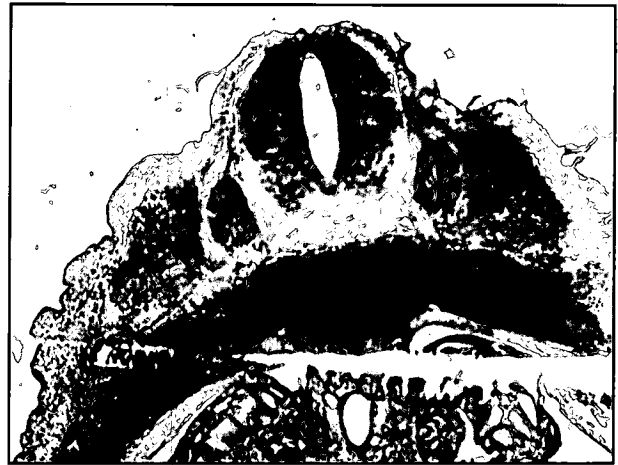نظر به اهمیت فیزیولوژیکی پوست در رابطه با محافظت بدن در برابر عوامل خارجی، تنظیم درجه حرارت بدن، ترشح، لمس، سنتز ویتامین D، ذخیره چربی و غیره و نیز اهمیت پوست حیوانات (نشخوارکنندگان) در صنعت چرم سازی، مطالعه این عضو به طور ریشه ای از زمان تشکیل پوست و ضامیم آن موجب ارتقای دانش محققین در این زمینه گردیده و نیز تعیین زمان تشکیل اجزای مختلف پوست می تواند موجب افزایش دانش مدیریت تغذیه ای در دوران بارداری این حیوان گردد.

از نظر بافت شناسی پوست به سه لایه روپوست (Epidermis)، جلد (Dermis)، و زیر جلد (Hypodermis) تقسیم می شود (بعضی از مؤلفین زیر جلد را جزء ساختار پوست نمی دانند) (۱). روپوست از جنس بافت پوششی سنگفرشی مطبق است که سلولهای آن کراتینوسیت نامیده می شود و شامل شش لایه از عمق به سطح می باشد. طبقه بازال یک ردیف سلول روی لایه بازال بوده، طبقه خاردار شامل چند ردیف سلول چندوجهی می باشد که دارای اتصالات دسموزوم فراوان هستند. طبقه دانه دار، دارای دو تا سه ردیف سلول حاوی دانه های کراتوهیالین، و طبقه شفاف شامل یک الی سه ردیف سلول حاوی ماده ای به نام الئیدین است که ارگانل ها در سلولهای این طبقه در حال از بین رفتن می باشند. طبقه شاخی حاوی سلولهای مرده مملو از ماده ای به نام کراتین و طبقه پوسته پوسته که در آن سلولها در حال ریزش هستند می باشد. طبقات بازال و خاردار به علت وجود تقسیمات میتوزی طبقه زایگر نامیده می شوند. اپیدرم در داخل درم ستیغهایی ایجاد می نماید. علاوه بر کراتینوسیت ها، ملانوسیت ها با منشأ ستیغ عصبی، سلولهای لانگرهانس با منشأ مزودرمی معرفی کننده آنتی ژن بوده و سلولهای مرکل که به عنوان گیرنده حسی و در ایجاد دیسکهای لمسی شرکت می کنند در اپیدرم موجود می باشند. درم، از جنس بافت همبند بوده که در مجاورت اپیدرم سست و در عمق از نوع متراکم نامنظم می باشد و به ترتیب لایه سطحی را (که در بین ستیغهای اپی تلالی ایجاد پرد می کند) لایه پاپیلر و لایه عمقی را که محتوی رشته های کلاژن نوع I و الاستیک فراوان است لایه رتیکیلور می نامند. اعضای ضمیمه پوست مانند فولیکول های مو و غدد عرق (در حیوانات اهلی از نوع آپوکرینی) در این ناحیه قرار دارند (۶). به هر حال ضخامت فولیکول های مو بسته به جنس و وزن حیوان متفاوت می باشد. بدین ترتیب که در جنس نر نازک و در حیوانات با وزن زیاد ضخیمتر می باشد (۱۴). بافت همبند درم محتوی عروق خونی و لنفی، رشته های عصبی و نیز سلولهای فیبروبلاست، پلاسماسل ها، ماست سل ها و انواع لکوسیت ها می باشد. زیر جلد (هیپودرم)، شامل رشته های کلاژن و الاستیک و اغلب همراه با توده های چربی به صورت ورقه چربی حدواسط بین پوست و سایر اعضای زیرین (استخوان یا عضله) می باشد (۴). به طور کلی ضخامت پوست در گوسفند علاوه بر نژاد به سن، جنس و وزن حیوان نیز بستگی دارد (۱۰). از نظر جنین شناسی اپیدرم و ضامیم خاص آن مانند موها، ناخنها، شاخها (در نشخوارکنندگان) و غدد از مشتقات لایه زایگر اکتودرم هستند در صورتی که درم از لایه زایگر مزودرم (سومیت ها) حاصل می شود (۲).

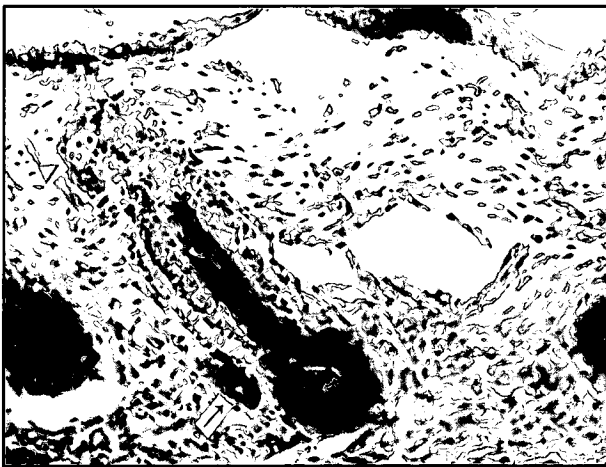



تصویر ۲- عکس میکروسکوپی از مراحل اولیه تشکیل پوست در ماه دوم. اپیدرم (اکتودرم) شامل یک لایه سلول مکعبی شکل بوده و بافت زیرین از نوع مزانشیمی می باشد. سلولهای مزانشیمی در مجاورت اکتودرم یک لایه نسبتاً متراکم را تشکیل می دهند. (رنگ آمیزی H&E، بزرگنمایی ۴۰×)



تصویر ۱- عکس میکروسکوپی از مقطع عرضی بخش پشتی در ماه دوم از دوره رشد جنینی. مقطع عرضی لوله عصبی و ستیغهای عصبی در قسمت‌های جانبی آن مشاهده می گردد. سومیت ها در کنار ستیغهای عصبی در حال تمایز بوده و در این مرحله اپیدرم که از اکتودرم حاصل می شود بسیار نازک می باشد. بافت مزانشیمی زیر اپیدرم از سومیت ها بوجود می آید. (رنگ آمیزی H&E، بزرگنمایی ۴۰×)



تصویر ۴- عکس میکروسکوپی از پوست ناحیه شانه در ماه چهارم. فولیکول های مو در این مرحله تمایز بیشتری نشان می دهند و لایه های مختلف ریشه مو و غلاف فولیکول مو قابل تشخیص می باشند. علاوه بر غدد چربی (Δ) جوانه هایی از غدد عرق (→) نیز در کنار فولیکول های مو مشاهده می شوند. در این مرحله درم به دو لایه پاپیلری و رتیکلری به ترتیب از جنس بافت همبند سست و رشته ای تمایز یافته اند. اپیدرم در جاتی از شاخی شدن را نشان می دهد. (رنگ آمیزی H&E، بزرگنمایی ۱۶۰×)



تصویر ۳- مقطع میکروسکوپی از پوست ناحیه صورت جنین در نیمه دوم ماه سوم. اپیدرم دارای ضخامت بیشتری بوده، سلولهای طبقه میانی به حالت متسع در حالی که سلولهای سطحی سنگفرشی می باشند. در این مرحله تکثیر سلولهای اپیدرمی در نواحی خاصی موجب پیدایش فولیکول های مو به طور اولیه گردیده که به طرف بافت زیرین برآمده گشته است. این روند رشد با لایه نازک و متراکمی از سلولهای مزانشیمی زیرین همراه می گردد. (رنگ آمیزی H&E، بزرگنمایی ۴۰×)

تیره در سیتوپلاسم آنها وجود دارد، که احتمالاً این سلولها ملانوسیت یا ملانوفور می باشند. به نظر می رسد که در این مرحله ملانوسیت ها در اپیدرم تمایز یافته اند و اغلب در قاعده سلولهای طبقه بازال و یا در بین آنها بادانه های قهوه ای مشخص می شوند. در مراحل پایانی این دوره فولیکول های مو به صورت توده های متراکم سلولی در داخل اپیدرم به طرف درم برجسته شده و در فواصلی از یکدیگر مشاهده می شوند که قبل از این چنین نواحی به صورت افزایش ضخامت اپیدرم مشخص می شود. در محل پیدایش جوانه های فولیکول مو سلولهای اپی تلیالی به صورت توده توپر به داخل کشیده شده و سلولهای مزانشیمی زیر اپیدرم که یک لایه سلولی متراکم و نازکی را در این ناحیه تشکیل می دهند و به صورت متراکم تر در پیرامون فولیکول های مو قرار دارند (تصویر ۴). میزان پیشرفت فولیکول های مو در ناحیه صورت از

تا حدودی نزدیک همدیگر قرار گرفته و همانند یک لایه در بعضی نواحی مشاهده می شود. سلولهای مزانشیمی دارای حدود سیتوپلاسمی نامنظم و منشعب بوده و بین این سلولها رشته های ظریف مشاهده می شود. تراکم سلولهای مزانشیمی در زیر اپیدرم افزایش یافته طوری که در زیر اپیدرم ایجاد یک لایه از سلولهای مزانشیمی در مجاورت هم نموده است (تصویر ۲). در اواخر ماه دوم در ۵۹ روزگی نواحی خاصی از اپیدرم دچار تقسیمات میتوزی شده و به نظر می رسد که فولیکول های مو در حال تمایز می باشند (تصویر ۳). اپیدرم در نیمه اول ماه سوم به حالت سنگفرشی مطبق بوده و در بعضی موارد به حالت مکعبی مطبق دیده می شود. سلولها در لایه میانی حالت متسع داشته و با سیتوپلاسم روشن مشاهده می شوند. در بین روزهای ۶۵-۶۱، در طبقه بازال سلولهایی مشاهده می شوند که دانه های قهوه ای



نظر تعداد و اندازه نسبت به سایر نواحی برتری دارد ولی با ناحیه پا تفاوت کمتری نشان می دهد. در نیمه دوم ماه سوم اپیدرم حالت سنگفرشی مشخصتری دارد و طبقه سطحی اپیدرم در جاتی از شاخی شدن را نشان می دهد که در این مورد میزان شاخی شدن بتدریج افزایش می یابد. فولیکول های مو نیز ایجاد ستونهای سلولی را نموده و به پایین کشیده می شوند. علاوه بر آن سلولهای مزانشیمی نیز آنها را همراهی می کنند. ملانوسیت ها یا ملانوفور ها نیز در ورقه اپیدرمی فولیکول های مو به فواصلی از یکدیگر قرار می گیرند. این سلولها در اپیدرم بین فولیکول های مو کمتر بوده و بیشتر در طبقه بازال قرار دارند. در اواخر این دوره بتدریج ریشه مو نیز تشکیل می شود. بافت مزانشیمی درم نیز بیشتر به بافت همبندی تمایز پیدا کرده و رشته های کلاژن در بین سلولهای همبندی مشاهده می شوند و از روز ۶۸ به بعد علاوه بر سلولهای مزانشیمی درم سایر سلولهای لکوسیتی و فیبروبلاست ها نیز ظاهر شده اند. به طور کلی رشته های کلاژن، الاستیک و رتیکولر به ترتیب در نیمه اول ماه سوم در ناحیه درم مشاهده گردیدند. در نیمه اول ماه چهارم اپیدرم نسبتاً ضخیم شده و به حالت سنگفرشی مطبق بوده و در طبقه شاخی اغلب سلولها فاقد هسته می باشند. بافت همبند رشته ای در بخش عمقی درم شروع به تشکیل شدن می نماید و بتدریج بافت همبند رشته ای افزایش می یابد (تصویر ۴). فولیکول های مو رشد بیشتر داشته و در بعضی موارد پیاز مو تشکیل شده و حالت زنگوله ای شکل را نشان می دهد (تصویر ۴). در روزهای ۹۵-۹۰ رشد جنینی در کنار فولیکول های مو سلولهای چند وجهی، با سیتوپلاسم کف آلود به عنوان نشانه ای از تشکیل غدد چربی ظاهر می شوند که در مراحل بعد این غدد کاملتر می شوند. در این مرحله در کنار فولیکول های مو مجاری با اپی تلیوم مکعبی مطبق تشکیل می شوند، که نشانه تشکیل غدد عرق آپوکرینی می باشد (تصویر ۴). در روزهای ۱۲۰-۱۱۵ واحدهای ترشعی غدد عرق نیز تشکیل می شود. در این مرحله رشته های کلاژن درم ضخیمتر شده و نواحی رتیکولر و پاپیلر آن کاملاً قابل تمایز می باشند. در ماه پنجم، غدد عرق، چربی و فولیکول های مو به طور کامل رشد کرده اند و در بعضی نواحی دو یا سه فولیکول مو به طور مجتمع دیده می شوند که نشان دهنده مرکب بودن این فولیکول ها است. این حالت در ناحیه شانه بیشتر مشاهده می شود. به نظر می رسد که ابتدا فولیکول های موی منفرد و اولیه تشکیل می شوند. در فولیکول های مرکب، فولیکول های موی ثانویه اغلب از این فولیکول ها در آخر ماه چهارم تا ابتدای ماه پنجم جوانه می زنند.

بحث

مطالعه انجام گرفته در رابطه با رشد تکاملی جنین میش در مراحل مختلف دوره جنینی نشان داد که در نیمه اول ماه دوم اپیدرم فقط از یک لایه سلولهای مکعبی تشکیل شده است. این مرحله همزمان با تمایز سومیت ها بوده و بافت همبند زیر اپیدرم از آنها منشأ می گیرد. در پایان این مرحله اپی تلیوم دچار تقسیمات میتوزی شده و اکتودرم در جهت ایجاد اپیدرم

شروع به تمایز می نماید. لایه سطحی اپیدرم شامل سلولهای سنگفرشی مشخص می باشد. بدین ترتیب می توان نتیجه گرفت که تمایز اپیدرم در این مرحله آغاز می شود. این یافته با اظهارات Schumer مطابقت دارد. به نظر می رسد که لایه مزانشیمی زیر اپیدرم منشأ پیدایش طبقات زایگر اپیدرم بوده، طوری که سلولهای مزانشیمی در مجاورت نزدیک آن تشکیل یک لایه متراکم و نازک را می نماید. لایه سطحی اپیدرم دو لایه ای پریدرم اولیه نامیده می شود (۱۶). در طی رشد بعدی اپیدرم بین لایه های پریدرم و زایگر سلولهای دیگری حاصل می شود. سلولهای پریدرم در طول نیمه دوم آبستنی جدا شده و در مایع آمنیون مشاهده می شوند. در طول سه ماهه اول رشد جنینی اپیدرم تحت تهاجم سلولهای با منشأ ستیغ عصبی قرار می گیرد که بعداً ملانوسیت ها را بوجود می آورند (۱۵). در اواخر ماه دوم رشد جنینی، اپیدرم در نواحی خاصی دچار تقسیمات میتوزی گردیده و تجمع ناحیه ای از سلولهای پوششی را در بعضی نواحی می توان مشاهده کرد که در این ناحیه تجمع سلولهای مزانشیمی نیز افزایش نشان می دهند. در این مورد نیز نقش القاء کنندگی بافت مزانشیمی روی اپیدرم مشخص می شود (۱۷). سلولهای مزانشیمی با افزایش تراکم به طور ناحیه ای در مجاورت اپیدرم به تشکیل جوانه مو واکنش نشان داده و موجب تشکیل بافت همبند پاپیلر می گردند. در نیمه اول ماه سوم رشد جنینی، اپیدرم به حالت سنگفرشی مطبق بوده و در بعضی نواحی به صورت مکعبی مطبق نیز مشاهده می شود. سلولها در لایه میانی اغلب متسع و با سیتوپلاسم روشن هستند، در حالی که سلولهای سطحی دارای هسته کشیده، و طبقه بازال حاوی سلولهای به هم فشرده می باشد. به نظر می رسد که در تمام مراحل رشد تکاملی اپیدرم، مزانشیم زیرین با ایجاد لایه ای از سلولهای مزانشیمی با هسته کشیده این روند را همراهی می نمایند. این مطالعه نشان داد که دانه های ملانین در ملانوفورها در نیمه اول ماه سوم ظاهر می شوند، به هر حال ملانوسیت ها در طبقه بازال اپیدرم قرار دارند و زواید این سلولها در بین کراتینوسیت های طبقات فوقانی قرار می گیرد (۸). در یک مطالعه مشخص گردید که با افزایش سن جنین گاو میش تعداد لایه های سلولی اپیدرم نیز بیشتر می شود و رشد فولیکول های مو، غدد عرق، عضلات راست کننده مو در روزهای ۱۰۲، ۱۳۹، ۱۴۲ و ۱۵۸ رشد جنینی آغاز می شوند (۱۳). با تمایز بیشتر اپیدرم، فولیکولهای مو به صورت توده های متراکم به طرف درم نفوذ کرده و به صورت یک توده توپر به بافت مزانشیمی زیرین کشیده می شود، معمولاً در قسمت پیرامونی و قاعده ای این برجستگیها تراکمی از بافت مزانشیمی مشاهده می شود که بعداً به بافت همبند پرد پیاز مو تمایز خواهد یافت (۱۶). احتمالاً نحوه قرار گرفتن بافت مزانشیمی و همراهی آن با فولیکول مو نشان دهنده نقش القا کنندگی این سلولها در تمایز فولیکول های مو می باشد (۱۷). رشته های کلاژن در نیمه اول ماه سوم به صورت رشته های صورتی رنگ ظاهر شده و این نشان می دهد که فیبروبلاست ها در این مرحله از سلولهای مزانشیمی تمایز می یابند. تحقیقات نشان می دهد که سلولهای پاپیل درمی در گوشته خواران در محیط کشت دارای



References

۱. پوستی، ا. و ادیب مرادی، م. (۱۳۸۰): بافت شناسی مقایسه ای و هیستوتکنیک، انتشارات دانشگاه تهران، صفحه: ۱۸۹-۲۰۸.
۲. گری، ه. (۱۳۷۱): رویان شناسی، ترجمه دکتر صادق سموریان و علی قزوینی، انتشارات دانش پژوه، انتشارات ذاکری، تهران، صفحه: ۱۹۵-۱۹۱.
3. Adib Moradi, M. and Sheibani, M.T. (2000): Histology study of hair follicles Raini goat skin. J. Faculty of Vet. Med. University of Tehran. 55 (2): 75-78.
4. Artur, G.H., Noakes, D.E. and Pearson, H. (1996): Veterinary Reproduction and Obstetrics, 6th ed. Baillier Tindall, London. PP: 62.
5. Bratka- Robia, C.B., Miteregger, G., Aichinger, A., Egerbacher, M., Helmreich, M. and Bamberg, E. (2002): Primary cell culture and morphological characterization of canine dermal papilla cells and dermal fibroblasts. Veterinary dermatology. Oxford. Uk. 13: 1-6.
6. Dellman, H.D. and Eurell, J. (1998): Textbook of Veterinary Histology, 5th ed. Williams and Wilkins, Awerty company, Baltimor, Philadelphia. PP: 303-323.
7. Gretchent. Humason. (1979): Animal tissue techiques, 4th ed. W.H. Freeman and company sanfrancisco. PP: 137-138.
8. Keith, L. Moore. (1998): Developing the Human, Clinically oriented Embryology. 4th ed. W.B. Saunders company. PP: 421-424.
9. Mufti, A.M., Wani, N. A., Buchoo, B.A. and Khan, M. Z. (2000): Prenatal development of ovine fetus. Small Ruminant Research. 38 (1): 87-89.
10. Muralidharan, M.R. (2002): Factors influencing skin thickness in sheep. Indian Vet. J. 79 (3): 258-261.
11. Nixon, A.G., Ford, C.A., Wildermoth, J.E., Crawen, A.J., Ashby, M.G. and Pearson, A.J. (2002): Regulation of prolactin receptor expression in ovine skin in relation to circulating prolactin and wool follicle growth status. J. Endocrinol. 172 (3): 605-614.
12. Ozfiliz, N., Balikcier, M., Erodost, H. and Zik, B. (2002): Histological and Morphometric features of the skin of native and hybrid (F1) sheep. Yerli ve yerli melezi (F1) koyun ırklarında derinin histolojik özellikleri. Turk Veterinerlik ve Hayvancılık Dergisi, 26 (3) 429-238.
13. Panchal, K.M., Vyas, K.N. and Vyas, Y.L. (1999). Histogenesis of skin and its adenexa of Surti buffalo. Indian J. Vet. Ana. 11 (2): 158- 160.
14. Pelczynska, E. and Pyz-Lukasik, R. (2001): The relationship between hair structure, age and sex of animals. Zależność między budową włosów a wiekiem i płcią zwierzęcia. Medycyna Weterynaryjna. 57 (3): 175-177.

رشد تهاجمی هستند و در رنگ آمیزی برای رشته های رشته های کلاژن نوع IV و لامینین مثبت بودند و این نشان می دهد که سلولهای مذکور احتمالاً در ساختن لایه بازال اپیدرم شرکت می کنند(۵). در نیمه دوم ماه سوم سیتوپلاسم سلولهای سطحی اپیدرم به دلیل داشتن پروتئینی به نام کراتین به رنگ صورتی مشاهده می گردد (۶). بنابراین در این مرحله اپیدرم شروع به شاخی شدن نموده و در ادامه تمایز اپیدرم، اپی تلیوم سنگفرشی مطابق شاخی شده حاصل می شود. این مطالعه نشان داد که توده هایی از سلولهای اپیدرم که بعداً به فولیکول های مو تمایز خواهند یافت ایجاد ستونهای سلولی را می نماید که به طبقات عمقی کشیده شده و این حرکت سلولی را بافت مزانشیمی مجاور همراهی می کند. این یافته نیز تأیید کننده ارتباط متقابل بین سلولهای پوششی و مزانشیمی می باشد. همچنین مشخص گردید که تمایز بافت مزانشیمی زیر اپیدرم از نیمه دوم ماه سوم آغاز شده و رشته های کلاژن در بین سلولهای همبندی ظاهر می شوند. سلولهای مزانشیمی از حالت ستاره ای شکل و پراکنده به فیبروبلاست تبدیل شده و بدین ترتیب درم شکل می گیرد. در نیمه اول ماه چهارم، کوریوم و زیر جلد از بافت مزانشیمی شکل می گیرند که این فرآیند با رشد فولیکول های مو و غدد مربوط به پوست همراه می باشد. کوریوم از درماتوم سومیت ها منشأ گرفته و سلولهای اپیتلیوئیدی مزودرم باعث تشکیل کوریوم و بافت پیوندی بین ماهیچه ای و فاسیای پوست می گردد. لایه عمقی درم دارای ساختار سست بوده که بعداً سلولهای چربی در آن رشد می کنند (۱۶). در مرحله بعدی از همین دوره حالت شاخی شدن در بعضی از مقاطع بافتی در کورتکس مو ظاهر شده و نیز لایه هنله و هوکسلی نیز مشخص می باشند. بنابراین، در این مرحله فولیکول های مو به طور قابل ملاحظه ای تکامل پیدا کرده اند. در یک مطالعه مشخص گردید که تعداد و اندازه فولیکول های موی اولیه و ثانویه در هر میلیمتر مربع در نژادهای مختلف گوسفند متفاوت می باشد (۱۲). عوامل مختلفی در رشد فولیکول های مو دخالت می نماید، نشان داده شده است که انتشار گیرنده های هورمون پرولاکتین و mRNA مربوطه و تغییرات هورمون مذکور در خون در رشد و از سرگیری سیکل رشد فولیکول های مو در گوسفندان بالغ دخالت دارد (۱۱). این مطالعه نشان داد که غدد چربی و در فاصله کمی بعد از آن غدد عرق آپوکرینی از فولیکول های موی در حال تمایز (در نیمه اول ماه چهارم) منشأ می گیرند، این یافته نیز با مطالعه Schumer مطابقت دارد. احتمالاً به همین دلیل است که مجاری این غدد در ارتباط با فولیکول مو باقی می ماند (۱۶) و ترشحات غدد آپوکرینی برخلاف مروکرینی به فولیکول مو آزاد می شود و از کنار ساقه مو به سطح پوست راه می یابد (۶). در نیمه دوم ماه چهارم تکامل درم پوست ادامه یافته و رشته های کلاژن ضخیمتر شده و درم به دو بخش رتیکولر و پایپلر تقسیم می شود. به هر حال در پوست تکامل یافته درم ضخیمترین بخش پوست را تشکیل می دهد. فولیکول های مو و غدد عرق در لایه عمقی بافت همبند درم قرار دارند. فولیکول های موی اولیه ضخیمتر از ثانویه می باشند و غدد سباسه غیر منشعب از فولیکول های ثانویه منشأ می گیرند (۳).



15. Sadler, T.W. (1990): Longmans medical Embryology. 6th ed. Williams & Wilkins. P: 349.
16. Shumer, A., Wilkens, H., Volmerhours, B. and Habermenl, K.H. (1981): The Anatomy of the Domestic Animals, (Verlog paul, Berlin, Hamburg). 3: 443- 459.
17. William K. Latshaw (1987): Veterynary Developmental Anatomy. 1th ed. B.C.Deck INC. Toronto. Philadelphia. PP: 7-9.

