# بررسی تغییرات بافت شناسی جداره واژن گاومیش رودخانه ای در مراحل مختلف چرخه استروس

دکتر اسماعیل آین[1]* دکتر رسول شهروز[1] دکتر رسول صحرایی[2]

دریافت مقاله: ۳۱ فروردین ماه ۱۳۸۲
پذیرش نهایی: ۱۲ شهریور ماه ۱۳۸۲

**هدف:** مقایسه تغییرات بافت شناسی به وجود آمده در مراحل فولیکولر ولوتئال در جداره واژن گاومیش رودخانه ای.

**طرح:** مطالعه توصیفی.

**حیوانات:** تهیه نمونه بافتی از واژن ۳۰ گاومیش سیکلیک در مراحل فولیکولر و لوتئال، ۱۵ نمونه در هر مرحله.

**روش:** نمونه های بافتی پس از تهیه و آماده سازی در آزمایشگاه، به روش هماتوکسیلین-ائوزین، ورهوف، تولوئیدن بلو و پاس رنگ آمیزی شده و تعداد لایه های سلولی، تغییرات سلولهای مخاطی، پراکندگی فیبروبلاستی و عروقی در زیر مخاط، پراکندگی سلولهای ایمنی و تراکم رشته های الاستیک و کلاژن در بافت همبند مخاط و زیر مخاط و لایه عضلانی مورد مطالعه قرار گرفتند.

**تجزیه و تحلیل آماری:** آزمون استیودنت"t"، آنالیز واریانس و آزمون ضریب همبستگی ورگرسیون.

**نتایج:** نتایج مطالعات هیستولوژیک نشان داد، که در مرحله فولیکولر اپی تلیوم به حالت سنگفرشی یا مکعبی مطبق می باشد که در بعضی نواحی لایه ای از سلولهای استوانه ای شکل ترشحی در قسمت سطحی اپی تلیوم بخصوص در بخش قدامی واژن قابل مشاهده می باشد. عروق خونی توسعه زیادی در بافت همبند پارین و زیر مخاط داشته و فعالیت ترشحی سلولهای اپی تلیالی افزایش می یابد و این مشخصه در قسمت قدامی واژن بارزتر می باشد. در مرحله لوتئال اپی تلیوم به حالت سنگفرشی یا مکعبی مطبق بوده و افزایش قابل ملاحظه ای در تراکم سلولهای لنفوسیتی، پلاسماسل ها و ماست سل ها دیده می شود و در مجموع باعث ارتقاء دفاع بافتی عضو می شود. نتایج مطالعات هیستومورفومتری نشان داد که ضخامت و تعداد لایه های سلولی در مرحله فولیکولر در قسمتهای مختلف نسبت به مرحله لوتئال دارای افزایش معنی داری می باشد ($P<0/001$) و این افزایش ضخامت اپی تلیوم دارای همبستگی معنی داری با تعداد لایه های سلولی دارد. ضخامت و تعداد لایه های سلولی بافت پوششی مخاط واژن از قدام به طرف خلف افزایش نشان می دهد.

**نتیجه گیری:** نتایج حاصله از مطالعه حاضر بیانگر وجود اختلاف بافت شناسی واژن گاومیش در طول چرخه استروس می باشد و به نظر می رسد که با تهیه گسترشهای واژینال می توان مراحل فولیکولر و لوتئال را از هم تفکیک کرد. مجله دانشکده دامپزشکی دانشگاه تهران، (۱۳۸۲)، دوره ۵۸، شماره ۴، ۳۹۴-۳۸۹.

**واژه های کلیدی:** گاومیش رودخانه ای، بافت شناسی واژن، مراحل فولیکولر، لوتئال چرخه استروس.

**Histological changes of the vaginal wall during the stages of the oestrus cycle in River buffaloes**

**Ayen, E.,[1] Shahrouz, R.,[1] Sahraie, R.[2]**

[1]*Department of Clinical Sciences, Faculty of Veterinary Medicine, University of Urmia, Urmia-Iran.* [2]*Graduated from the Faculty of Veterinary Medicine, University of Urmia, Urmia-Iran.*

**Objective:** To compare histological changes of the vaginal wall during follicular and luteal phase of the oestrus cycle in river buffaloes.

**Design:** Descriptive study.

**Animals:** 30 specimens from cyclical buffaloes in the follicular and luteal phase.

**Procedures:** Vaginal specimens were prepared and stained by the method of Hematoxylin - Eosine and three special methods of Verhoof, Toluidine blue and P.A.S.The number of cell layers; type of epithelial cells, vascular activities; distribution of plasma cells, elastic and collagen fibers in the mucosa and submucosa were studied.

**Statistical analysis:** Data from buffalloes in follicular or luteal phase were compared using student "t" test, ANOVA, correlation coefficient and regression analysis.

**Results:** Results of the present histological study indicated that during follicular phase, the epithelial cell structure was stratified cuboidal or squamous, which in some areas especially in the cranial part of vagina one layer of the columnar secretory cells was over the superficial layer of the epithelium. In addition, secretory activity of epithelial cells and blood vessels increased in the follicular phase, which was less active in the cranial part. In the luteal phase, epithelial structure was stratified cuboidal and squamous. There was significant increase in accumulation of lymphocytes, plasma cells and mast cells. This may increase the histological defence mechanism of the organ. Results of the present hystomorphometry study indicated that the thickness and the number of the cellular layers of the vaginal epithelium in the follicular phase, in three different parts of the vagina increased significantly ($P<0.001$) in comparison with those of the luteal phase. This increasing of thickness related more to the number of cellular layers than to the size of the cells.

**Clinical implications:** Some differences was shown in the histological and histomorphometrical structure of the vaginal wall during the phases of the oestrus cycle in buffalloes, which may be used as a diagnostic method of the follicular and luteal phases in buffaloes.

***J. Fac. Vet. Med. Univ. Tehran. 58, 4: 389-394, 2003.***

**Key words:** Buffaloes, Vaginal histology, Oestrus cycle, Follicular, Luteal phases.

**Corresponding author email:e.ayen@mail.urmia.ac.ir**

درگاو دیواره واژن دارای ۳ لایه مخاطی - زیر مخاطی، لایه عضلانی و لایه ادوانتیسی یا سروزی می باشد. مخاط - زیر مخاط واژن فاقد غدد بوده و بیشتر از سلولهای سنگفرشی مطبق غیر شاخی پوشیده شده است. در بخش قدامی واژن گاو یک لایه سطحی از سلولهای استوانه ای و جامی شکل با محتویات موکوسی PAS مثبت در روی اپی تلیوم سنگفرشی مطبق وجود دارد (۶). بافت همبند پارین و زیر مخاط مملو از رشته های الاستیک می باشد و به دلیل عدم حضور ماهیچه مخاطی دو لایه از یکدیگر قابل تفکیک نیستند (۳،۷). ندول های لنفاوی در داخل بافت همبند پارین قسمت خلفی واژن وجود دارد. لایه ادوانتیسی یا سروزی،از بافت همبند سست که حاوی اعصاب و عروق خونی فراوان می باشد تشکیل شده است (۱،۶). پارین در واژن از یک بافت همبند سست تشکیل شده که مملو از رشته های الاستیک است. در میان سلولهای موجود، لنفوسیت ها و نوتروفیل ها به مقادیر زیاد یافت می شوند که در طی مراحل خاصی از چرخه استروس، این دو نوع لکوسیت به بافت پوششی حمله کرده و به درون مجرای واژن وارد می شوند (۲).

۱) گروه آموزشی علوم درمانگاهی دانشکده دامپزشکی دانشگاه ارومیه، ارومیه - ایران.
۲) دانش آموخته دانشکده دامپزشکی دانشگاه ارومیه، ارومیه - ایران.
*) نویسنده مسؤول e.ayen@mail.urmia.ac.ir

تفاوتهای گونه ای در تغییرات بافت شناسی واژن در طول چرخه استروس وجود دارد. این تفاوتها احتمالاً منعکس کننده نسبتهای مختلف ترشح استروژن و پروژسترون می باشد. با این وجود تهیه گسترشهای واژینال در تشخیص مراحل مختلف چرخه استروس یا موارد غیر طبیعی مفید نیستند (۱۱).

هنگام جفت پذیری لایه پوششی مهبل در اثر تقسیم سلولی و رشد سلولهای سطحی ترشح کننده مایع مخاطی، استوانه ای طویل و ضخیم می شود. هجوم لکوسیت ها به مخاط مهبل دو تا پنج روز بعد از فحلی افزایش می یابد. ترشح فراوان مایع مخاطی از گردن رحم و مهبل قدامی حدود یک روز قبل از فحلی شروع می شود و هنگام فحلی افزایش یافته تا چهار روز بعد از فحلی به تدریج کاهش می یابد. پرخونی واژن و گردن رحم در مرحله قبل از فحلی و فحلی بتدریج زیاد می شود. بعد از فحلی کاهش سریعی در قطر رگها دیده می شود و ۵-۳ روز بعد از فحلی لایه مخاطی رنگ پریده و غیر فعال می شود.

تحت تأثیر استروژن تکثیر سلولهای پوششی در سرتاسر واژن زیاد شده و اپی تلیوم ضخیم می شود و سلولهای استوانه ای و جامی شکل سطحی قسمت قدامی واژن در نتیجه ذخیره کردن موکوس به حداکثر ارتفاع خود می رسند. نوتروفیل ها اپی تلیوم واژن را از زمان فحلی تا ۲ روز بعد از فحلی مورد هجوم قرار می دهند. لنفوسیت ها و پلاسما سل ها بیشتر تحت تأثیر پروژسترون هستند (۶).

در مرحله استروس، اپی تلیوم قسمت قدامی واژن دارای یک لایه سلول استوانه ای خیلی بلند و سلولهای مترشحه موکوس با فعالیت زیاد است که این سلولها دارای هسته های بلند و فشرده می باشند. از روز دوم بعد از استروس تا انتهای متاستروس کاهش جدی در ارتفاع سلولهای لایه سطحی اپی تلیوم اتفاق می افتد و همزمان با آن، تعداد لایه ها نیز افزایش می یابد. سلولهای سطحی از استوانه ای کوتاه به مکعبی تغییر شکل می دهند. همچنین لکوسیت ها در طول این دوره حضور دارند. در طی دیاستروس سلولهای مکعبی سطحی به سنگفرشی تبدیل می گردند و تعداد لایه های سلولی به ۸-۶ لایه می رسد. همچنین کنده شدن سلولهای اپی تلیال و حضور لکوسیت ها در این مرحله قابل مشاهده است.

در طول پرواستروس تعداد لایه های سلولی مخاط واژن از ۷-۲ لایه متغیر است. در طی اوایل پرو استروس لایه سطحی از سلولهای استوانه ای کوتاه تشکیل یافته که بر روی ۷ لایه از سلولهای چند وجهی قرار گرفته اند. در اواسط پرو استروس سلولهای استوانه ای کوتاه از نظر ارتفاع افزایش می یابد. لکوسیت ها در طول این دوره حضور دارند (۱۴).

در گوسفند در طول مرحله پروستروس و استروس اپی تلیوم واژن تحت تأثیر هورمون استروژن واقع شده و بر ضخامت آن افزوده می شود (۶) و ستیغ‌های اپی تلیال در اثر پرولیفراسیون سلولهای طبقه پایه اپی تلیوم به طرف لایه زیرین استروما بوجود می آید (۱۰). در مرحله استروس اپی تلیوم واژن دارای ۱۵-۱۲ لایه سلولی است که سلولهای سطحی چند وجهی بوده و در طبقه بازال لایه ای از سلولهای بلند استوانه ای چند وجهی نیز مشاهده می شوند (۱۳).

درمرحله دیاستروس، سلولهای اپی تلیال از حالت مسطح تا استوانه ای کوتاه تغییر شکل داده و از ضخامت اپی تلیوم نیز کاسته می شود (۵،۱۳). در گوسفند در مرحله دیاستروس و آبستنی، ضخامت اپی تلیوم مخاط واژن کاهش می یابد (۹).

هدف از این مطالعه مقایسه تغییرات بافت شناسی به وجود آمده در مراحل فولیکولر و لوتئال در جدار واژن گاومیش رودخانه ای بوده است.

## مواد و روش کار

در این مطالعه جهت بررسی تغییرات هیستولوژیکی و هیستومورفومتری واژن گاومیش رودخانه ای تعداد ۱۵ نمونه از مرحله فولیکولر و تعداد ۱۵ نمونه از مرحله لوتئال از گاومیشهای کشتار شده در کشتارگاه ارومیه جمع آوری شد. جهت تفکیک مراحل لوتئال و فولیکولر از یکدیگر، ابتدا رحمهای غیرآبستن گاومیش جمع آوری و سپس با مشاهده فولیکول درشت و رشد یافته بر روی تخمدان، مرحله فولیکولر و با مشاهده جسم زرد درشت و رشد یافته در روی تخمدان، مرحله لوتئال تشخیص داده شد. در موارد مشکوک یا کوچک بودن فولیکول و یا جسم زرد نمونه حذف شد. نمونه برداری از ۳ قسمت مختلف قدامی، میانی و خلفی ناحیه پشتی واژن صورت گرفت و بلافاصله بعد از برداشت در محلول ثبوتی فرمالین ۱۰درصد (BDH chemicals Ltd., Poole,England) قرار داده شده و به آزمایشگاه انتقال یافتند.

بعد از انتقال نمونه ها به آزمایشگاه، آنها از داخل محلول فیکساتیو بیرون آورده شده و در سبدهای مخصوص به مدت ۴۸-۲۴ ساعت در محلول ثبوتی فرمالین ۱۰ درصد به مقدار ۸۰-۵۰ برابر حجم نمونه قرار داده شدند. برای آبگیری نمونه ها از محلولهای آبی الکل اتیلیک با غلظتهای صعودی ۵۰، ۷۰، ۸۰، ۹۵ و مطلق برای شفاف کردن آنها از گزیلل و همچنین برای آغشتگی از پارافین با نقطه ذوب ۵۸-۵۶ درجه سانتیگراد استفاده شد. بعد از قالبگیری و شماره گذاری بر روی سطح پارافین، نمونه ها به یخچال انتقال یافته و سپس مقاطع میکروسکوپی به ضخامت ۷-۵ میکرومتر با استفاده از دستگاه میکروتوم دوار ایجاد و چهار لام از هر نمونه تهیه گردید. سپس مقاطع بافتی تحت رنگ آمیزی هماتوکسیلین- ائوزین، ورهوف، تولوئیدن بلو، و پاس قرارگرفتند.

در رنگ آمیزی هماتوکسیلین - ائوزین، مقاطع بافتی بعد از پارافین گیری و آبدهی در رنگ هماتوکسیلین به مدت ۲۰-۱۵ دقیقه جهت رنگ آمیزی هسته (به رنگ بنفش) و پس از شستشو در کربنات لتیم، در ائوزین به مدت ۵ - ۲ دقیقه جهت رنگ آمیزی سیتوپلاسم (به رنگ صورتی) قرارداده شدند. در این نوع رنگ آمیزی رشته های کلاژن به رنگ صورتی مشاهده گردیدند.

رنگ آمیزی ورهوف جهت مشاهده رشته های الاستیک مورد استفاده قرار گرفت (۱۲) که در آن تمامی مراحل پارافین گیری و آبدهی مثل رنگ آمیزی هماتوکسیلین - ائوزین بوده و نمونه ها ابتدا با محلول ورهوف به مدت ۳۵-۱۵ دقیقه رنگ آمیزی شدند. در این نوع رنگ آمیزی نیز رشته های الاستیک و هسته، آبی سیاه تا سیاه کامل دیده شده و سیتوپلاسم و سلولهای عضلانی زرد رنگ و رشته های کلاژن به رنگ قرمز مشاهده می شوند.

برای رنگ آمیزی ماست سل ها نیز از رنگ آمیزی تولوئیدینب لو استفاده شد (۱۲) که بعد از طی مراحل پارافین گیری و آبدهی مشابه رنگ آمیزیهای قبلی، نمونه ها با محلول ۱ درصد تولوئیدینب لو به مدت ۴-۳ دقیقه رنگ آمیزی شدند. در این رنگ آمیزی نیز اسیدموکوپلی ساکارید و پلی ساکاریدهای سولفاته محتوی دانه های ماست سل‌ها بنفش مایل به قرمز و هسته آبی رنگ مشاهده می شوند و بقیه ساختمانها سایه هایی از آبی روشن را به خود می گیرند.

بعد از اتمام هر رنگ آمیزی با استفاده از چسب انتلون لامل بر روی هر

**تصویر۱**- اپی تلیوم بخش قدامی مخاط واژن گاومیش رودخانه ای در مرحله فولیکولر سطحی ترین سلولها از نوع استوانه ای ساده می باشد. (رنگ آمیزی H&E، ۴۰۰×).



تصویر ۲- مخاط و زیر مخاط واژن گاومیش رودخانه ای در مرحله فولیکولر، در قسمت سطحی سلولهای مکعبی یا استوانه ای به رنگ قرمز براق مشاهده می شوند که نشان دهنده تجمع مواد ترشحی در داخل سیتوپلاسم این سلولها می باشد (رنگ آمیزی P.A.S، ۴۰۰×).

**تصویر ۳** - تصویر میکروسکوپیک از ناحیه زیر مخاط واژن، رشته های کلاژن به رنگ قرمز براق و رشته های الاستیک به صورت رشته های تیره رنگ و بسیار نازک و پراکنده مشاهده می شوند (رنگ آمیزی تولوئیدین بلو، ۴۰۰×).



**تصویر۴**- از ناحیه زیر مخاط واژن گاومیش رودخانه ای در مرحله لوتئال، ماست سل ها با دانه های بنفش تیره در داخل سیتوپلاسم و هسته یوکروماتیک مشخص هستند. (رنگ آمیزی روهاف، ۱۰۰۰×).

لام به طوری که هیچ گونه حباب هوایی در زیر آن وجود نداشته باشد، چسبانده شد.

جهت مطالعه ترشحات حاوی کربوهیدرات ها، موسین و گلیکوژن از رنگ آمیزی P.A.S استفاده شد (۱۲) که در آن تمامی مراحل پارافین گیری و آبدهی مثل روشهای قبلی بوده و نمونه ها به مدت ۵ دقیقه در داخل محلول P.A.S رنگ آمیزی شدند. در این رنگ آمیزی ترشحات موکوسی از جنس گلیکوپروتئین یا پلی ساکارید به رنگ قرمز دیده می شوند.

مقاطع بافتی بعد از رنگ آمیزیهای معمولی و اختصاصی از نظر هیستولوژیکی با فرضیه وجود تغییرات در فعالیت سلولهای ترشحی در اپی تلیوم، پراکندگی فیبروبلاستی و عروقی و سلولهای ایمنی بخصوص پلاسماسل ها در پارین و زیر مخاط و از نظر هیستومورفومتری، تغییرات در ضخامت و تعداد لایه های سلولی اپی تلیوم مورد بررسی قرار گرفتند. جهت بررسی اختلافات مورفومتری اپی تلیوم واژن گاومیش در مرحله لوتئال و فولیکولر، با استفاده از عدسی چشمی مدرج ضخامت اپی تلیوم در هر مقطع بافتی در سه محل (با ضخامت زیاد، متوسط و کم) اندازه گیری شد. تعداد لایه های سلولی نیز مانند ضخامت اپی تلیوم در سه محل فوق مورد شمارش قرار گرفت.

برای بررسی اختلاف ضخامت و تعداد لایه های سلولی اپی تلیوم در مرحله لوتئال و فولیکولر در سه بخش قدامی، میانی و خلفی از آزمون استیودنت "t" استفاده شد و سپس برای بررسی اختلاف ضخامت و تعداد لایه های سلولی اپی تلیوم در سه بخش فوق و در مراحل متفاوت آنالیزواریانس (ANOVA) مورد استفاده قرار گرفت. برای بیان رابطه موجود بین ضخامت اپی تلیوم و تعداد لایه های سلولی در دو فاز لوتئال و فولیکولر از آزمون ضریب همبستگی و رگرسیون استفاده شد.

## نتایج

**۱) نتایج هیستولوژیکی**: در مرحله فولیکولر بخش قدامی اپی تلیوم به حالت سنگفرشی مطبق یا مکعبی مطبق می باشد که در بعضی نواحی سلولهای استوانه ای شکل بصورت یک ردیف روی آن مشاهده می شوند (تصویر ۱). همچنین در بین سلولهای استوانه ای شکل در بعضی نواحی سلولهای ترشح کننده موکوس به طور مجتمع دیده می شوند. اپی تلیوم در بعضی نواحی به طرف بافت همبند زیرین برجستگی ایجاد می کند و ستیغ های اپی تلیالی را بوجود می آورد. در زیر اپی تلیوم بافت همبند سست قرار دارد

**جدول ۱-** میانگین (SEM) ضخامت اپی تلیوم واژن گاومیش رودخانه ای در مرحله لوتئال و فولیکولر در سه بخش قدامی، میانی و خلفی برحسب میکرون.

| بخشهای واژن | فاز لوتئال | فاز فولیکولر |
|---|---|---|
| بخش قدامی | ۵/۷۳ ± ۴۹/۳۲ | ۶/۷۲ ± ۸۴/۶۶ |
| بخش میانی | ۴/۹۷ ± ۵۷/۲۴ | ۵/۵۶ ± ۹۰/۲۲ |
| بخش خلفی | ۷/۳۴ ± ۵۹/۸۳ | ۷/۳۹ ± ۱۰۲/۳ |
| کل واژن | ۳/۴۴ ± ۵۵/۴ | ۳/۸۹ ± ۹۲/۴ |

که عروق خونی فراوان در این بخش دیده می شوند. بافت همبند محتوی سلولهای فیبروبلاستی و لکوسیتی مانند لنفوسیت ها بوده و همچنین پلاسماسل ها نیز به صورت پراکنده در آن حضور دارند. رشته های کلاژن نوع یک در بافت همبند پارین و زیر مخاط دیده می شوند. طبقه عضلانی از عمق طبقه زیر مخاط به صورت دستجات عضلانی در دو لایه حلقوی و طولی آغاز شده که در بین آنها بافت همبند و عروق خونی فراوان مشاهده می گردد.

در این مرحله اپی تلیوم بخش میانی مشابه بخش قدامی بوده ولی فراوانی عروق خونی در طبقه پارین و زیر مخاط قابل توجه می باشد. از پراکندگی لنفوسیت ها و پلاسماسل ها در زیر اپی تلیوم به تدریج به طرف عمق کاسته می شود و در طبقه عضلانی لایه حلقوی دارای ضخامت قابل توجهی می باشد.

اپی تلیوم بخش خلفی در مرحله فولیکولر تقریباً به طور یکنواخت از نوع سنگفرشی مطبق بوده و حالت مکعبی بودن سلولهای سطحی کمتر به چشم می خورد. سلولهای ترشح کننده موکوس در داخل اپی تلیوم این ناحیه مشاهده نمی شوند. در زیر اپی تلیوم پراکندگی نسبتاً فراوانی از سلولهای لنفاوی و پلاسماسل ها مشاهده می شود.

در مرحله لوتئال، اپی تلیوم بخش قدامی بیشتر از نوع سنگفرشی و مکعبی مطبق بوده و در بعضی نواحی نازک شده و به صورت مکعبی یا استوانه ای ساده می باشد. پراکندگی لنفوسیت ها و پلاسماسل ها در بافت همبند یکنواخت و فراوان بوده و تا قسمتهای عمقی مقطع بافتی هم توسعه می یابد. نوع سلولهای اپی تلیوم و پراکندگی لنفوسیت ها و پلاسماسل ها در بخش میانی نیز مشابه بخش قدامی بوده و اختلاف چشمگیری ما بین آنها مشاهده نمی شود.

در بخش خلفی اپی تلیوم از نوع سنگفرشی مطبق بوده و در بعضی نواحی به صورت مکعبی مطبق نازک مشاهده می شود که گاهی سلولهای سطحی کنده شده و در بعضی از مقاطع درجاتی از شاخی شدن را نشان می دهند. بافت همبند زیر اپی تلیوم دارای انتشار وسیعی از سلولهای ایمنی می باشد. لنفوسیت های در حال عبور از اپی تلیوم نیز مشاهده می شوند.

بررسی مقاطع بافتی در رنگ آمیزی به روش P.A.S نشان داد که در مرحله فولیکولر نسبت به مرحله لوتئال ترشحات موکوسی به رنگ قرمز بیشتری وجود دارد که در قسمت قدامی بیشتر از قسمت میانی و خلفی است. در این رنگ آمیزی داربستی از رشته های بسیار ظریف رتیکولر در بافت همبند و در بین دستجات عضلانی مشاهده می گردد (تصویر ۲).

در رنگ آمیزی ورهوف نیز نشان داده شد که رشته های الاستیک در داخل بافت همبند زیر مخاط و طبقه عضلانی به صورت رشته های تیره رنگ بسیار ظریف و پراکنده به طور یکنواخت قرار گرفته است و پراکندگی این رشته ها به صورت ناحیه ای در هیچ قسمتی افزایش نشان نمی دهد ولی به نظر می رسد که در پیرامون عروق خونی تا حدودی این رشته ها بیشتر می باشد. همچنین در مرحله لوتئال و فولیکولر اختلاف قابل توجهی

**جدول ۲-** میانگین (SEM) ضخامت اپی تلیوم واژن گاومیش رودخانه ای در مرحله لوتئال و فولیکولر در سه بخش قدامی، میانی و خلفی برحسب میکرون.

| بخشهای واژن | فاز لوتئال | فاز فولیکولر |
|---|---|---|
| بخش قدامی | ۰/۶۴ ± ۶/۲۱ | ۰/۶۰ ± ۹/۲۹ |
| بخش میانی | ۰/۴۶ ± ۶/۸۳ | ۰/۵۲ ± ۱۰/۰۹ |
| بخش خلفی | ۰/۴۸ ± ۷/۰۰ | ۰/۵۱ ± ۱۰/۰۷ |
| کل واژن | ۰/۳۰ ± ۶/۶۸ | ۰/۳۱ ± ۹/۸۱ |

از نظر تراکم رشته های الاستیکی مشاهده نمی شود (تصویر ۳).

در رنگ آمیزی تولوئیدین بلو نیز مشاهده شد که نفوذ ماست سل ها در داخل بافت همبند زیر مخاط و طبقه عضلانی به صورت یکنواخت بوده و در مرحله لوتئال نسبت به مرحله فولیکولر تراکم ماست سل ها در قسمتهای یاد شده بیشتر و چشم گیرتر می باشد (تصویر ۴).

**۲) نتایج هیستومورفومتری:** همان طوری که در جدول ۱ و نمودار ۱ نشان داده شده است، ضخامت اپی تلیوم واژن گاومیش در هر دو مرحله جنسی از قسمت قدامی به طرف قسمت خلفی افزایش یافته و در مرحله فولیکولر این افزایش معنی دار می باشد (در بخش قدامی و میانی $P<0/05$ و در بخش خلفی $P<0/001$ می باشد). در مجموع اختلاف بین ضخامت اپی تلیوم در مرحله لوتئال و فولیکولر بدون در نظر گرفتن قسمتهای مختلف واژن نیز معنی دار می باشد (به ترتیب ۳/۴۴، ۵۵/۴ و ۳/۸۹، ۹۲/۴ میکرون، $P<0/001$). همچنین ضخامت اپی تلیوم در مراحل مختلف چرخه قبلی در بخش خلفی واژن بیشتر از سایر قسمتها می باشد.

تعداد لایه های سلولی اپی تلیوم واژن گاومیش از قسمت قدامی به طرف قسمت خلفی افزایش یافته و این افزایش در مرحله فولیکولر معنی دار می باشد (در بخش قدامی و میانی $P<0/05$ و دربخش خلفی $P<0/001$). در مجموع اختلاف بین تعداد لایه های سلولی در مرحله لوتئال و فولیکولر بدون در نظر گرفتن قسمتهای مختلف واژن نیز معنی دار می باشد (به ترتیب ۰/۳۰، ۶/۶۸ و ۰/۳۱، ۹/۸۱ میکرومتر، $P<0/001$) (جدول ۲ و نمودار ۲).

نتایج نشان می دهد که رابطه معنی داری بین ضخامت اپی تلیوم و تعداد لایه های سلولی در دو مرحله لوتئال و فولیکولر در قسمتهای مختلف واژن گاومیش وجود دارد به نحوی که با افزایش تعداد لایه های سلولی، ضخامت اپی تلیوم نیز افزایش می یابد. (در مرحله لوتئال در بخش قدامی و خلفی $P<0/001$ و در بخش خلفی $P<0/05$ و در مرحله فولیکولر در هر سه بخش $P<0/001$ می باشد). در مجموع بین ضخامت اپی تلیوم و تعداد لایه های سلولی در دو مرحله لوتئال و فولیکولر بدون در نظر گرفتن قسمتهای مختلف واژن یک رابطه بسیار قوی وجود دارد ($P<0/001$).

## بحث

مطالعات هیستولوژیکی دیواره واژن گاومیش در نواحی مورد مطالعه نشان داد که در مرحله فولیکولر اپی تلیوم به حالت سنگفرشی یا مکعبی مطبق بوده و در بعضی نواحی لایه ای از سلولهای استوانه ای شکل ترشحی در قسمتهای سطحی اپی تلیوم بخصوص در بخش قدامی واژن مشاهده می گردد. این یافته ها مطابق مطالعه قبلی (۱۴) می باشد که روی تغییرات هیستولوژیکی مخاط واژن گاو صورت گرفته است. علاوه بر حضور سلولهای استوانه ای شکل ترشح کننده موکوس، افزایش ضخامت اپی تلیوم و نفوذ قسمتهایی از آن در داخل بافت همبند به صورت ستیغ‌های اپی تلیالی نیز

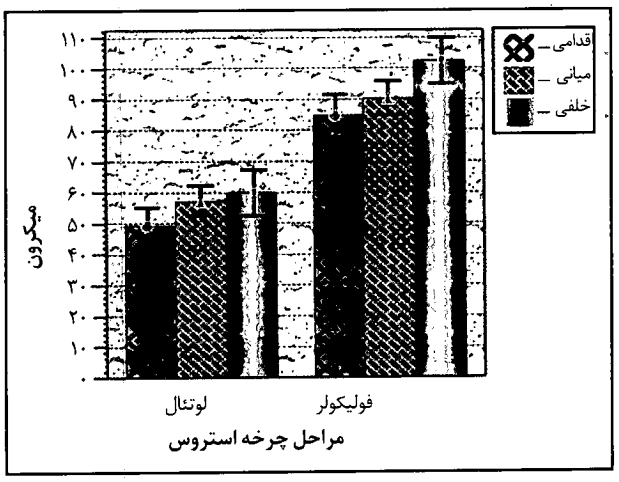


**نمودار۱** - میانگین ضخامت اپی تلیوم قسمتهای قدامی، میانی و خلفی واژن گاومیش رودخانه ای درمرحله لوتئال و فولیکولر.

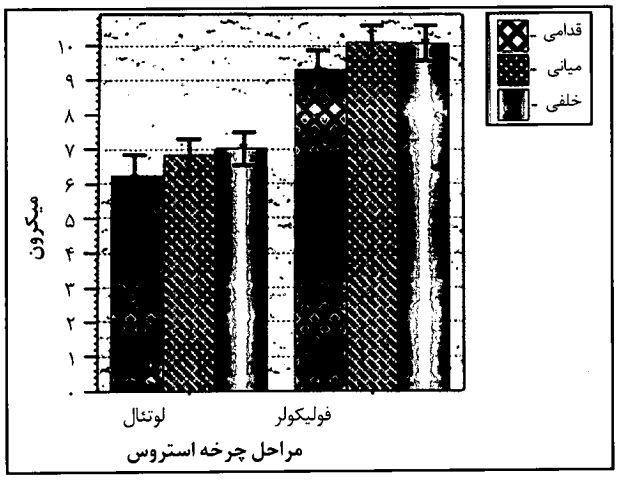


**نمودار ۲** - میانگین تعداد لایه های سلولی اپی تلیوم قسمتهای قدامی، میانی و خلفی واژن گاومیش رودخانه ای در مرحله لوتئال و فولیکولر.

مشاهده می شود که تحت تأثیر استروژن در مرحله فولیکولر در اثر افزایش پرولیفراسیون سلولی در سرتاسر واژن و یا در اثر تقسیم سلولی و رشد سلولهای ترشحی استوانه ای سطحی توجیه پذیر می باشد (۵،۶).

در مرحله فولیکولر عروق خونی فراوانی در بافت همبند پارین و زیر مخاط مشاهده می شود که به علت اثرات میتوژنیک استروژن روی سلولهای آندوتلیالی عروق خونی و در نتیجه توسعه عروق و افزایش خونرسانی و بالا رفتن درجه حرارت واژن می باشد (۴). مطالعات قبلی نیز چنین نتایجی را اعلام کرده اند. به طوری که در طی مرحله پیش جفت پذیری و جفت پذیری پرخونی مهبل بتدریج زیاد شده و در طی متاستروس کاهش سریعی در قطر رگها مشاهده می شود و از سه تا پنج روز بعد از جفت پذیری لایه مخاطی مهبل رنگ پریده و غیرفعال است (۵).

مطالعه حاضر نشان داد که در بخشهای میانی و خلفی واژن نیز سلولهای ترشح کننده موکوس مشاهده می شوند ولی به طرف قسمت خلفی تعداد این سلولها کاهش یافته و حتی در بعضی مقاطع مشاهده نمی شوند، و این نشان می دهد که تأثیر استروژن در مرحله فولیکولر بیشتر روی نواحی میانی و قدامی واژن می باشد.

در مرحله لوتئال اپی تلیوم همانند مرحله فولیکولر از نوع سنگفرشی یا مکعبی مطبق بوده و در قسمت خلفی واژن در بعضی مقاطع درجاتی از شاخی شدن اپی تلیوم مشاهده می شود، ولی هرگز شاخی شدن واقعی اپی تلیوم مشاهده نگردید. این امر موافق نظریات برخی از محققین می باشد (۶). در مرحله لوتئال تحت تأثیر پروژسترون شکل سلولها از سنگفرشی تا استوانه ای کوتاه متغیر بوده و از ۳ لایه در بخش قدامی به ۱۰ لایه در بخش خلفی واژن افزایش می یابد (۶). در مرحله لوتئال چندین لایه از سلولهای استوانه ای کوتاه، مکعبی و سنگفرشی حضور دارند و درجاتی بسیار کمی از شاخی شدن سلولهای سطحی اپی تلیوم در مرحله فولیکولار مشاهده شده که در مرحله لوتئال قابل مشاهده نبوده است (۱۴).

مطالعه بافت شناسی بافت همبند پارین وزیر مخاط نشان داد که پراکندگی لنفوسیت ها و پلاسماسل ها در مرحله لوتئال افزایش قابل توجهی یافته که تحت تأثیر هورمون پروژسترون اتفاق می افتد و هجوم لکوسیت ها به مخاط مهبل دو تا پنج روز بعد از جفت پذیری به حداکثر میزان خود می رسد (۵).

در مطالعه با رنگ آمیزیهای اختصاصی مشاهده شد که در مرحله فولیکولر ترشحات سلولهای اپی تلیالی بیشتر می باشد. این امر به علت رشد سلولهای استوانه ای و جامی شکل سطحی قسمت قدامی واژن در نتیجه ذخیره کردن موکوس (۶) و ترشح فراوان مایع موکوسی از گردن رحم و مهبل قدامی حدود یک روز قبل از جفت پذیری می باشد که تحت تأثیر استروژن زیاد در این مرحله اتفاق می افتد (۲).

پراکندگی رشته های الاستیک و تعداد بسیار کم و نازک بودن آنها نشان می دهد که رشته های الاستیک در استحکام دیواره واژن نقش چندانی ندارند. تراکم ماست سل ها که در مرحله لوتئال افزایش بیشتری را نسبت به مرحله فولیکولر نشان می دهد،بیان کننده اثر هورمون پروژسترون در فراخوانی این سلولها می باشد (۶).

در مطالعه هیستومورفومتری نشان داده شد که ضخامت و تعداد لایه های سلولی اپی تلیوم در مرحله فولیکولر در قسمتهای مختلف نسبت به مرحله لوتئال دارای افزایش معنی داری می باشد ($P<0/001$) و این افزایش در قسمت خلفی واژن مشهودتر است. چنین به نظر می رسد که حساسیت قسمتهای مختلف واژن نسبت به هورمون استروژن یکسان نبوده و در قسمتهای خلفی گیرنده های این هورمون بیشتر است که باعث افزایش پاسخ نسبت به تغییرات این هورمون می شود. در این مورد مطالعات بیشتری موردنیاز است.

همبستگی بسیار قوی بین ضخامت و تعداد لایه های سلولی در اپی تلیوم نشان می دهد که افزایش ضخامت اپی تلیوم بستگی کمتری به اندازه سلولهای پوششی دارد و بیشتر متأثر از تعداد لایه های سلولی می باشد.

اگر چه نتایج مطالعه حاضر اختلافات موجود در قسمتهای مختلف واژن گاومیش را در مرحله فولیکولر و لوتئال نشان می دهد و با نظرات و گزارشهای بسیاری از محققین توافق و همخوانی دارد ولی به نظر می رسد که مطالعه بیشتر با افزایش تعداد نمونه های مورد مطالعه، اخذ نمونه با استفاده از بیوپسی از دامهای زنده همزمان شده در چرخه استروس و استفاده از میکروسکوپ الکترونی برای تشخیص دقیق یافته ها در جهت تکمیل این مطالعه مفید و مؤثر واقع خواهد بود.

## References

۱. پوستی، ا. (۱۳۷۳): بافت شناسی مقایسه ای و هیستوتکنیک، انتشارات دانشگاه تهران، صفحه: ۳۶۰-۳۵۵ و ۴۹۸-۴۴۵

۲. جان کوئیرا، ک. (۱۹۹۲): بافت شناسی پایه (ترجمه مهدی منتظری، نادر مولوی و مسعود مختارانی)، انتشارات ارجمند، صفحه: ۶۳۴-۵۵۹.

۳. رضائیان، م. (۱۳۷۷): بافت شناسی و اطلس رنگی دامپزشکی، انتشارات دانشگاه تهران، صفحه: ۳۱۲-۳۰۵.

4. Abrams, R.M., Thatcher, W.W., Chenault, J.R. and Wilcox, C.J. (1975): Bovine vaginal circulation: changes during oestrous cycle. J. Dairy. Sci. Oct 58, 10: 1528-30.

5. Arthur, G.H., Noakes, D.E. and Pearson, H. (1989): Veterinary reproduction and obstetrics, 6th ed. Bailliere Tindall W.B.saunders. PP: 3-48 and 591-602.

6. Dellmann, D.H. and Eurell, J.A. (1998): Text book of Veterinary Histology. 5th ed. Williams and Wilkins. PP: 247-265.

7. Dellmann, D.H. and Carithers, J.R. (1996): Cytology and Microscopic Anatomy. Williams and Wilkins. PP: 265-275.

8. Dellmann, D.H. and Eurell, J.A. (1992): Text book of Veterinary Histology. 4th ed. Williams and Wilkins. PP: 252-270.

9. Ghannam, S.A.M. (1972): Examination of vaginal epithelium of the sheep and its use in pregnancy diagnosis. American J. Vet. Res. 33: PP:1174 - 1186.

10. Ghannam, S.A.M. (1974): The epithelia of the anterior part of the vagina in the sheep, J. Egyption Vet. Med. Assoc. 34: 113-120.

11. Hafez, E.S.E. and Hafez, B. (2000): Reproduction in farm aniamls. Ippincott williams and Wilkins. PP: 13-67 and 159-171.

12. Humason, G. (1979): Animal Tissue Techniques. 5th ed. W. H. Freeman and Company, Sanfrancisco. PP: 26-80.

13. Miroud, K. (1987): Changes in the exfoliative cytology, Histology and histochemistry of the ovine and bovine mucosa during the oestrus cycle, after ovariectomy and following exogenous steroid therapy, Mphil thesis, the Royal Veterinary College, University of London, PP: 130-145.

14. Miroud, K. and Noakes, D.E. (1991): Histological changes in the vaginal mucosa of the cow during oestrous cycle, after ovariectomy and following exogenous oestradiol benzoate and progesterone treatment. Br Vet J, Sep-Oct, 147, 5: 469-77.