

## مطالعه رادیوگرافیکی اثرات اولتراسوند بر روی شکستگی های استخوان قلم دست در تکسمی ها

دکتر فریدون مهرجو\*    دکتر داود شریفی\*\*    دکتر عباس وشکینی\*\*    دکتر ایرج نوروزیان\*\*

### خلاصه :

نشانه های رادیوگرافی اثرات اولتراسوند بعد از ایجاد شکستگی (Wedge fracture) در استخوان قلم دست ۱۲ رأس تکسمی (الاغ) که بین ۴ الی ۶ سال سن و ۳۰۰-۱۵۰ کیلو وزن داشتند قبل از شکستگی و روزهای ۱۵، ۳۰، ۴۵ و ۶۰ بعد از شکستگی مورد بررسی قرار گرفت. این حیوانات به دو گروه شش تایی گروه I (گروه شاهد) و گروه II (گروه آزمایش) و هر کدام به دو زیر گروه سه تایی Ia، Ib، IIa و IIb به مدت یک ماه و دو ماه جهت ثبت اطلاعات تقسیم شدند. یک هفته بعد از ایجاد شکستگی تمام حیوانات در زیر گروه IIa و IIb به مدت ده روز تحت تأثیر امواج اولتراسوند پالس دار به شکل منقطع (۲:۸) با فرکانس ۱MHz و شدت ۱W/cm<sup>2</sup> با حرکات طولی به مدت ده دقیقه قرار گرفتند. در رادیوگراف های تهیه شده میزان پرشدن نقیصه با کانل و دانسیته کال در هر دو گروه نیز محاسبه و اندازه گیری شدند. میزان پرشدن نقیصه در روزهای ۱۵ و ۳۰ بعد از شکستگی در زیر گروه شاهد Ia به ترتیب ۲۷/۶±۰/۷ و ۵۰/۴±۳/۶۲ درصد رسید در صورتیکه در زیر گروه IIa آزمایش ۲۱/۶۷±۳۴/۶۱ و ۲۲/۳۲±۷۶/۶۶ درصد محاسبه گردید. ولی در زیر گروه Ib گروه شاهد دو ماهه میزان درصد پرشدگی نقیصه در روزهای ۱۵، ۳۰، ۴۵ و ۶۰ به ترتیب ۲۵/۲۴±۱/۶۹، ۶۵/۱±۱/۵۲، ۷۴/۶۳±۲/۴۵ و ۹۴/۲۶±۰/۵۲ درصد اندازه گیری شدند در صورتیکه در زیر گروه IIb گروه آزمایش میزان درصد پرشدگی نقیصه در روزهای آزمایش به ترتیب ۳۳/۱۴±۱/۵، ۷۷/۳±۲/۱۴ و ۹۲/۵۵±۰/۶۷ و ۱۰۰٪ ثبت گردیدند که از نظر مقایسه آماری اختلاف معناداری (p>0.05) و از طرفی محاسبه شیب خط حاکی از سرعت تشکیل کال را در حیوانات گروه آزمایش نشان می داد. مدت ۱۵ روز بعد از ایجاد شکستگی هم دانسیته فرضی یکسانی را نشان می داد. تفاوت از روز ۳۰ آشکار گردید به طوری که در گروه آزمایش تنها حیوانات دانسیته (۳) تیره روشن ولی در گروه شاهد فقط یک حیوان این دانسیته را نشان می داد. در ۴۵ روز اختلاف واضح تری را بیان می گردد به طوری که تمام حیوانات آزمایش دانسیته ۲ (روشن) و گروه شاهد دانسیته (۳) تیره و روشن را هنوز نشان می داد. در ۶۰ روز اختلاف بسیار آشکار بود به طوری که گروه Ib دانسیته ۲ (روشن) و IIb دانسیته (کاملاً روشن) را که تقریباً دانسیته طبیعی استخوان است نشان می داد. این تغییرات دانسیته با توجه به میزان درصد پرشدن نقیصه کانال نشان دهند آن است که کال به طور متراکمی شکاف شکستگی را پر کرده و به خوبی سازمان بندی شده بود.

واژه های کلیدی : رادیوگرافی، اولتراسوند، شکستگی استخوان قلم

\* - گروه آموزشی علوم درمانگاهی دانشکده دامپزشکی دانشگاه شهید چمران اهواز، اهواز - ایران.

\*\* - گروه آموزشی علوم درمانگاهی دانشکده دامپزشکی دانشگاه تهران، تهران - ایران.

## مقدمه :

در ارتباط با سلامت و کارآیی اسب، اندام‌های حرکتی نقش مهمی دارند به طوری که هر گونه اختلالی در این اندام‌ها می‌تواند مانع از بهره‌برداری مطلوب و مناسب از این حیوانات گردد. اندام‌های حرکتی قدامی به دلیل آنکه بیشترین وزن بدن را متحمل می‌شوند در معرض وقوع اختلالات بیشتری می‌باشند. علیرغم به کارگیری تکنیک‌های تثبیت‌کننده داخلی و خارجی و همچنین فراهم آوردن شرایط ترمیمی هنوز درصد بالایی از شکستگی‌ها به نحوی که انتظار می‌رود به درمان پاسخ نداده و التیام محل شکستگی به تأخیر می‌افتد و در شرایطی هم منجر به عدم جوش خوردگی و یا دیر جوش خوردگی می‌شود که مسئله حیاتی در اسب به‌شمار می‌رود. در نتیجه تسریع زمان التیام در زمان کوتاهتری به منظور بازگشت حیوان به حالت طبیعی و کارآیی از اهمیت ویژه‌ای برخوردار است. اولتراسوند با امواج ماوراء صوتی در اعمال درمان جراحی و حتی تشخیص کاربرد وسیعی داشته است به طوری که برای کاهش خشکی مفصل، کاهش درد، کاهش اسپاسم عضلانی، درمان آرتريت‌ها، زخم‌های جراحی، آسیب‌های استخوانی و ... نتایج مطلوبی به ثبت رسیده است (۲، ۳ و ۴). هر چند اثرات اولتراسوند در التیام شکستگی‌های تجربی در حیوانات آزمایشگاهی گزارشاتی به ثبت رسیده است ولی لازم است با مطالعه رادیوگرافی جایگاه اثرات اولتراسوند از نظر درمانی در ترمیم شکستگی‌ها در کنار تثبیت‌های خارجی مشخص شود تا در صورت مثبت و مؤثر بودن آن کاربرد آن در تسریع التیام شکستگی‌ها در اسب توصیه گردد.

## مواد و روش کار :

مطالعه بر روی دوازده رأس تک‌سمی (الاغ) بالغ که از لحاظ بالینی سالم بودند، حدود ۶-۴ سال سن و ۲۰۰-۱۵۰ کیلوگرم وزن داشتند انجام گرفت. حیوانات قبل از آزمایش تحت شرایط مشابه استاندارد نگه‌داری می‌شدند. این حیوانات به دو گروه شش‌تایی (گروه I و گروه II) و هر گروه به دو زیر گروه سه‌تایی (Ia، Ib و IIa) تقسیم شدند. مشاهدات بالینی شامل نحوه بلندشدن، حفظ تعادل بدن، نحوه قراردادن سم روی زمین و میزان وزن‌گیری در هر دو زیر گروه ثبت گردید.

## آماده‌سازی قبل از عمل

دو هفته قبل از شروع آزمایشات تمام حیوانات با استفاده از قرص فبانتل به میزان ۶ میلی‌گرم به ازای هر کیلوگرم وزن بدن انگل‌زدایی شدند. قبل از عمل به مدت ۲۴ ساعت پرهیز غذایی و ۱۲ ساعت از خوردن آب خودداری گردید. قسمت داخلی ناحیه دست چپ از زانو تا مفصل بخلق تراشیده و آماده‌سازی انجام شد.

## ایجاد شکستگی

## بیهوشی

قبل از القاء بیهوشی با استفاده از ترکیب آسپرومازین به میزان ۰/۰۲۲ میلی‌گرم به ازاء هر کیلوگرم وزن بدن به صورت داخل وریدی همراه با زایلازین هیدروکلراید به میزان ۰/۴۴ به ازای هر کیلوگرم وزن بدن به صورت داخل وریدی به‌عنوان داروی پیش‌بیهوشی تزریق گردید و القاء با استفاده از داروی کلرال هیدراته ۶ درصد به میزان ۴۰ میلی‌گرم برای هر کیلوگرم وزن بدن به صورت داخل وریدی

انجام شد و عمق بیهوشی با استفاده از تیونپتال سدیم به میزان ۵ میلی‌گرم برای هر کیلوگرم وزن بدن ایجاد گردید.

### نحوه ایجاد شکستگی

بعد از ایجاد بیهوشی و مقید کردن حیوان در سمت چپ و اسکراب و ضد عفونی کردن موضع عمل برشی به طول ۱۰ سانتی‌متر به صورت خطی و موازی با محور طولی استخوان در سطح داخلی استخوان ایجاد گردید. سپس دو برش دیگر ۵ سانتی‌متری در منتهی‌الیه بالا و پایین برش طولی داده شد و پوست به صورت آویخته جدا گردید. بعد از کنار زدن فاسیا و بافت‌های زیرجلدی و تاندون مشترک بازکننده‌های انگشتان و تاندون جانبی بازکننده انگشتان استخوان کاملاً در معرض دید قرار گرفت. در ناحیه وسط استخوان شکستگی پایداری با استفاده از اره‌های الکتریکی به صورت مثلث شکل (Wedge ostostomy) که قاعده آن در سمت خارج و رأس آن به طرف مغز استخوان بود ایجاد گردید. بلافاصله بعد از برداشت قطعه شکستگی موضع با سالی‌ن نرمال شستشو داده شد. فاسیای زیرجلدی با بخیه زیرجلدی به صورت سرتاسری و نخ کات کوت نمره صفر بخیه زده شد. به دنبال آن آویخته پوستی بر روی موضع برگردانده شد و با استفاده از بخیه‌های تک ساده با نخ ابریشم نمره یک بخیه زده شد. سپس موضع، پانسمان گردید و دست از انگشت تا یک سوم پایینی استخوان زند اعلاء با استفاده از آتل آلومینیومی و باند گچی تثبیت گردید. بدین ترتیب که ابتدا در حدفاصل نوک انگشتان

تا یک سوم پایینی استخوان زند اعلاء باند پنبه‌ای زیر گچی کار گذاشته شد. بعد آتل که از قبل پنبه‌گذاری شده بود بر روی موضع قرار داده شد، اندازه آتل یک و نیم برابر طول ناحیه تثبیت شده بود که به صورت دو شاخه‌ای به شکل حرف U انگلیسی که یک شاخه بلند و یک شاخه کوتاه داشت. شاخه کوچکتر بر روی سطح دست جای می‌گرفت و از بخیه تا بالای مفصل قلمی - بند انگشتی را در برمی‌گرفت. آتل به نحوی تعبیه شده بود که امکان ایجاد پنجره‌ای بر روی محل شکستگی در سطح قدامی قلم دست فراهم می‌آورد تا تحریکات اولترا سوند از این موضع القاء گردند. سپس آتل با استفاده از باند بر روی موضع تثبیت می‌گردید، بعد از آن عمل گچ‌گیری با استفاده از سه لایه باند گچی انجام می‌گرفت، به طوری که از کف دست تا بالای مفصل قلمی - بند انگشتی و ناحیه مفصل کارپ تا بالای ساعد به خوبی تثبیت می‌گردید، در زیر گروه‌های Ia و IIa آتل آلومینیومی و باند گچی ۳۰ روز بعد و در زیر گروه‌های Ib و IIb ۴۵ روز بعد از ایجاد شکستگی برداشت می‌شدند.

### درمان با اولتراسوند

#### گروه I یا گروه شاهد

زیر گروه Ia و Ib بدون درمان اولترا سوند فقط تحت نظر و ارزیابی بالینی بودند.

#### گروه II یا گروه آزمایش

بعد از گذشت یک هفته از ایجاد شکستگی برای ده روز، روزانه یک بار تحت درمان با اولترا سوند قرار گرفتند (شکل ۱). مشاهدات بالینی ثبت گردید.

### مطالعات رادیوگرافی

تغییرات مربوط به پرشدن نقیصه ایجاد شده در استخوان قلم دست از لحاظ تشکیل کال و تراکم آن در روزهای ۰، ۱۵، ۳۰، ۴۵ و ۶۰ بر روی رادیوگراف‌های تهیه شده مورد ارزیابی قرار گرفت. ابتدا میزان پرشدن نقیصه و تشکیل کال در محل برداشت شده معین می‌گردید، بدین نحو که ابتدا نوع شکل هندسی یا اشکال هندسی که به دنبال ایجاد کال در محل شکستگی از نقیصه باقی مانده بود مشخص می‌شد. بعد با استفاده از کولیس اضلاع آن اندازه‌گیری شده و مساحت آن محاسبه می‌گردید و با کم کردن آن از مساحت اولیه نقیصه میزان تشکیل کال مشخص می‌شد که به صورت درصد محاسبه می‌گردید.

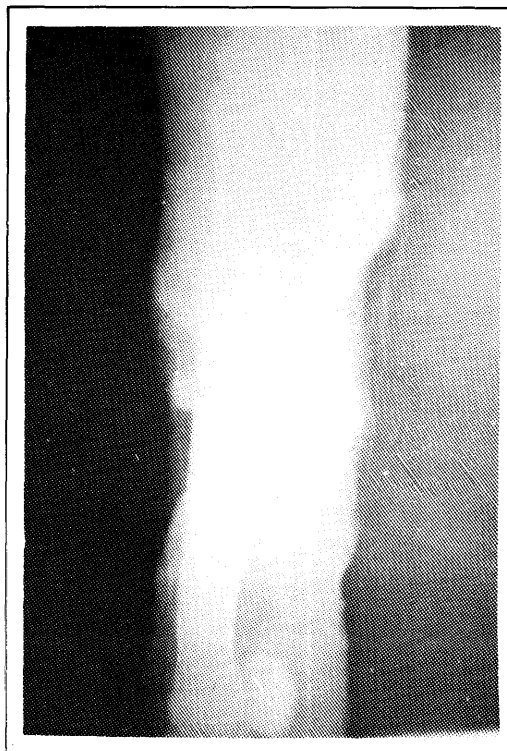برای تعیین تراکم و دانسیته کال تشکیل شده درجه بندی فرضی بر مبنای رنگ کال از تیره کامل تا روشن در نظر گرفته می‌شد که در آن به رنگ کاملاً تیره که به هنگام شکستگی ایجاد می‌گردید درجه ۴ و رنگ کاملاً روشن و سفید که به هنگام تشکیل کامل کال استخوانی و متراکم شدن آن به وجود می‌آمد درجه یک داده شد. حدفاصل این دو رنگ هم درجات دو و سه داده شد (۵ و ۶).

برای ارزیابی التیام شکستگی رادیوگراف‌ها در روزهای ۰، ۱۵، ۳۰، ۴۵ و ۶۰ با به کارگیری فاکتورهای زیر تعبیه می‌گردید.

DD : ۶۰cm MAS : ۴/۵ KVP : ۷۵

### نتایج :

در رادیوگراف‌های تهیه شده میزان پرشدن



تصویر ۱ - رادیوگراف استخوان قلم دست در گروه شاهد ۳۰ روز بعد از عمل جراحی

### رژیم درمانی اولترا سوند

یک هفته بعد از ایجاد شکستگی تمام حیوانات در زیر گروه‌های IIa و IIb به مدت ده روز تحت تأثیر امواج اولترا سوند پالس دار قرار گرفتند. به شکل منقطع (۸ : ۲) با فرکانس ۱MHz و شدت  $1W/cm^2$  اعمال گردید. بعد از کالبری کردن دستگاه با فاکتورهای مورد نظر (شدت، فرکانس، پالس دار یا ممتد بودن امواج، مدت زمان) و به کارگیری ژل بر روی پوست ناحیه مورد نظر امواج اولتراسوند از اپلیکاتور به موضع منتقل گردید این محل با حرکات طولی به مدت ده دقیقه در معرض پرتوهای اولتراسوند قرار می‌گرفت.

جدول ۱ - درصد مساحت پرشده نقیصه با کال در گروه‌های شاهد و آزمایش برحسب زمان مطالعه

گروه	زیرگروه	شماره حیوان	زمان (روز)			
			۱۵	۳۰	۴۵	۶۰
I	Ia	۱	۲۹/۰۷	۶۵/۹۷	-	-
		۲	۲۶/۳۲	۵۸/۸۰	-	-
		۳	۲۷/۴۱	۵۳/۴۷	-	-
	میانگین $\pm$ خطای انحراف معیار	۲۷/۶ $\pm$ ۰/۷	۵۹/۴ $\pm$ ۳/۶۲	-	-	
	Ib	۱	۲۴/۸۱	۶۵/۹۰	۷۳/۳۹	۹۴/۲۴
		۲	۲۸/۳۴	۶۲/۱۶	۷۱/۱۴	۹۳/۲۶
۳		۲۲/۵۶	۶۷/۲۳	۷۹/۳۶	۹۵/۱۹	
میانگین $\pm$ خطای انحراف معیار	۲۵/۲۴ $\pm$ ۱/۶۸	۶۵/۱ $\pm$ ۱/۵۲	۷۴/۶۳ $\pm$ ۲/۴۵	۹۴/۲۶ $\pm$ ۰/۵۳		
II	IIa	۱	۳۰/۲۱	۸۱/۸۸	-	-
		۲	۳۴/۱۸	۷۵/۷۷	-	-
		۳	۳۹/۴۳	۷۳/۳۵	-	-
	میانگین $\pm$ خطای انحراف معیار	۳۴/۶۱ $\pm$ ۲/۶۷	۷۶/۷۷ $\pm$ ۲/۲۲	-	-	
	IIb	۱	۳۴/۲۱	۷۳/۱۴	۹۱/۱۶	۱۰۰
		۲	۳۰/۱۷	۸۰/۲۱	۹۲/۳۶	۱۰۰
۳		۳۵/۰۳	۷۸/۵۴	۹۴/۱۲	۱۰۰	
میانگین $\pm$ خطای انحراف معیار	۳۳/۱۴ $\pm$ ۱/۵۰	۷۷/۳۰ $\pm$ ۲۲/۱۴	۹۲/۵۵ $\pm$ ۰/۸۶	۱۰۰ $\pm$ ۰		

نقیصه با کال پر شده بود و این میزان در روز ۳۰ به  $۵۰/۴ \pm ۳/۶۲$  رسید (جدول ۱ و تصویر ۱).

### تحت گروه Ib

میزان تشکیل کال در روز ۱۵ بعد از شکستگی  $۲۵/۲۴ \pm ۱/۶۸$  درصد و در روز ۳۰ این میزان به  $۶۵/۱ \pm ۱/۵۲$  و در روز ۴۵،  $۷۴/۶۳ \pm ۲/۴۵$  و در روز ۶۰ به  $۹۴/۲۶ \pm ۰/۵۳$  رسید (جدول ۱ و تصویر ۳).

### گروه II یا گروه آزمایش

#### تحت گروه IIa

میزان تشکیل کال در روز ۱۵ بعد از شکستگی  $۳۴/۶۱ \pm ۲/۶۷$  و در روز ۳۰  $۷۶/۷۷ \pm ۲/۲۲$  درصد بود که در مقایسه با گروه شاهد افزایش بیشتری را در تشکیل میزان کال در ناحیه نشان می‌داد و این اختلاف

نقیصه با کال در گروه‌های شاهد و آزمایش مورد ارزیابی قرار گرفت و درصد پرشدن آن در روزهای ۱۵، ۳۰، ۴۵ و ۶۰ تعیین گردید. بدین ترتیب که از روی رادیوگراف تهیه شده شکل هندسی که به دنبال عدم تشکیل کال به وجود آمده بود مشخص می‌گردید و بعد با اندازه‌گیری اضلاعش با استفاده از کولیس مساحت آن مشخص می‌شد، سپس از کل مساحت نقیصه ایجاد شده در زمان شکستگی کم می‌شد و درصدی از شکستگی که با کال پر شده بوده معین می‌گردد که نتایج مربوط به اسن اندازه‌گیری در جدول ۱ ارائه شده است.

### گروه I شاهد

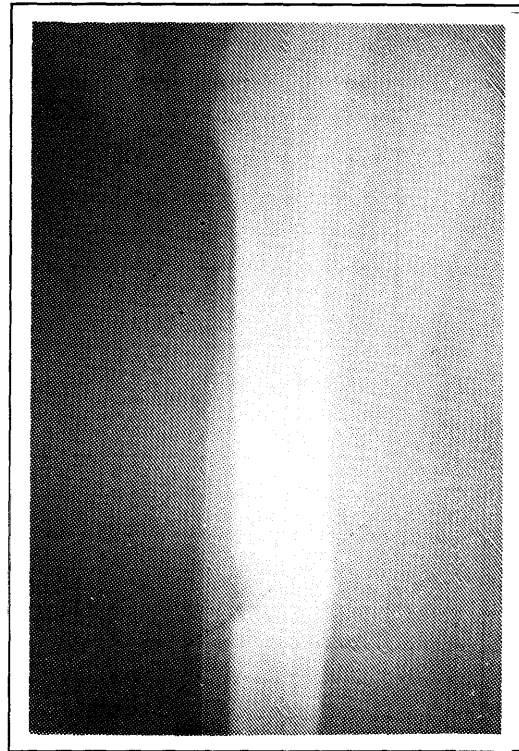
#### تحت گروه Ia

در روز ۱۵ بعد از شکستگی  $۲۷/۶ \pm ۰/۷$  از

گروه آزمایش سیر تغییرات در مقایسه با گروه شاهد بیشتر بوده است که حاکی از آن است سرعت تشکیل کال در حیواناتی که تحت درمان با اولتراسوند قرار گرفته‌اند سریعتر بوده است.

همچنین در رادیوگراف‌های تهیه‌شده، کال به‌وجود آمده بر مبنای دانسیته مورد ارزیابی قرار گرفت. بدین ترتیب که بر مبنای دانسیته و لگاریتم در معرض قرارگیری فرضی بر اساس ارتباط بین پرتو (محور Xها) و دانسیته انجام شده بر روی فیلم (محور Yها) در نظر گرفته شد (۵). بدین ترتیب که از درجه ۴ تا ۱ که در آن تیره کامل و ۱ کاملاً روشن بود تعیین شد و بین این دو هم در حالت ۲ و ۳ که در آن سه تیره روشن و دو روشن بود قرار داده شد و دانسیته نقیصه ایجادشده بر مبنای این درجات در تمام حیوانات مورد ارزیابی قرار گرفت.

همانطوری که رادیوگرافی تفسیر گردید در روز ۱۵ بعد از شکستگی تفاوتی در حیوانات گروه شاهد و آزمایش دیده نمی‌شود و همه دانسیته فرضی یکسانی را نشان می‌دهد. تفاوت از روز ۳۰ آشکار می‌گردد که در گروه شاهد تنها دو حیوان دانسیته ۳ (تیره روشن) را نشان می‌دهند در حالیکه در گروه آزمایش تمام رادیوگرافهای تهیه‌شده دانسیته ۳ (تیره روشن) را در موضع شکستگی ارائه می‌دهد (تصویر ۱ و ۲). در روز ۴۵ اختلاف بین حیوانات در تحت گروه Ib و تحت گروه IIb واضح‌تر گشت به طوری که حیوانات تحت گروه شاهد دانسیته ۳ (تیره روشن) را نشان می‌دهند در حالیکه حیوانات تحت گروه آزمایش دانسیته ۲ (روشن) را پدیدار ساختند (جدول ۲).

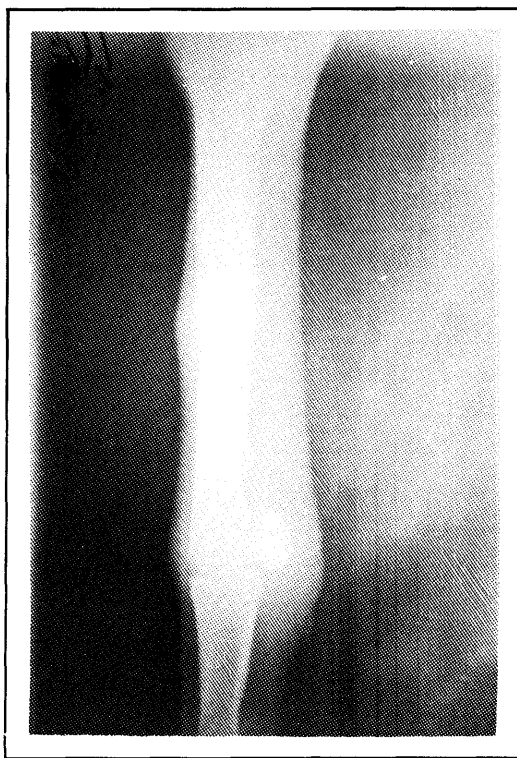


تصویر ۲ - رادیوگراف استخوان قلم دست در گروه آزمایش ۳۰ روز بعد از عمل جراحی

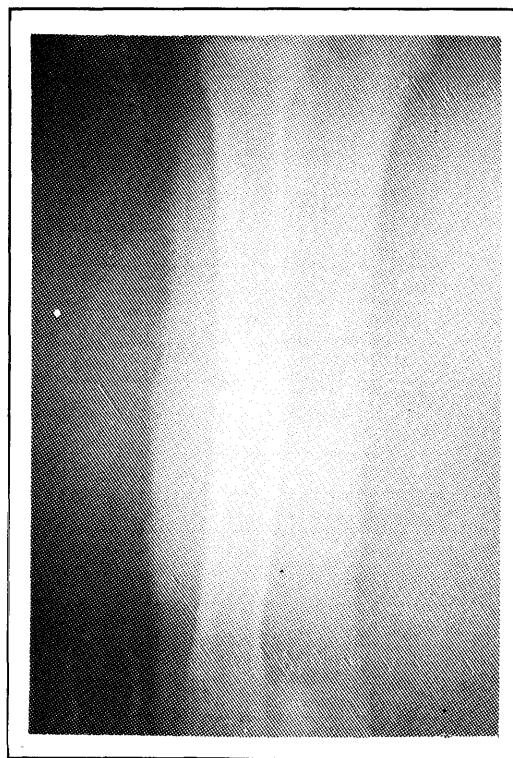
از لحاظ آماری هم معنادار بود ( $p < 0.05$ ) (جدول ۱ و تصویر ۲).

### تحت گروه IIb

میزان تشکیل کال در روز ۱۵ بعد از شکستگی  $33/14 \pm 1/50$  و در روز ۳۰ این میزان  $77/30 \pm 2/14$ ، در روز ۴۵ این میزان به  $92/55 \pm 0/68$  و سرانجام در روز ۶۰، تمام نقیصه به طول صد درصد با کال پر شده بود که از این لحاظ در مقایسه با گروه شاهد افزایش بیشتری در تشکیل کال در محل شکستگی نشان می‌دهد و این اختلاف از لحاظ آماری هم معنادار بود ( $p < 0.05$ ) (جدول ۱ و تصویر ۴). از طرفی محاسبه شیب خط هم نشان داد که در



تصویر ۴ - رادیوگراف استخوان قلم دست در گروه آزمایش  
۶۰ روز بعد از عمل



تصویر ۳ - رادیوگراف استخوان قلم دست در گروه شاهد  
۶۰ روز بعد از عمل جراحی

قیدشده جهت بررسی تغییرات موضعی محل شکستگی از نظر میزان کال تشکیل شده، دانسیته با توجه به نوع درمان، از لحاظ مقایسه‌ای بسیار ضروری بود تا اثرات اولتراسوند درمانی در گروه‌های کنترل و آزمایش به‌نحو مطلوبی ارزیابی گردند رادیوگرافی تهیه‌شده در روز ۱۵ بعد از شکستگی تغییرات چندانی را در هر دو گروه از نظر تشکیل کال نشان نمی‌داد. تنها در گروه II (آزمایش) از نظر دانسیته و تیرگی محل شکستگی تفاوت‌هایی را با گروه شاهد نشان می‌داد که از لحاظ آماری هم معنادار بود. این تغییر دانسیته در محل شکستگی ناشی از واکنش تورمی موضع و اثرات اولتراسوند در افزایش جریان خون و انشعابات عروقی

در روز ۶۰ بعد از شکستگی اختلاف بسیار آشکار بود در حالیکه دانسیته تحت گروه Ib عدد فرضی ۲ (روشن) را روشن نشان می‌دادند. تک‌سمی‌های گروه IIIb در محل شکستگی دارای دانسیته ۱ (کاملاً روشن) بودند که تقریباً دانسیته طبیعی استخوان است (تصویر ۳ و ۴) یعنی کال به‌طور متراکمی شکاف شکستگی را پر کرده بود و بخوبی سازمان‌بندی شده بود (جدول ۲).

#### بحث :

جهت تأیید محل، شکل شکستگی، واکنش موضعی و میزان کال تشکیل شده در موضع شکستگی در فواصل زمانی ۰، ۱۵، ۳۰، ۴۵ و ۶۰ روز از تمام حیوانات رادیوگرافی تهیه شد. با انتخاب فواصل

جدول ۲ - دانسیته فرضی کال ایجاد شده در گروه‌های آزمایش و شاهد برحسب زمان مطالعه

گروه	زیرگروه	شماره حیوان	زمان (روز)			
			۰	۱۵	۳۰	۴۵
I	Ia	۱	۴	۴	۳	-
		۲	۴	۴	-	-
		۳	۴	۴	-	-
	Ib	۱	۴	۴	۴	۲
		۲	۴	۴	۳	۲
		۳	۴	۴	۳	۲
IIb	IIa	۱	۴	۴	۳	-
		۲	۴	۳	-	-
		۳	۴	۳	-	-
	IIb	۱	۴	۴	۳	۱
		۲	۴	۴	۲	۱
		۳	۴	۴	۲	۱
II						

تیره کامل (۴)، تیره روشن (۳)، روشن (۲)، کاملاً روشن (۱)

شکستگی واضح دیده می‌شود، در گروه آزمایش به دلیل افزایش تشکیل کال و دانسیته محل شکستگی که ناشی از پیشرفت پل‌سازی پری‌اوستیوم می‌باشد در مقایسه با گروه شاهد کمتر مشخص بود. از لحاظ آماری هم میزان تشکیل کال در گروه آزمایش در ۳۰ روزگی در مقایسه با گروه شاهد معنادار بود ( $p < 0.05$ ) که اثرات مثبت اولتراسوند بر روی میزان تشکیل کال در موضع شکستگی حیوانات این گروه (III) را نشان می‌داد.

میزان کال تشکیل شده و پرشدگی فاصله لبه‌های شکستگی از ۳۰ روز به بعد، به خصوص در ۴۵ و ۶۰ روز در گروه آزمایش بسیار متمایز و مشخص تر

و شکل‌گیری شبکه و کلاف مویرگی در ناحیه بوده است و به دلیل تحریکات اولتراسوند شروع پل‌سازی توسط لایه پرستیوم Lipping در گروه آزمایش مشاهده گردید. نشانی‌های اولیه رادیوگرافی ناشی از شکل‌گیری کال به صورت پولک‌های پری‌اوستیوم در لبه‌های شکستگی گزارش شده است (۶ و ۷).

در این بررسی شروع پایه‌ریزی کال، به‌خصوص در هفته سوم بعد از شکستگی نشان‌دهنده اثرات مستقیم اولتراسوند در روند التیام و تحریک سلول‌های Progenitor لایه پری‌اوستیوم می‌باشد. در حالیکه، در گروه شاهد با گذشت ۳۰ روز خط



از هفته دوم و سوم بعد از شکستگی بود. اثرات درمانی اولتراسوند در ترمیم شکستگی‌ها با استفاده از فرکانس و شدت‌های متعدد در مدل‌های مختلف حیوانات آزمایشگاهی گزارش شده است (۱ و ۵).

مؤثرترین میزان شدت  $1\text{W}/\text{cm}^2$  تا  $30\text{W}/\text{cm}^2$  بوده است. البته عارضه‌های استخوانی و افزایش آسیب‌های استخوانی در بالاتر از  $1/5\text{W}/\text{cm}^2$  گزارش شده است (۴) در صورتیکه در این مطالعه با استفاده از شدت  $1\text{W}/\text{cm}^2$  نه تنها عارضه استخوانی ایجاد نگردیده بلکه مؤثرترین دوز درمانی بوده است که به نحو احسن همانطوری که در فصل سوم توضیح داده شده است با فرکانس  $1\text{MHz}$  و شدت  $1\text{W}/\text{cm}^2$  به مدت  $10$  روز، روزی ده دقیقه اثرات اولتراسوند زمینه مناسبی را جهت تشکیل کال فشرده ایجاد کرده است. البته عدم نمایان بودن خط شکستگی در گروه آزمایش بعد از هفته دوم که از اثرات مثبت اولتراسوند بوده است در شکستگی‌های استخوان ران موش‌ها گزارش شده است (۹). از تفسیر رادیوگراف‌های تهیه شده اینطور به نظر می‌رسد که اثرات اولتراسوند در مقایسه از نظر کالسیفیکاسیون تغییرات دانسیته استخوانی و کاهش تورم نقش بسزایی دارد (۸).

بود که این اختلاف از لحاظ آماری معنادار بود ( $p < 0.05$ ) که نشان می‌داد که روند پرشدن نقیصه شکستگی در تحت گروه آزمایش (IIb) با سرعت بیشتری انجام گرفته است.

در ۴۵ روزگی واکنش لایه مخلوط پری‌اوستیوم، آندوستیوم و کورتیکال در هر دو گروه مشخص بود. در تحت گروه IIb کال منظم‌تر و سازمان‌بندی داده شده یک شکلی ناحیه را پر کرده بود که نشان‌دهنده ترمیم بهتر و سریعتر محل شکستگی در مقایسه با گروه Ia بود.

در ۶۰ روزگی تغییرات برجسته‌ای با تشکیل کال فشرده در محل شکستگی بدون وجود آثاری از خط شکستگی و حتی محل شکستگی در زیر گروه IIb قابل تحسین بود که نشان‌دهنده اثرات مثبت اولتراسوند در روند پایه‌ریزی صحیح کال و فشردگی آن (دانسیته بالا) در رادیوگراف‌های زیر گروه آزمایش در مقایسه با زیر گروه شاهد که تحت درمان با اولتراسوند قرار نگرفته‌اند بوده است.

از نظر کالسیفیکاسیون و دانسیته استخوانی، کاهش تورم و واکنش موضعی نسوج نرم اطراف استخوانی از هفته چهارم بعد از شکستگی به مراتب بهتر

**References :**

- 1 - Durate, L.R. The stimulation of bone growth by ultrasound. Arch. Orthop. Trauma. Surg. 101, 153-155, (1983).
- 2 - Dyson, M. and Brooks, M. Stimulation of bone repair by ultrasound. In proceeding of the 3rd meeting of the World Federation of ultrasound in Medicine and Biology. Oxford Programe Press, 61-66, (1983).
- 3 - Griffin, J.E., Echternach, J.L. and Bowmaker, K.L. Results of frequency differences in ultrasonic therapy. Physical Therapy. 50, 4, 481-486, (1970).
- 4 - Klug, W., Frank, W.G. and Knoch, H.G. Scintigraphic control of bone fracture healing under ultrasonic stimulation, an animal experimental study. Eur. J. Nucl. Med. 11, 494-497, (1986).
- 5 - Pilla, A.A., Mont, M.A., Nasser, P.R., Khan, S.A., Figueiredo, M., Kaufman, J.J. and Siffert, R.S. Non-invasive low intensity pulsed ultrasound accelerates bone healing in the rabbits. J. Orthop. Trauma. 4, 246-253, (1990).
- 6 - Savenko, N.F. and Pankav, E.J. Roentgenomorphological characteristic of the process of bone defect under the effect of pulsed ultrasonic. J. Orthop. Traumatol. Protez. 30, 54-59, (1969).
- 7 - Sharifi, D., Sharma, S.N. and Sobti, V.K. Radiographic evaluation of physiotherapy after tibial transfixation in calves. Indian, J. Anim. Sci. 60(6), 677-679, (1990)
- 8 - Thrall, D.E. Textbook of Veterinary Diagnostic Radiology. W.B. Saunders Company, Philadelphia, pp: 1-11, (1986).
- 9 - Wang, S.J., Lewallen, D.G., Balander, M.E., Edmund, Y.S., Chaollstrup, D.M. and Greenland. Low intensity ultrasound treatment increases strength in a rat femoral fracture model. J. Orthop. Res. 12, 40-47, (1994).

## **A radiographic study of ultrasonic therapeutic effects on metacarpal fracture healing in the equine**

**Mehrjoo, F.\*      Sharifi, D.\*\*      Veshkini, A.\*\*      Nowrouzian, I.\*\***

### **Summary :**

A study was undertaken to evaluate radiographically the effect of ultrasound therapy after creating " wedge fracture " in the left metacarpal bone in 12 clinically healthy adult donkeys aged between 4 to 6 years and weighing 150 to 300kg/BW. The animals were randomly divided in to two groups of 6 animals each. These groups were further divided into two subgroups of Ia, IIa of one month and Ib, IIb of two months duration with 3 animals in each subgroup for clinical observations. Ultrasound therapeutic regimen of 1 MHz and with the intensity of 1 W/cm<sup>2</sup> for 10 minutes for 10 days, was started a week after fracture creation in animals of group II, Group I acted as a control. The radiographs of 0, 15, 30, 45 and 60 post fracture days of both groups were evaluated for percentage of callus formation and radiographic density of fracture site. The percent of gap filled in 15 and 30 days in Ia was 27.6±0.7 and 59.4±3.62, whereas in IIa it was about 34.61±2.67 and 76.77±2.32 but in subgroup of Ib the percentage was 25.24±1.68 and 65.1±1.52 and in IIb 33.14±1.50 and 77.30±2.14. Whereas the percent for 45 and 60 days was 74.63±2.45 and 94.26±0.53 for Ib animals and in IIb subgroup was 92.55±0.86 and 100±0, respectively. In comparison there were significant changes (p<0.05) with linear regression which indicated the acceleration rate of callus formation in the experimental group. The density differences were observed on 30 days as it was 3 only in one animal of Ia and all animals of IIa. It was 3 in Ib and 2 in IIb on 45 days and 2 in Ib whereas 1 in IIb on 60 days. These density and percentage changes in group II indicated the effect of ultrasound therapy for well organised and compact callus formation.

**Key words :Radiography, Ultrasound, Metacarpal fracture**

---

\* Department of Clinical Sciences, Faculty of Veterinary Medicine, Shahid Chamran University, Ahvaz - Iran.

\*\* - Department of Clinical Sciences, Faculty of Veterinary Medicine, Tehran University, Tehran - Iran.