

# مطالعه آترزی فولیکولهای تخمدانی گوسفند ماکویی در مراحل مختلف دوره جنسی و در فصول مختلف سال

دکتر شاپور حسن‌زاده<sup>۱</sup> دکتر رجبعلی صدرخانلو<sup>۱</sup>

مجله دانشکده دامپزشکی دانشگاه تهران، دوره ۵۵، شماره ۴، ۸۶-۸۱ (۱۳۷۹)

گزارشاتی وجود دارد مبنی بر اینکه فولیکولهای مقدماتی فعال دستخوش یک روند خود تمایزی برای تبدیل به مراحل اولیه و ثانویه از رشد فولیکولی می‌شوند و هورمونهای هیپوفیزی تأثیری بر روی این فرآیند ندارند. بنابراین مکانیسمهای تنظیمی تمایز در مسیر تکامل پیش حفره‌ای (Preantral) تا اوایل مرحله فولیکول ثانویه تحت نفوذ یک مکانیسم درون تخمدانی می‌باشد. تا مرحله فولیکول ثانویه چهار لایه‌ای (مراحل اولیه فولیکول ثانویه) گیرنده‌ای برای FSH وجود ندارد، ولی از این به بعد گیرنده‌های مذکور در سطح سلولهای فولیکولی ظاهر می‌گردند. بنابراین موقعی که یک فولیکول در حال رشد به اوایل مرحله فولیکول ثالث می‌رسد، بقا و تکامل آن کاملاً به ترتیب وابسته به حضور FSH و LH می‌گردد (۲۳).

آترزی فولیکولی (Follicular atresia): با وجود اینکه فولیکولهای زیادی رشد و تکامل خود را در طی دوره‌های تولیدمثلی شروع می‌کنند، ولی در هر گونه حیوانی فقط تعداد خاصی از فولیکولها قادر به انجام عمل تخمک‌گذاری می‌باشند و باقیمانده آنها تحت روند آترزی دچار تحلیل و دژنراسیون می‌گردند (۹). سرنوشت آترزی برای فولیکولها از زمانی که فولیکولهای مقدماتی برای رشد انتخاب می‌شوند، شروع می‌گردد (۱۵، ۱۱، ۷).

تشخیص تفریقی فولیکولهای سالم و آترتیک در مطالعه بافتی بسیار مشکل است، زیرا همه فولیکولها از یک الگوی مشابه و یکسان در طی آترزی تبعیت نمی‌کنند (۱۰ و ۵)، بنابراین برای شناسایی بیشتر آترزی و مراحل مختلف آن بایستی تقسیم‌بندی مناسبی را در نظر گرفت. از آن جمله می‌توان به موارد زیر اشاره نمود. تقسیم‌بندی براساس نقطه شروع آترزی که براساس انواع فولیکولها آن را می‌توان به دو دسته زیر تقسیم‌بندی نمود:

۱. آترزی نوع A که در فولیکولهای پیش آنترومی (پیش حفره‌ای) اتفاق می‌افتد و در این نوع، آترزی از اووسیت شروع شده و به اطراف پیش می‌رود.  
۲. آترزی نوع B که در فولیکولهای حفره‌دار بوقوع می‌پیوندد و تغییرات آترزی از اطراف، یعنی سلولهای گرانولوزایی شروع شده و به قسمت‌های دیگر پیش می‌رود.  
**تغییرات مورفولوژیکی و ساختمانی (ساختمان ریزینی و فوق ریزینی) فولیکولهای آترتیک:** آترزی فولیکولی روندی است که کاملاً شناخته شده نیست (۱۶) و از طریق این روند بیش از ۹۹ درصد فولیکولهای تخمدانی دستخوش تحلیل و سیر قهقرایی می‌گردند (۱۹). باید یادآوری شود که مطالعات مورفولوژی آترزی عموماً بر روی مراحل انتهایی آن متمرکز شده است، زیرا مراحل اولیه به سختی قابل تشخیص می‌باشد. همچنین ثابت شده است که بیش از ۹۹ درصد فولیکولهای دو گراف در تخمدانهای میش دستخوش آترزی می‌شوند (۲۵ و ۱۹).

در مطالعات اولیه که با استفاده از میکروسکوپ نوری انجام شده برخی محققین اعلام نمودند که اولین تغییرات ایجادشده در آترزی در اووسیت بوقوع می‌پیوندد (۲۰ و ۶)، در حالی که از مطالعات دیگران نتیجه‌گیری شد که سلولهای گرانولوزا ابتدا دچار تغییرات بافتی می‌گردند (۲۲ و ۱).

## مواد و روش کار

برای مطالعه بافت‌شناسی فولیکولهای تخمدانی گوسفند و همچنین بررسی روند آترزی در آنها، از تعداد ۱۰۰ رأس میش نژاد ماکویی کشتار شده در کشتارگاه صنعتی ارومیه نمونه‌برداری انجام گرفت. در این پروژه تحقیقی

جهت مطالعه بافتی فولیکولهای تخمدانی گوسفند نژاد ماکویی از تعداد ۱۰۰ رأس میش ماکویی بالغ و سالم کشتار شده در کشتارگاه ارومیه در فصول مختلف سال و در هر فصل ۲۵ نمونه تخمدانی برای مطالعه بافتی نمونه‌برداری گردید. پس از انجام مراحل تهیه مقاطع بافتی، برشهای سریال رنگ‌آمیزی شده مورد مطالعه میکروسکوپی قرار گرفتند. مشاهده گردید که روند آترزی در تمامی انواع فولیکولهای تخمدانی وجود دارد و براساس نحوه شروع و ایجاد آترزی، آن را می‌توان به دو گروه فولیکولهای پیش حفره‌ای و فولیکولهای حفره‌دار تقسیم نمود که نحوه روند آترزی در دو گروه مذکور متفاوت بود، طوری که در فولیکولهای پیش حفره‌ای علایم شروع آترزی ابتدا متوجه اووسیت و سلولهای فولیکولی اطراف آن بود، در حالی که در فولیکولهای حفره‌دار علایم آترزی بیشتر از محیط فولیکول و بویژه سلولهای گرانولوزا و تکی را شامل می‌شدند. در حالت پیشرفته، توده کومولوسی نیز علایم فوق را نشان می‌داد. ضمناً علایم آترزی بسیار متنوع بوده و هر یک از فولیکولها یک یا چند مورد از علایم را نشان می‌دادند. در مطالعه حاضر مشخص شد که هیچ‌گونه اختلاف معنی‌داری بین میانگین فراوانی فولیکولهای آترتیک در مراحل مختلف رشد در هر فصل با فصل دیگر وجود ندارد، ولی در هر فصل اختلاف بسیار معنی‌داری ( $\alpha=0/01$ ) بین فراوانی انواع فولیکولهای آترتیک اولیه، ثانویه و ثالث وجود داشت. میانگین فراوانی فولیکولهای آترتیک اولیه و ثالث از نظر آماری با هم اختلاف معنی‌داری نداشتند، ولی میانگین فراوانی فولیکولهای آترتیک ثانویه با هر دوی آنها (ثالث و اولیه) دارای اختلاف معنی‌داری ( $\alpha=0/01$ ) بود.

واژه‌های کلیدی: گوسفند، فولیکولهای تخمدانی، آترزی.

در دوران جنینی سلولهای ژرمینال اولیه موجود در طنابهای قشری یا طنابهای جنسی به گونوسیت یا اووگونی مبدل گشته و لذا در نیمه دوم آبستنی اووگونیایی که به صورت فولیکولهای مقدماتی در نیامده‌اند و نیز تعداد زیادی از فولیکولهای مقدماتی دچار تحلیل می‌گردند، ولی با وجود این در موقع تولد فولیکولهای مقدماتی در سطح تخمدانها چشمگیر می‌باشند، به طوری که این تعداد در تخمدان بره گوسفند ۸۶۰۰۰ شمارش شده است. قابل ذکر اینکه چند هفته بعد از تولد بره، تمامی اووسیتها به صورت فولیکول مقدماتی در می‌آیند و فولیکول مقدماتی جدیدی پس از این در سطح تخمدان تشکیل نمی‌شود (۲۵، ۱۳، ۲). زمانی که اووسیت به وسیله یک لایه از سلولهای مکعبی شکل احاطه می‌شود، این چنین ساختمانی فولیکول اولیه (Primary follicle) نامیده می‌شود. تعدادی از فولیکولهای اولیه در قبل از تولد در اثر تحریک تخمدان فتوس توسط گنادوتروپینهای مادری شروع به رشد نسبی نموده و تحلیل می‌روند، ولی تعداد معدودی از فولیکولهای مقدماتی تا زمان بلوغ جنسی بدون رشد باقی می‌مانند. به طور کلی در قسمت قشری تخمدان دو گروه عمده فولیکولی وجود دارد، یکی فولیکولهای در حال رشد و دیگری فولیکولهای ساکن یا فولیکولهای مقدماتی که در حدود ۹۵-۹۰ درصد فولیکولهای تخمدانی را شامل می‌باشند. از نظر ساختمان بافتی، فولیکولهای در حال رشد به پنج گروه طبقه‌بندی می‌شوند، که عبارت‌اند از: فولیکولهای اولیه، فولیکولهای ثانویه، فولیکولهای ثالث، فولیکولهای رسیده یا فولیکولهای دو گراف و فولیکولهای آترتیک.

۱) گروه آموزشی علوم پایه دانشکده دامپزشکی دانشگاه ارومیه، ارومیه - ایران.





جدول ۱ - مقایسه میانگین فراوانی فولیکولهای آترتیک و همچنین مقایسه میانگین فراوانی فولیکولهای آترتیک در اندازه‌های مختلف در چهار فصل سال (AOV دو طرفه)

نوع فولیکول	بهار	تابستان	پاییز	زمستان	جمع
اولیه	۸/۲۲±۱/۹	۱۱±۲/۵۵	۷/۳۵±۱/۵۵	۴/۹۲±۱/۱۱	۳۱/۴۹±۷/۱۱
ثانویه	۴±۱/۳	۱/۲±۰/۵۱	۲/۳۵±۰/۵۷	۲/۵۷±۰/۶۷	۱۰/۱۲±۳/۰۵
ثالث	۸/۳۸±۰/۸	۶/۱±۱/۱۵	۸/۹۵±۰/۹۳	۹±۰/۸	۳۲/۴۳±۳/۶۷
جمع	۲۰/۶۱±۲/۳۲	۱۸/۳±۳/۳۶	۱۸/۶۵±۲/۳۲	۱۶/۴۹±۲/۱۲	۷۴/۰۴

Mean±SE

جدول ۲ - AOV برای مطالعات میانگین فراوانی فولیکولهای آترتیک و میانگین فراوانی فولیکولهای آترتیک در اندازه‌های مختلف در چهار فصل

منبع	درجه آزادی	مجموع مربعات	میانگین مربعات	F	$\alpha = 0/05$	$\alpha = 0/01$
فصول	۳	۲/۹۴	۰/۹۸	۰/۲۶	۴/۷۶	۹/۷۸
نوع فولیکول آترتیک	۲	۹۹/۵۱	۴۹/۷۵	۱۳/۷۰	۵/۱۴	۱۰/۹
نوع فولیکول × فصول	۶	۲۱/۷۸	۳/۶۳			

## AOV) Analysis of Variance

کومولوسی از دست داده بودند، که خود یکی از مشخصات بارز آترزی فولیکولی است، مشاهده گردید (تصاویر ۲، ۳ و ۴). در هستک اووسیت مربوط به فولیکولهای آترتیک واکوئل‌های ریزی مشاهده گردید. در پرده شفاف Zona pellucida (ZP) تغییرات تحلیلی مثل عدم یکنواختی، ترک خوردگی، سوراخ‌شدگی، نازک‌شدن، هیالینه‌شدن و مورق‌گشتن مشاهده شد (تصاویر ۲، ۴ و ۵).

تغییراتی که در سلولهای گرانولوزایی مشاهده شد، شامل کاهش تقسیم میتوزی، مرگ سلولهای یادشده، پیکنوزشدن، کاربولیز (Karyolysis)، سیتولیز (Cytolysis)، از هم‌گسیختگی، شناور بودن در مایع فولیکولی، مورد هجوم قرار گرفتن توسط بافت همبند و عروق خونی به علت آسیب‌دیدگی پرده بازال آنها بود (تصاویر ۲، ۳، ۴ و ۵).

تغییرات تحلیلی در توده کومولوسی شامل از بین رفتن یکنواختی و انسجام این سلولها، پیکنوز و مرگ آنها، قطع ارتباط از لایه گرانولوزا و همچنین گسیختگی بین توده کومولوسی و اووسیت بود (تصاویر ۲، ۳ و ۴).

در این مطالعه مشخص شد که هیچ‌گونه اختلاف معنی‌داری بین میانگین فراوانی فولیکولهای آترتیک در مراحل مختلف رشد در هر فصل با فصل دیگر وجود ندارد، ولی در تمام فصول اختلاف بسیار معنی‌داری ( $\alpha = 0/01$ ) در بین پراکندگی انواع فولیکولهای آترتیک اولیه، ثانویه و ثالث وجود دارد. میانگین فراوانی فولیکولهای آترتیک اولیه و ثالث از نظر آماری با هم اختلاف معنی‌داری نداشتند، ولی میانگین فراوانی فولیکولهای آترتیک ثانویه با هر دوی آنها (ثالث و اولیه) دارای اختلاف معنی‌دار ( $\alpha = 0/01$ ) بود (جدول ۱ و ۲).

## بحث

فولیکولهای تخمدانی در هر مرحله از رشد خود و در تمام طول سیکل استروس دچار آترزی می‌گردند (۱۲). نتایج تحقیق حاضر در تخمدان گوسفند

نمونه‌برداری در فصول مختلف سال انجام شد و در هر فصل دو بار و تا ۲۵ نمونه تخمدان برداشت شد. نمونه‌های تخمدانی به صورت تصادفی و بدون در نظر گرفتن مرحله سیکل جنسی برداشت می‌شدند و هدف از این کار مشخص نمودن فراوانی هر کدام از مراحل جنسی (فولیکولی و لوتال) در فصول سال بود. نمونه‌ها پس از مشخص شدن مرحله جنسی بلافاصله از هم تفکیک شده و در ظروف حاوی محلول ثبوتی فرمالین نمکی یا خنثی ۱۰ درصد قرار گرفته و به آزمایشگاه منتقل می‌شدند.

پس از ثبوت بافت و انجام مراحل پاساژ و قالب‌گیری به روش سریال یا ممتد برش داده شده و تحت رنگ‌آمیزی با روشهای هماتوکسیلین و ائوزین Hematoxylin-Eosin، آهن وایگرت Veigert's Iron Stain، پانتین Pontin، ورووف Verhoof Elastic Stain و پیکروپانسوا Picro pansuae قرار گرفته و سپس مطالعات میکروسکوپی روی آنها انجام گرفت.

نتایج حاصله با استفاده از آزمون "Student t"، آنالیز واریانس یکطرفه و دو طرفه و متعاقب آزمون LSD به محک آماری زده شدند (۲۹ و ۳، ۲، ۱).

## نتایج


روند آترزی در تمامی انواع فولیکولهای تخمدان وجود داشت و در فولیکولهای مقدماتی و اولیه (فولیکولهای پیش حفره‌ای) ابتدا از اووسیت و سلولهای فولیکولی اطراف آن دیده می‌شدند، ولی در فولیکولهای حفره‌دار آترزی غالباً از محیط فولیکول و بویژه سلولهای گرانولوزا دیده می‌شد (تصاویر ۳-۵).

در حالت پیشرفته، توده کومولوسی نیز علایم فوق را نشان می‌دادند. انواع تغییرات آترتیک، از جمله سیتولیز، هسته خارج از مرکز و سیتوپلاسم کف‌آلود، در اووسیت ملاحظه گردید (تصاویر ۶-۱).

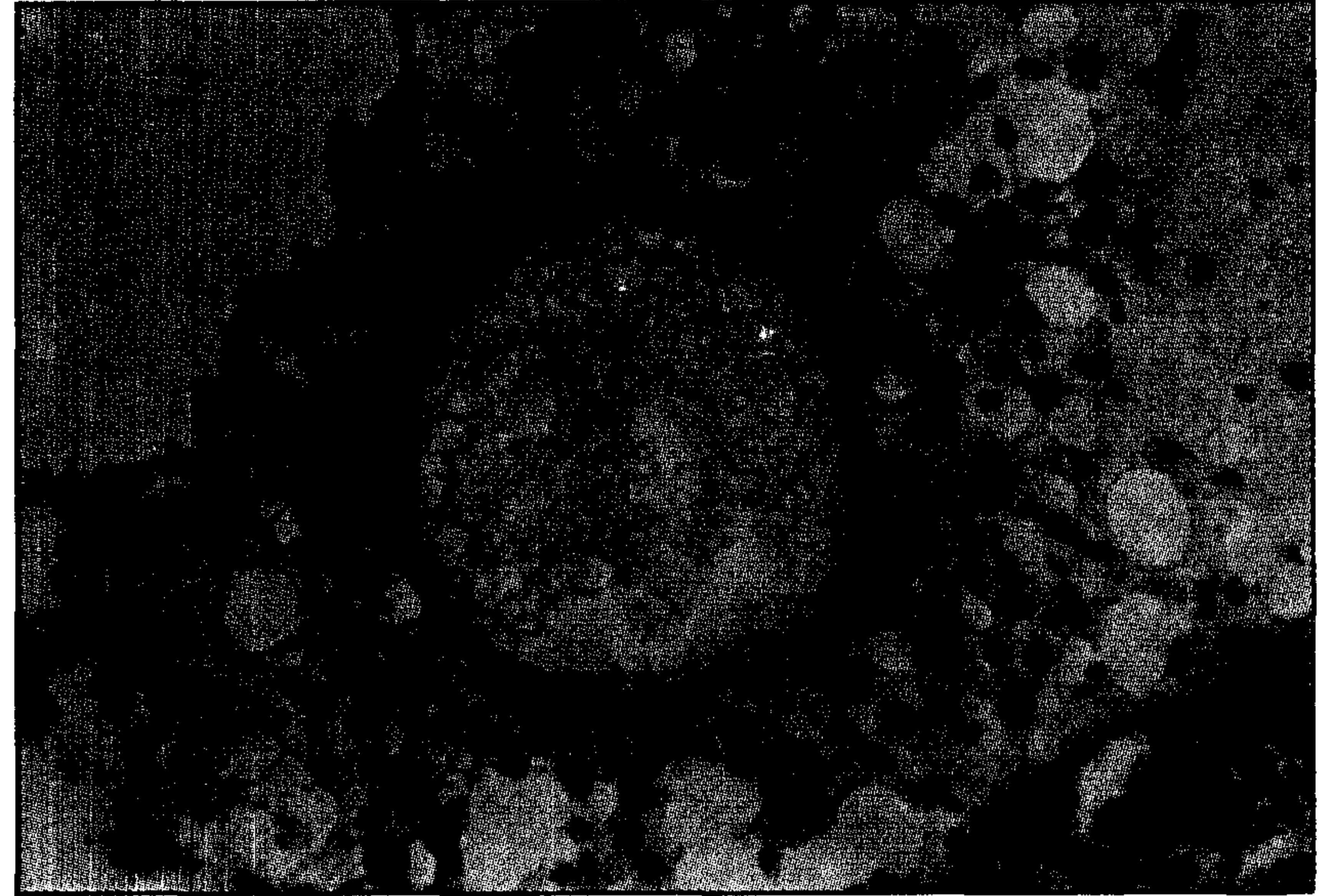
بعضاً اووسیت‌های شناور در مایع فولیکولی که ارتباط خود را از توده








**تصویر ۱** - بخش قشری تخمدان گوسفند ماکویی. در وسط تصویر یک فولیکول مقدماتی سالم با اووسیت واضح و سالم مشاهده می‌گردد. به بافت همبند سست ناحیه توجه کنید. رنگ آمیزی H&E، (درشت‌نمایی ۱۰۰×).



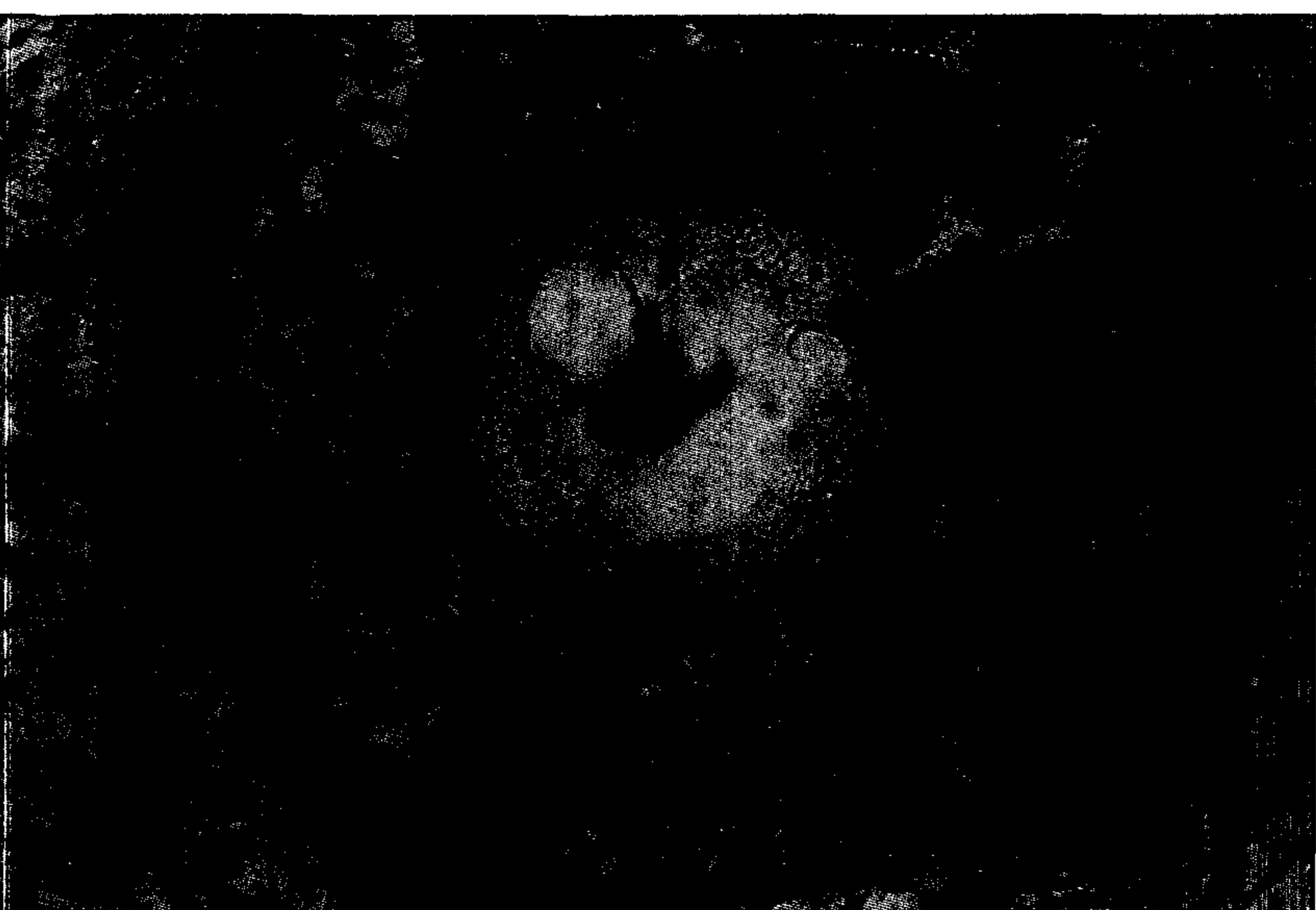
**تصویر ۲** - یک فولیکول در مرحله پیشرفته آترزی می‌باشد. به اووسیت، پرده شفاف (ZP) مربوط به آن توجه کنید. اکثر سلولهای کومولوسی اطراف اووسیت علایم شدید آترزی را نشان می‌دهند. رنگ آمیزی، ورفوف (درشت‌نمایی ۴۰۰×).




**تصویر ۳** - یک فولیکول ثانویه با چند لایه از سلولهای گرانولوزایی (در وسط تصویر) مشاهده می‌گردد. بعضی از سلولهای گرانولوزایی با هسته پیکنوزه مشاهده می‌شوند. اووپلاسم دچار تحلیل شده است. قسمت پایین فولیکول به علت عدم سلامتی پرده بازال، سلولهای گرانولوزا از لایه تکی جدا شده است. رنگ آمیزی، ورفوف (درشت‌نمایی ۲۵۰×).



**تصویر ۴** - فولیکول با چند لایه از سلولهای گرانولوزایی هسته اووسیت به یک گوشه منحرف شده است و در اطراف آن فضای پیرامون هسته‌ای مشاهده می‌گردد (یکی از علایم آترزی در اووسیت). رنگ آمیزی، ورفوف (درشت‌نمایی ۲۵۰×).



**تصویر ۵** - فولیکول ثانویه با چند لایه از سلولهای گرانولوزایی. علایم پیکنوزه شدن هسته سلولهای گرانولوزایی به فراوانی مشهود می‌باشد. هسته اووسیت تحلیل رفته و در اووپلاسم حفره‌های وسیعی ایجاد شده است. رنگ آمیزی H&E، (درشت‌نمایی ۴۰۰×).



**تصویر ۶** - قسمتی از یک فولیکول در حال آترزی، به علت تخریب پرده بازال، عروق خونی لایه گرانولوزایی را مورد تهاجم قرار داده‌اند (علامت ↑). رنگ آمیزی H&E، (درشت‌نمایی ۴۰۰×).







تصویر ۷ - فولیکول گراف سالم. به ساختمان اووسیت، پرده شفاف سالم و انسجام سلولهای گرانولوزایی توجه کنید. در مرز آنترال حبابهایی در کنار سلولهای گرانولوزایی مشاهده می‌شوند (↑). رنگ آمیزی H&E، (درشت‌نمایی ×۴۰).

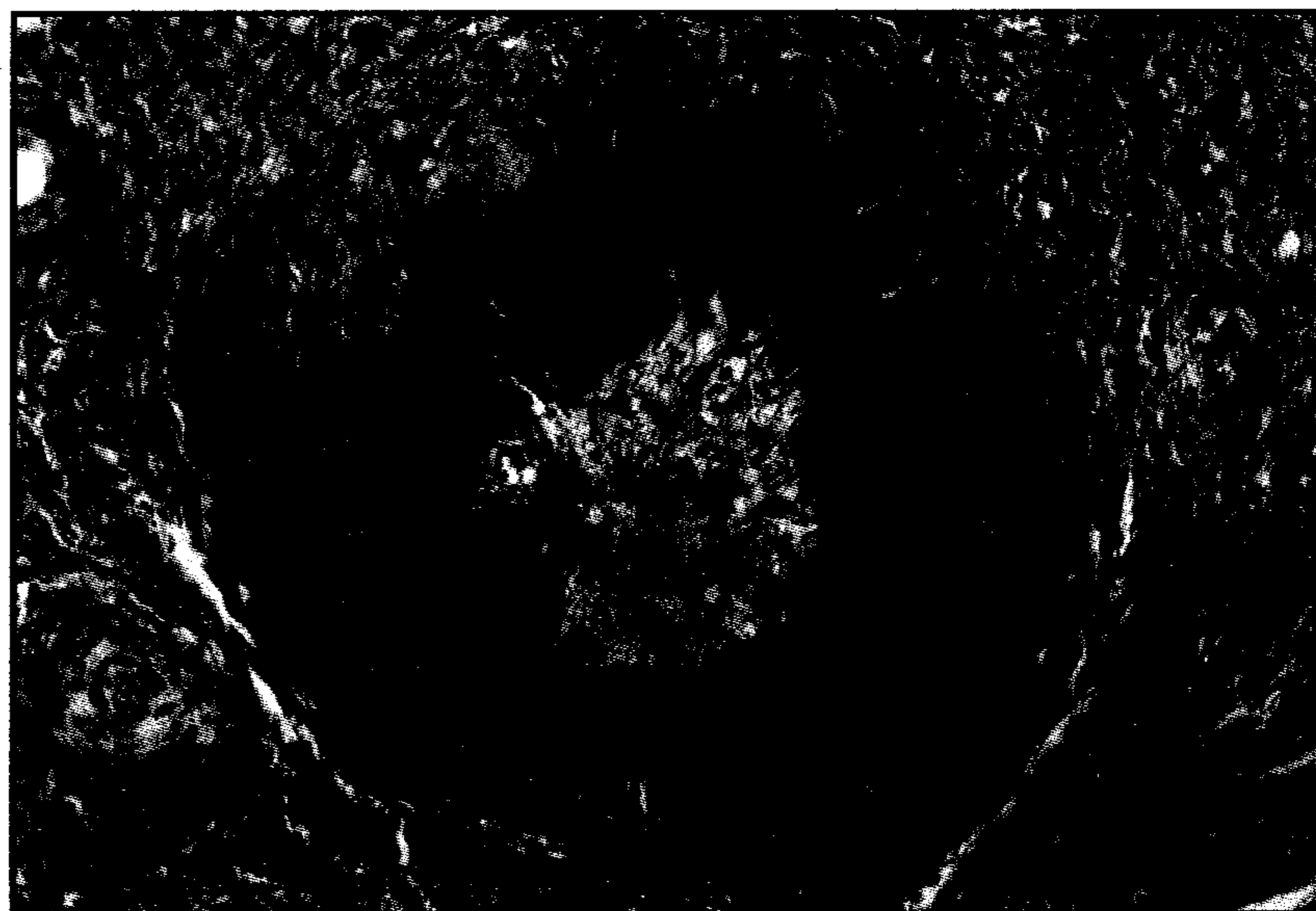
هسته، حفره‌دار شدن هستک اووسیت، شناور بودن اووسیت، به تنهایی و یا همراه با توده کومولوسی، تمامی موارد مذکور نشانگر کاتابیز (Catabiosis) و مرگ اووسیت می‌باشد و واکنش‌های وسیع مشاهده شده در اووسیت نشان‌دهنده تخریب توری آندوپلاسمی و حبابی شدن این سیستم است. در فولیکولهای آترتیک فضاهایی در اطراف هسته مشاهده شد که در گزارشات قبلی در مطالعه با میکروسکوپ الکترونی به صورت فضاهای اتساع یافته ذکر شده‌اند (۱۳).

بعضی از علایم آترزی در اووسیت شامل شروع تقسیم میتوزی و شبه کلیواژ و یا حتی قطعه‌قطعه شدن اووسیت می‌باشد. به دنبال آن سلولهای فاگوسیت‌کننده بر پرده شفاف نفوذ کرده و اووسیت را از بین می‌برند. معمولاً پرده شفاف آخرین ساختمان قابل تشخیص در فولیکولهای شدیداً آترتیک می‌باشد (۳۲).

مواردی از هجوم فاگوسیت‌کننده‌ها به اووسیت در مطالعه حاضر مشاهده شد. پرده شفاف، ماتریکس مخصوص خارج سلولی است که اکثراً از مولکولهای گلیکوپروتئین تشکیل یافته است. طبق آخرین اطلاعات این پرده فقط به وسیله اووسیت ترشح می‌گردد. این پرده باعث حفاظت اووسیت از صدمات مکانیکی می‌شود (۱۷).

همچنین در بعضی از تخمکها به عنوان سد انتخابی برای نفوذ اسپرم با اختصاص گونه‌ای عمل می‌نماید. آسیبها و یا تغییرات مشاهده شده در پرده شفاف در فولیکولهای آترتیک، چروکیدگی و در نهایت شکستگی آن می‌باشد (۳۱) که در پستانداران، وجود پرده شفاف چروکیده، به مدت طولانی در بعد از تحلیل و دژنراسانس اووسیت همچنین ائوزینوفیلی سیتوپلاسم اووسیت به عنوان یکی از علایم بارز آترزی شرح داده شده است (۳۰).

چنین تغییراتی در مطالعه تخمدان بز بالغ (۳۲) گزارش شده است. در بعضی از فولیکولهای آترتیک پرده شفاف چروکیده و تهی از اووسیت می‌باشد (۳۲). این چنین می‌توان اظهار نمود که هر گونه تغییر در ساختمان این پرده می‌تواند روی سلامتی اووسیت اثر بگذارد، ولی به نظر می‌رسد تغییرات تحلیلی در پرده شفاف، متعاقب تغییرات تحلیلی در اووسیت و سلولهای گرانولوزایی به وقوع می‌پیوندد. در مطالعات انجام شده در پروژه حاضر، در فولیکولهای با آترزی پیشرفته مشاهدات مربوط به پرده شفاف شامل عدم یکنواختی در ضخامت، ترک خوردگی در آن، حذف قسمتهایی از آن، سوراخ‌شدگی، نازک شدن



تصویر ۸ - در پایان تحلیل و آترزی کامل فولیکول، جای آن به وسیله بافت همبندی که در اثر فعالیت سلولها فیبروبلاستی تولید می‌شود، پر می‌گردد. رنگ آمیزی پیکروپونسوا، (درشت‌نمایی ×۴۰).

مؤید این گزارشات می‌باشد. در هر کدام از تخمدانهای میش بالغ ممکن است تا حدود ۸۶۰۰۰ فولیکول مقدماتی و ۱۰۰ تا ۴۰۰ فولیکول در حال رشد وجود داشته باشد. از تعداد فولیکولهای مذکور در هر سیکل ۱۰ تا ۴۰ عدد در سطح تخمدان قابل مشاهده می‌باشند (۲۸ و ۲۱).

با وجود اینکه فولیکولهای زیادی رشد و تکامل خود را در طی دوره‌های تولیدمثلی پستانداران شروع می‌کنند، ولی بسته به گونه حیوانی فقط تعداد خاصی از آنها قادر به انجام عمل تخمک‌گذاری می‌باشند و بقیه فولیکولها تحت روند آترزی تحلیل و دژنراسانس می‌گردند (۲۴).

سرنوشت آترزی برای فولیکولها از زمانی که فولیکولهای مقدماتی برای رشد انتخاب می‌گردند شروع می‌شود.

توانایی سلولهای گرانولوزایی گاو در تولید اینهیبین (Inhibin) و سنتز استرادیول ۱۷ بتا با افزایش اندازه فولیکول سالم افزایش می‌یابد، ولی این عمل در فولیکولهای آترتیک انجام نمی‌گیرد. بنابراین تولید اینهیبین تحت تأثیر اندازه و آترزی فولیکولی قرار می‌گیرد (۲۶).

اینهیبین و آکتیوین (Activin)، به طور موضعی مقدار فولیکولوژنز را تنظیم می‌کنند. محققین معتقدند که اینهیبین و آکتیوین به صورت پاراکراین در تنظیم رشد فولیکولی عمل می‌کنند. آکتیوین به عنوان یک سیگنال رشد فولیکولی و اینهیبین به عنوان یک سیگنال به وجود آورنده آترزی (Atretagenic) عمل می‌کنند (۳۳ و ۳۴). از طرف دیگر هورمون فولیستاتین (Follistatin) باعث تعدیل عمل سلولهای گرانولوزایی به نفع لوتنیزاسیون و یا آترزی می‌گردد.

اکثریت قریب به اتفاق فولیکولهای بزرگ به وسیله آترزی از بین می‌روند. آترزی فولیکولهای بزرگ در جاتی از لوتنیزاسیون را نشان می‌دهند. روند آترزی ممکن است ابتدا از هر کدام مجموعه سلولی (تکی یا گرانولوزایی) شروع بشود. سلولهای گرانولوزایی از رشد باز می‌ایستد و دچار نکروز می‌گردند و لایه تکی همچنین لایه سلولهای گرانولوزایی گاهی از چربی خالی می‌گردند. اووسیت ممکن است چروکیده شده و تغییر شکل داده و هسته ممکن است تغییرات نکروتیک نشان دهد. علاوه بر موارد ذکر شده که در اکثر مقالات قبلی گزارش گردیده‌اند، در مطالعه اخیر حالتی دیگری از آترزی بشرح زیر مشاهده شد. اووسیت با هسته خارج از مرکزی و با سیتوپلاسم غیر یکنواخت و در رنگ آمیزی H و E تجمع از ماده زرده‌ای و مواد ناهمگن و کف‌آلود و یا غیر یکنواختی در





## References

1. Adashi, E.Y., Resnik, C.E., Hernandez, E.R., May, J.V., Knetcht, M., Svoboda, M.E. and Vanwyk, J.J. Insulin like-growth factor-1 as an amplifier of follicle stimulating hormone action: studies on mechanism(s) and site(s) of action in cultured rat granulosa cells. *Endocrinology*, 122: 1583-1591, (1988).
2. Anderson, E. Intercellular junctions in the differentiating graafian follicle of the mouse. *Anat. Rec.* 169: 473, (1971).
3. Armitag, P. and Berry, G. Statistical methods in medical research, second edition. Blackwell Scientific Publication, Oxford, London, (1988).
4. Baekeland, E., Antoine, N., Lepoint, A. and Goessens, G. Nucleolar vacuoles observed in rat oocyte. *Bull-Assoc. Anat-Nancy*, 70(209): 5-8, (1986).
5. Balachandran, P.K., Moodbidri, S.B. and Nandedkar, T.D. Autoradiographic analysis of FSH binding during follicular atresia. *Exprmentia*, 39(7): 792-793, (1983).
6. Bassett, D.L. The changes in the vascular pattern of the ovary of albino rat during the estrous cycle. *Am. J. Anat.* 73-291, (1943).
7. Braker, W.L. A cytochemical study of lipids in sows ovaries during the oestrus cycle. *Endocrinology*, 48: 772-785, (1952).
8. Braw, R.H. and Tsafri, A. Effect of PMSG on follicular atresia in the immature rat ovary. *J. Reprod. Fertil.*, 59(2): 267-272, (1980).
9. Braw-Tal, R., Yossefi, S. and Bor, A. Expression of follistatin mRNA and Inhibin/action subunits mRNAs and proteins during follicular development in sheep. *J. Reprod. Fertil.* 23 (abst), (1994).
10. Burden, H.W. and Lawrence, I.E. Experimental studies on the acetylcholinesterase-positive nerves in the ovary of the rat. *Anat. Rec.* 190: 233, (1978).
11. Byskov, A.G. Cell kinetic studies of follicular atresia in the mouse ovary. *J. Reprod. fertil.* 37: 277-285, (1974).
12. Byskov, A.G. and Rasmussen, G. Ultrastructural studies of the developing follicle. In: *The development and maturation of the ovary and its function*, edited by H. Peters, Excerpta medica, Amsterdam, pp: 55-62, (1974).
13. Byskov, A.G. Atresia. In: *The ovarian follicular development and function*, edited by A.R. Midgley and W.A. Sadler, Raven press. New York, (1979).
14. Byskov, A.G. Gonadal Sex and Germ cell differentiation In: *Austin CR, Edwards, RG (eds). Mechanism of Sex differentiation in Animals and Man.* New York academic press, pp: 421-463, (1981).
15. Caprice, P.D., Carriere, B. and Groome, N.P. Changes in inhibin-S production, and follicular dimeric inhibin and

بیش از حد، در مواردی ضخیم‌شدگی بیش از حد، هیالینه‌شدن، مورق‌شدن، مژرس‌شدن و تاخوردگی بود.

در هستک هسته اووسیت‌های مربوط به فولیکول‌های آترتیک گوسفند مورد مطالعه در این تحقیق بعضاً واکنش‌های هستکی مشاهده شد. در این رابطه در تحقیقات قبلی در مطالعه با میکروسکوپ نوری چنین واکنش‌هایی را در هستک اووسیت‌های فولیکول‌های آترتیک موش رات مشاهده کرده‌اند. نشان داده شده است با رشد فولیکولی در اثر گنادوتروپین‌ها، تعداد این فضاها در هستک‌های اووسیتی افزایش پیدا می‌کنند. در مطالعه با میکروسکوپ الکترونی که متعاقب گزارشات قبلی انجام گرفت، مشخص شد دو نوع حفره در هستک اووسیت مربوط به فولیکول‌های آترتیک ظاهر می‌شوند. تاکنون شواهد محکم در مورد پیدایش چنین واکنش‌هایی در هستک اووسیت و ارتباط آن با روند آترزی فولیکولی گزارش نشده است (۴).

در سلول‌های گرانولوزایی تغییراتی از قبیل از هم‌گسیختگی، جداسدن از لایه گرانولوزایی و شناورشدن در مایع فولیکولی، مورد هجوم قرارگرفتن توسط بافت همبند (بعملت آسیب‌دیدن پرده بازال آنها) و در موارد آترزی شدید از بین‌رفتن حدود سیتوپلاسمی در آنها و یا تشکیل توده‌های سلولی مجزا از ساختمان یک دست فولیکول مشاهده شد.

براساس تحقیقات انجام‌شده در آترزی اولیه فولیکول‌های تخمدانی در گوسفند (۲۷) و مشاهدات ما در این تحقیق، واکنش‌های موجود در سلول‌های گرانولوزایی در مرز آنترال که دارای از هم‌گسیختگی شدید و حاوی هسته‌های پیکنوتیک فراوان هستند، نشان‌دهنده توری آندوپلاسمی متورم شده می‌باشد. سلول‌های فاگوسیت‌کننده که با پیشرفت آترزی افزایش می‌یابند در داخل غشای گرانولوزایی مشاهده می‌شوند.

در طول آترزی فولیکولی در گوسفند و خوک، کاهش قابل توجهی در عروق خونی تک داخلی موجود در زیر غشا گرانولوزایی به‌وجود می‌آید. در گوسفند کاهش در عروق تک همجوار با توده کومولوسی انجام نمی‌گیرد و به همین خاطر این سلول‌ها زنده باقی می‌مانند (۱۸). در تأیید این موضوع و با توجه به نتایج حاصل از مطالعه حاضر باید گفت در فولیکول‌های تخمدانی گوسفند توده کومولوسی آخرین سلول‌هایی هستند که در روند آترزی دچار تغییرات تحلیلی می‌گردند و بدین ترتیب این یافته‌ها با گزارشات قبلی همسویی دارند.

همان‌طور که قبلاً نیز اشاره شده است، پرده بازال سلول‌های گرانولوزا در درون غشا گرانولوزایی و حفره آنتروم فولیکولی یافت می‌شوند (۲۴). هجوم عروق خونی به لایه گرانولوزایی فولیکول‌های آترتیک متعاقب پاره‌شدن پرده بازال بوقوع می‌پیوندد (۳۱).

در پروژه حاضر وضعیت پرده بازال در فولیکول‌های آترتیک به‌طور مفصل مورد بررسی قرار گرفت و نتایج همسو با گزارشات قبلی می‌باشد.

نتیجه کلی اینکه آترزی در دو بعد فولیکول‌های پیش‌حفره‌ای و حفره‌دار خیلی بزرگ بیشتر از بقیه اجتماع فولیکولی بوده و ضمناً در فولیکول‌های پیش‌حفره‌ای آترزی از قسمت میانی شروع گردیده و به قسمت محیطی آن گسترش می‌یابد و حال آنکه در فولیکول‌های حفره‌دار بزرگ علایم آترزی از قسمت پیرامونی لایه سلولی گرانولوزا شروع شده و به طرف اووسیت سرایت می‌نماید. قابل ذکر اینکه علایم آترزی بسیار متنوع بوده، و ممکن است هر یک از فولیکول‌ها یک یا چند مورد از علایم آترزی را نشان دهند. از جمله آنها می‌توان به مواردی از قبیل ایست تقسیم میتوزی، پیکنوز هسته‌شدن سلول‌های گرانولوزا، شناورشدن سلول‌ها در مایع فولیکولی، چروکیدگی در ساختمان اووسیت و معلق‌شدن آن در مایع فولیکولی، شکستگی پرده بازال، هجوم عروق خونی و بافت همبند و ماکروفاژها در ساختار فولیکولی و ... نام برد.





- estradiol concentrations during growth and atresia of bovine follicles. *J. Reprod. Fertil.*, 81(abst), (1993).
16. Campbell, B.K., McNeilly, A.S., Mann, G.E. and Baird, D.T. The effect of stage of estrous cycle and follicular maturation on ovarian inhibin production in sheep. *Biol. Reprod.*, 44: 483-490, (1991).
  17. Carlos, Junqueira, Jose, Carneiro. Roberto, Kelley. Basic Histology. Sixth edition, Appleton and Lange. California, (1989).
  18. Cam, D.G., Osborn, J.C. and Rushton, D. Thecal vasculature and oocyte maturation during follicular atresia in the sheep and pig. *Reprod. Nutr. Dev.*, 23: 285-292, (1983).
  19. Dempsey, R. Maturation and cleavage figures in ovarian ova. *Anat. Record*, 75: 223-235, (1939).
  20. Dhanasekaran, N. and Moudgal, N.R. Studies on Follicular atresia, Role of gonadotrophins and gonadal steroids in regulating cathepsin-D activity of preovulatory follicles in the rat. *Endocrinol.* 63: 133-142, (1989).
  21. Drew, M., Noden and Alexander De Lahunta. The embryology of the domestic Animals. Geory Stamathis, London, (1985).
  22. Eshkol, A., Lunenfeld, B. and Peters, H. Ovarin development in infant mice, Dependent on gonadotropic hormones. In: gonadotropins and ovarian Development. E. and S. Livingstone, London, pp: 249, (1970).
  23. Fairclough, R.J., Moore, L.G., McGowan, L.T., Peterson, A.J., Smith, J.F., Trivit, H.R. and Watkins, W.B. Temporal relationship between plasma concentration of 13/14-dihydro-15-keto-prostaglandin F and Neurophysin I/II, around leutolysis in sheep, 20: 199-208, (1980).
  24. Farookhi, R. Atresia, an hypothesis. In: Dynamics of ovarian function, edited by N.B. Schwartz and M. Hunzkier Dunn, Raven press. New York, pp: 13-23, (1981).
  25. Franchi, L.L. and Mandl, A.M. The ultrastructure of oogonia and oocyte in foetal and neonatal rat. *Porc. R. Soc. (Biol)*, 157: 99-114, (1962).
  26. Henderson, K.M., Frachimont, P., Charlet-Renard, C., McNatty, K.P. Effect of follicular atresia on Inhibin production by bovine granulosa cells in vitro and inhibin concentrations in the follicular fluid. *J. Reprod-Fertil.*, 72(1): 1-8, (1984).
  27. Jock, K.F. Inhibin, Activin and follistatin as local regulators of folliculogenesis. *Biol. Reprod.*, 48: 15-23, (1993).
  28. Keith, L.M. The developing human. W.B. Saunders company. Fourth Edition, Philadelphia, (1988).
  29. Layman, O. An intruduction to statistical methods and data analysis. Duxbury Press. North Scitnate Massachusetts, (1977).
  30. Rune, G.M. Hydrolase cytochemistry during follicular atresia in mammals. *Acta-Histochem. Jena.*, 83: 71-80, (1988).
  31. Ryane, R.J. Follicular atresia, some speculation of biochemical markers and mechanism. In: Dynamics of Ovarian Function, Schwartz. N.B. and Hanziker Duman Raven Press. New York, pp: 1-10, (1981).
  32. Talukar, S.R., Bordoli, C.C. and Ahmed, S. Histological and Histochemical studies of Atretic follicles in ovaries of Assam Local Goat (*Capra Hircus*), in early post Natal life (0-90 days). *Indian Veterinary J.*, 68: 245-248, (1991).
  33. Woodruff, T.K., Lyon, R.J., Hansen, S.E., Rice, G.C. and Mather, J.P. Inhibin and activin locally regulate rat ovarian folliculogenesis. *Endocrinology*, 127: 3196-3205, (1990).
  34. Ying, S.Y. and Becker, A. Reciprocal relationship between the secretion of follicle stimulating hormone (FSH) and production of inhibin in rat. *J. Reprod. Fertil.*, 27: 281-282, (1991).

### Study of Ovarian Follicular Atresia in Makoyee ewes in different stages of estrous cycle and different seasons of a year

Hasanzadeh, S.<sup>1</sup>, Sadrkhanloo, R.<sup>1</sup>

<sup>1</sup>Department of Basic Sciences, Faculty of Veterinary Medicine, Urmia University, Uromia - Iran.

For the purpose of histological study of ovarian follicles of makoyee ewes, from 100 healthy adult ewes, which were sloughed in Uromia city abbatoir, ovaries collected in different seasons and in each season 25 specimens taken for study. After performing all processes of preparation for sectioning, serial sections were stained and microscopic investigation carried out. Follicular atresia was observed in all kinds of ovarian follicles and on the base of way of commencing of such process, it is divisible in to two categories, i.e. preantral and antral follicles and as such the way of atresia must be different in between them. We observed that in preantral follicles, atretic signs for the first starting from oocyte and its surrounding follicular cells, whereas in antral follicles, such signs were starting from periphery of follicles, specially granulosa and theca cells. We also observed that, in advanced stage of follicular atresia, cumulus cells showing atretic signs too. It is to be mentioned that, follicular atresia is a complex phenomenon and each category of the ovarian follicles may show one or more kinds of such signs. In this study we found that there is not significant differences between mean distribution of atretic follicles in different stages of growth in different seasons of a year, but in each season there were significant ( $\alpha=0.01$ ) difference between atretic primary, secondary, and tertiary follicles. Differences of mean distribution of atretic primary and tertiary follicles were not significant, but mean distribution of atretic secondary follicles were significant ( $\alpha=0.05$ ) with both of them, i.e. primary and secondary.

**Key words :** Sheep, Ovarian follicles, Atresia.

