

مطالعه شیوع و آسیب شناسی فاسیولیازیس در شترهای ایران

دکتر علی اسلامی^{۱*}، دکتر شاهرخ رنجبر بهادری^۲، دکتر علیرضا اسکندری^۳، دکتر رضا صداقت^۴

دریافت مقاله: ۱۷ آبان ماه ۱۳۸۱

پذیرش نهایی: ۲۳ فروردین ماه ۱۳۸۲

Study on the prevalence and pathology of Fasciola in camels (*Camelus dromedarius*) of Iran.

Eslami, A.,¹ Ranjbar-Bahadori, Sh.,² Eskandari, A.,³ Sedaghat, R.,⁴

¹Department of Parasitology, Faculty of Veterinary Medicine, University of Tehran, Tehran - Iran. ²Faculty of Veterinary Medicine, Azad Islamic University of Garmsar, Garmsar-Iran. ³Graduated from the Faculty of Veterinary Medicine, Azad Islamic University of Garmsar, Garmsar-Iran. ⁴Department of Pathology, Shahed Medical Faculty, Tehran - Iran.

Objective: Study on the Prevalence and Pathology of *Fasciola* in camel of Iran.

Project: Cross-Sectional study.

Animals: Four hundred and study camels slaughtered at industrial abattoir of Mashhad, north west of Iran.

Procedure: The liver of 490 native camels slaughtered at Mashhad industrial abattoir were examined for *Fasciola* between April 2000-2001. Age and sex of animals were recorded. Pieces as big as 5×5 mm were taken from infected livers and fixed in 10% formalin. After processing, sectioning and staining, pathological changes induced by parasite were studied in the section taken. Then the whole of any infected liver was sliced into 1-3 Cm. The pieces were firmly squized in warm water for removing any parasite from the bile ducts into water. The *Fasciola* were collected and fixed in 10% formalin. According to morphological features of stained worms and the dimension of 20 unstained adults *Fasciola* and 20 eggs the species of trematode was identified as *F. hepatica*.

Statistical analysis: Chi-square test.

Results: Our findings revealed that 5.3% of the examined livers harbored *Fasciola hepatica*. The average number of *Fasciola* was 10.5 although 75 and 92 *Fasciola* were collected from two camels. No significant relation was found between age, sex and infection to *Fasciola*. The main pathological changes induced by liver flukes were: necrosis, fibrosis, infiltration of inflammatory cells, cholangitis and arteriosclerosis.

Conclusion: This is the first report on the prevalence and pathology of *Fasciola* of camel in Iran. It was concluded that camel as new host for *Fasciola* can play a role on the dissemination of liver fluke infection to other herbivores as well as human beings. Although the mean number of worms per infected animals was low (10.5) but considering the pathogenicity and the pathology of *Fasciola* and low standard nutrition of local camels, even low infection can be harmful to the health of animal production. *J. Fac. Vet. Med. Univ. Tehran. 58, 2: 97-100, 2003.*

Key word: Fascioliasis, Prevalence, Pathology, Camel.

corresponding author email: aislami@chamran.ut.ac.ir

به این انگل، تاکنون فاسیولا در شترهای ایران گزارش نشده است.

هدف بررسی حاضر تعیین میزان شیوع و شدت آلودگی به فاسیولا در شتر و ضایعات آسیب شناسی این ترماتود کبیدی است.

مواد و روش کار

با توجه به شیوع ۱۰ درصدی فاسیولا در شتر در بررسیهای اولیه، برای آنکه نتایج حاصل از نظر آماری (با ضریب اطمینان ۹۵ درصد ضریب خطای ۵ درصد) معنا دار باشد باید ۱۳۷ نفر شتر مورد آزمایش قرار می گرفت ولی در بررسی حاضر که از اردیبهشت ماه ۱۳۸۰ به مدت یکسال در کشتارگاه

هدف: بررسی فاسیولیازیس شتر و ضایعات آسیب شناسی ناشی از آن. طرح: مطالعه مقطعی.

حیوانات: چهارصد و نود نفر شتر نحر شده در کشتارگاه صنعتی مشهد. روش: به مدت یکسال از اردیبهشت ۱۳۸۰، کبد چهارصد و نود نفر شتر نحر شده در کشتارگاه صنعتی مشهد ضمن بررسی متداول کشتارگاهی از نظر فاسیولا بررسی گردید. ابتدا سن و جنس حیوانات مورد آزمایش یادداشت می گردید و کبدهای آلوده، به قطعات ۱×۳ سانتیمتر تقسیم و در طشت حاوی آب ولرم کاملاً فشرده می شد تا انگلهای موجود در مجراهای صفراوی از آن خارج شود. فاسیولا های موجود جدا و شمارش شدند و برای تعیین گونه فاسیولا های جدا شده، ابعاد ۲۰ عدد فاسیولای بالغ و ۲۰ عدد تخم آن اندازه گیری شد. از کبدهای آلوده تکه ای به ابعاد ۱×۱ سانتیمتر با اسکالیل تیز نمونه برداری می شد تا پس از تهیه مقطعی لازم، ضایعات میکروسکوپی بررسی شود.

تجزیه و تحلیل آماری: تعیین رابطه بین آلودگی به فاسیولا با سن و جنس دامهای آزمایش شده با استفاده از آزمون مربع کای. نتایج: تحقیق حاضر نشان داد که ۵/۳ درصد از کبدهای آزمایش شده مبتلا به فاسیولا بودند و میانگین تعداد فاسیولا در کبدهای آلوده ۱۰/۵ عدد تعیین گردید اگر چه از دو نفر شتر تعداد ۷۵ عدد و ۹۲ عدد فاسیولا جدا شد. بر اساس مطالعه ساختمان داخلی و ابعاد کرمهای بالغ و تخم کرمها، گونه جدا شده از شتر فاسیولاهپاتیکا تشخیص داده شد. استفاده از آزمون مربع کای نشان داد که رابطه ای بین سن، جنس و آلودگی به فاسیولا وجود ندارد. ضایعات آسیب شناسی تولید شده توسط فاسیولا در کبدهای آلوده مانند سایر نشخوارکنندگان شامل نکروز، فیبروز، اتساع مجاری صفراوی، نفوذ سلولهای آماسی و آرتیبولو اسکلروزیس بود. وجود فاسیولا در شتر و ضایعات آسیب شناسی ناشی از آن در این حیوان برای اولین بار از ایران گزارش می شود بنابر این شتر یکی دیگر از میزبانهای اصلی فاسیولا در ایران بوده و می تواند در اشاعه این انگل در سایر حیوانات و انسان نقش داشته باشد.

نتیجه گیری: شتر علاوه بر سایر علفخواران و انسان یکی از میزبانهای نهایی فاسیولاهپاتیکا در ایران است که می تواند در اشاعه آلودگی به سایر میزبانها بویژه در بوم سازگانهایی که به طور مشترک با این حیوانات در تماس است، نقش داشته باشد. وجود انگل و ضایعات آسیب شناسی ناشی از آن می تواند سلامت دام را مختل کرده و بر تولید فرآورده هایش اثر منفی بگذارد بنابر این در برنامه کنترل فاسیولیازیس در ایران باید درمان شتر نیز مورد توجه قرار گیرد. مجله دانشکده دامپزشکی دانشگاه تهران، (۱۳۸۲)، دوره ۵۸، شماره ۲، ۹۷-۱۰۰.

واژه های کلیدی: فاسیولیازیس، شیوع، آسیب شناسی، شتر.

اگر چه جمعیت شتر ایران کم می باشد (۱۴۵ هزار نفر) و محل پرورش آنها محدود به نواحی خاصی از ایران است ولی به دلیل آن که در اکثر بوم سازگانهای ایران در تردد است و در حمل مسافر، بار و کارهای کشاورزی مورد استفاده قرار می گیرد و در مراتع مشترک با سایر علفخواران چرا می کند و یا در تردد است، در معرض ابتلا به انواع انگلهای علفخواران می باشد. در یک بررسی کشتارگاهی آلودگی شتر به اکثر نماتودها و سستودهای لوله گوارش نشخوارکنندگان نشان داده شده است (۱۴) ولی علی رغم آلودگی علفخواران و انسان به فاسیولا و گزارش آلودگی و شترهای کشورهای همسایه

(۱) گروه آموزشی انگل شناسی دانشکده دامپزشکی دانشگاه تهران، تهران - ایران.

(۲) دانشکده دامپزشکی دانشگاه آزاد اسلامی واحد گرمسار، گرمسار - ایران.

(۳) دانش آموزانه دانشکده دامپزشکی دانشگاه آزاد اسلامی واحد گرمسار، گرمسار - ایران.

(۴) گروه آموزشی آسیب شناسی دانشکده پزشکی دانشگاه شاهد، تهران - ایران.

* نویسنده مسئول aislami@chamran.ut.ac.ir



به لوبولهای کبد، فیروز و اسکارینگ نواحی وسیعی از کبد، انسداد ناقص و یا کامل مجرای صفرا، تغییرات دژنراتیو، نفوذ چربی در بافت کبد و آرتریولواسکلروز دیده شده است (تصاویر ۱ تا ۳).

بحث

فاسیولا یکی از ترماتودهای کبدی بسیار بیماریزاست که از گوسفند، بز، گاو، الاغ، گاو میش، گراز و انسان در ایران گزارش شده است (۱۱، ۵، ۳، ۱). تردد شتر در مراتع مشترک با سایر نشخوارکنندگان و تغذیه از این مراتع و وجود این انگل در کشورهای عربی و همسایه ایران مانند عراق (۶) مصر (۹) اردن (۷) هندوستان (۸)، تردد و مبادله شتر بین ایران و کشورهای همسایه زمینه ساز ابتلای شترهای ایران به فاسیولا می باشد که براساس نتایج این بررسی برای اولین بار وجود این انگل در شتر و ضایعات کبدی ناشی از آن گزارش می شود. در بازرسی کبد ۴۹۰ نفر شتر ذبح شده در کشتارگاه صنعتی مشهد، ۲۶ کبد (۵/۳ درصد) مبتلا به فاسیولا هیپاتیکا بودند. طبق گزارشهای منتشر شده درصد آلودگی شترها در عراق به فاسیولا مانند ایران ۵/۳ درصد (۶)، در اردن ۳ درصد (۷) و در مصر ۰/۱۴ درصد (۹) می باشد. در یک گزارش فاسیولا هیپاتیکه طور کلی جزء فهرست انگلهای نشخوارکنندگان افغانستان از جمله شتر گزارش شده است. بر اساس درصد آلودگی (۵/۳ درصد) و میانگین تعداد کرم در حیوانات آلوده (۱۰/۲۲ عدد)، آلودگی شترهای آزمایش شده به فاسیولا مختصر می باشد چون پیرامون تأثیر فاسیولا بر روی فرآورده های شتر اطلاعی وجود ندارد، نمی توان درباره اثر این میزان آلودگی حتی در ایجاد فرم تحت درمانگاهی اظهار نظر کرد ولی با توجه به ضایعات کبدی و جدا کردن ۹۲ و ۷۵ فاسیولا بالغ از دو نفر شتر، باید درمان شترهای آلوده مورد توجه قرار گیرد. در یک بررسی انجام گرفته توسط Higgin در سال ۱۹۸۳ نشان داده شد که فاسیولیاژیس شتر در کشورهای پرورش دهنده این حیوان حاد نبوده و در صورت چرای این حیوان در نواحی باتلاقی و مرطوب تولید می شود. فاسیولا موجود در شترهای آزمایش شده با توجه به شکل ظاهری ساختمان داخلی، ابعاد کرم بالغ و ابعاد تخم کرم و مقایسه این مشخصات با فاسیولا های جدا شده از سایر نشخوارکنندگان فاسیولا هیپاتیکا تشخیص داده شد البته گونه غالب فاسیولا ی سایر نشخوارکنندگان ایران نیز فاسیولا هیپاتیکا است (۴). طبق گزارشهای موجود، فاسیولا هیپاتیکا در شترهای اردن (۷) و مصر (۹) گزارش شده است اگر چه گونه غالب در مصر فاسیولا زیگاتیکا می باشد.

بررسی آماری نشان داد که رابطه معنا داری بین سن، جنس و آلودگی با فاسیولا وجود ندارد، اگر چه گزارش منتشر نشده ای درباره ایمنی زایی شتر در برابر آلودگی با فاسیولا وجود ندارد ولی طبق یافته های بررسی حاضر بر روی شتر مانند گوسفند ایمنی در برابر فاسیولیاژیس بوجود نمی آید زیرا از ۳۶ نفر شتر آلوده ۲۴ نفر آنها ۳-۶ ساله و بیشترین تعداد آلوده در این گروه سنی قرار داشتند.

ضایعات آسیب شناسی ناشی از فاسیولا در کبدهای آلوده شبیه ضایعات ایجاد شده توسط فاسیولای بالغ در سایر نشخوارکنندگان (۴) است ضایعات آسیب شناسی کبد شترهای آلوده به فاسیولا زیگاتیکا در مصر (۱۱) مشابه یافته های بررسی حاضر بوده و ضایعاتی از قبیل ضخیم شدن جدار مجاری صفرا، هیپرپلازی بافت پوششی مجاری، اتساع مجاری صفراوی، نفوذ سلولهای آماسی، افزایش بافت فیبروزی و نکروز پارانیشیم کبد و... گزارش گردیده است اگر چه در بررسی حاضر آرتریولواسکلروزیس دیده شد که تا کنون در

صنعتی مشهد انجام گرفت مجموعاً کبد ۴۹۰ نفر شتر از نظر آلودگی به فاسیولادر بازرسی جاری کشتارگاهی مورد آزمایش قرار گرفت. سن و جنس شترها یادداشت می گردید تا با استفاده از آزمون آماری مربع کای رابطه بین این دو متغیر و آلودگی به فاسیولا تعیین گردد. ابتدا کبدها در سطح شکمی چندین شکاف داده می شد و با فشار دست در دو طرف شکاف در صورتی که انگلی در مجرای صفرا بود از آن خارج می گردید. کبدهای آلوده به قطعانی به ابعاد ۱×۳ سانتیمتر تقسیم می شدند و در طشت حاوی آب ولرم آنقدر فشرده می شدند تا له شوند، قطعات بزرگ را خارج کرده و باقیمانده در طشت را درون الک ۱۰۰ چشمه در اینچ که زیر آن الک ۳۰۰ چشمه در اینچ قرار داشت صاف می گردید از اولین الک فاسیولاها و از محتویات الک ۳۰۰ پس از سستشوی محتویات آن در یورین گلاس، تخم فاسیولا جدا می گردید. بر اساس ساختمان فاسیولا های بالغ پس از رنگ آمیزی با استوکارمن و اندازه گیری ابعاد ۲۰ کرم بالغ و ۲۰ تخم کرم، گونه آن تعیین گردید. قبل از قطعه قطعه کردن کبدهای آلوده از نواحی آلوده تکه هایی به ابعاد ۵ میلیمتر با اسکالپل تیز بریده می شد و در فرمالین ۱۰ درصد حفظ می گردید و پس از ۲۴ ساعت فرمالین تعویض می گردید، تا پس از پروس سینگ (آب گیری در الک، شفاف سازی در گزین و آغستگی با پارافین) و قرار دادن در قالبهای پارافینی مقاطعی به ضخامت ۵ میکرون از آن گرفته شود و پس از رنگ آمیزی مقاطع با همتاکسیلین-انوزین و مونته کردن روی لام ضایعات آسیب شناسی ناشی از انگل مطالعه شود.

نتایج

ضمن بررسی متداول در کشتارگاه صنعتی مشهد کبد ۴۹۰ نفر شتر از نظر آلودگی به فاسیولا آزمایش شد نتایج حاصل در جدول ۱ خلاصه شده است. اطلاعات جدول ۱ حاکی از مختصر بودن درصد آلودگی و میانگین تعداد کرم در حیوانات آلوده می باشد اگر چه در دو مورد، ۷۵ و ۹۲ عدد کرم از کبدهای آزمایش شده جدا گردید.

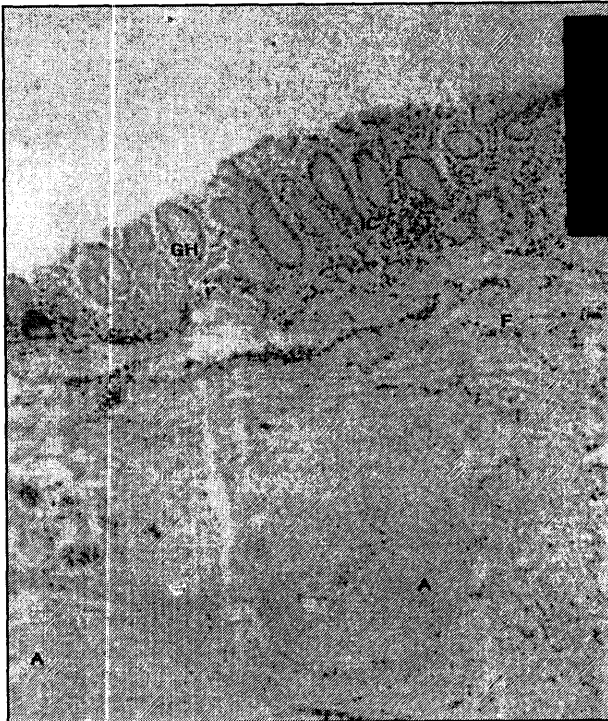
سن شترهای آزمایش شده بین ۷-۱ سال بود و کمترین توزیع فراوانی (۴ نفر) در یک سالگی و حداکثر آن (۵۸/۴ درصد) در گروه سنی ۴ و ۵ سالگی وجود داشت. آزمون مربع کای نشان داد که رابطه ای معنا دار بین سن و آلودگی وجود ندارد و ضمناً از ۴۹۰ شتر آزمایش شده، ۲۱۹ نفر نر و ۲۷۱ نفر ماده بودند. بررسی آماری نشان داد که بین جنس و آلودگی نیز رابطه معنا داری وجود ندارد. میانگین طول و عرض ۲۰ کرم بالغ فاسیولای جدا شده از شتر به ترتیب $2/79 \pm 22/32$ و $1/4 \pm 14/2$ میلیمتر و میانگین طول و عرض ۲۰ عدد تخم تازه آن به ترتیب $10/78 \pm 161$ و $10/09 \pm 89/62$ میکرون بود.

در بررسی مقاطع میکروسکوپی تهیه شده در کبدهای آلوده به فاسیولا، نکروز، پرخونی و خونریزی پارانیشیم، نفوذ سلولهای آماسی بویژه تک هسته ایها، التهاب مزمن مجاری صفرا و التهاب توام این مجراها و پارانیشیم کبد، آروزیون و نکروز اپی تلیوم مجرای صفرا، وجود سلولهای تک هسته ای در بافت پوششی هیپر پلاستیک مجرای صفرا، هیپرپلازی پاپیلر اپی تلیوم مجرای صفرا، هیپر پلازی غدد موکوسی، فیروز و ضخیم شدن بافت اطراف مجاری صفراوی، اتساع مجاری صفرا، گسترش اسکارینگ از اطراف مجاری صفرا

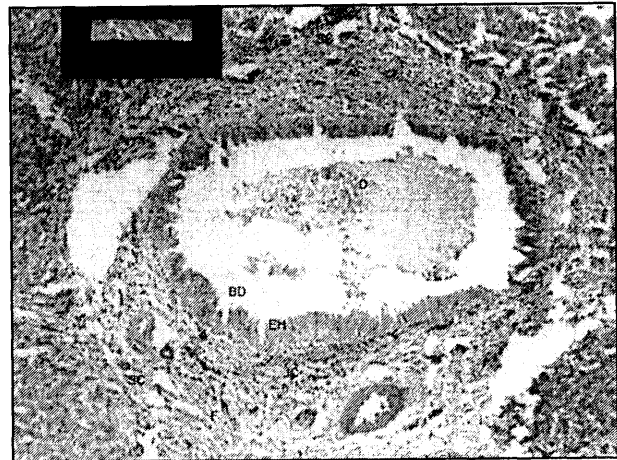
جدول ۱- توزیع فراوانی فاسیولا در ۴۹۰ نفر شتر مطالعه شده

وضع کبدهای آزمایش شده	فراوانی	آلودگی %	میانگین تعداد کرم	طیف تعداد فاسیولا
آلوده	۲۶	۵/۳	۱۰/۲۲	۱-۹۲
سالم	۴۶۴	۹۴/۷	—	—

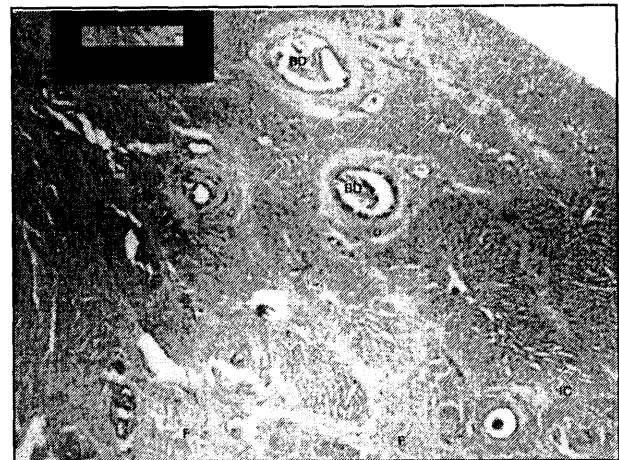



تصویر ۲- قسمتی از دیواره مجرای صفراوی با درشت نمایی زیاد دیده می شود (B.D). به هیپرپلازی غدد (GH)، نفوذ سلولهای آماسی در لایه لای غدد و بافت پوششی مجرای صفراوی (I.C) و همچنین به فیبروز بسیار وسیع اطراف مجرای صفراوی (F)؛ ضخیم شدن دیواره آتریولها (آرتریولواسکروز) (A) توجه شود.



تصویر ۱- یک مجرای صفراوی در وسط در فضای پورت دیده می شود (D.B). به فیبروز وسیع در اطراف مجرا توجه کنید (F)، هیپرپلازی بافت پوششی (E.H)، انسداد ناقص مجرا (O)، و اتساع مجرای صفراوی توجه کنید (B.D)، نفوذ سلولهای آماسی در اطراف مجرای صفراوی مشاهده می شود (I.C)، گسترش اسکارینگ از اطراف مجرای صفراوی به لوبولهای کبدی و اسکارینگ نواحی وسیعی از کبد (S.C) مشاهده می شود.



تصویر ۳- تکروز پارانشیم کبدی و فیبروز وسیع در پارانشیم کبدی (F)، نفوذ سلولهای آماسی تک هسته ای (I.C) (کولانژیوپاتی) اتساع مجرای صفراوی قابل مشاهده است (B.D).

گزارشهای مشابه در نشخوارکنندگان و شتر اشاره ای به وجود آن نشده است. این ضایعه با توجه به تشکیل فراوان بافت همبند، فیبروز گسترده و هیپر تانسین ناشی از آن قابل توجه است و عارضه ثانویه این ضایعات می باشد. با توجه به نقش کبد در تنظیم فعالیت های خونی، متابولیکی و ترشحی - دفعی وجود فاسیولا حتی به تعداد کم در صورتی که با ضایعات آسیب شناسی همراه باشد سلامت دام را مختل کرده و بر میزان تولید فرآورده هایش تأثیر می گذارد علاوه بر آن چون فاسیولا علاوه بر شتر از نشخوارکنندگان، تک سمیها، گراز و انسان هم در ایران گزارش شده است نقش شتر در اشاعه آلودگی در اکوسیستم های مختلف بویژه محل تردد شتر باید مورد توجه قرار گیرد و در هر برنامه کنترل و پیشگیری فاسیولیازیس نشخوارکنندگان، درمان شتر هم انجام گیرد.

References

- اسلامی، ع.، نیری راد، م.، صالحی، م.ر. و فیضی، ع. (۱۳۵۵): بررسی ترماتودهای کبدی نشخوارکنندگان در کشتارگاه تهران. نامه دانشکده دامپزشکی، ۳۲، صفحه: ۳۰-۲۱.
- اسلامی، ع. و نادعلیان، م. ق. (۱۳۶۶): گزارشی درباره آلودگی تک سمیها به کرمهای پهن در ایران. مجله دانشکده دامپزشکی ۴۲، صفحه: ۳۸-۳۳.
- اسلامی، ع. و زمانی هرگلانی، ی. (۱۳۶۸): بررسی کشتارگاهی آلودگیهای کرمی گاو میش در ایران. مجله دانشکده دامپزشکی ۲، صفحه: ۳۴-۲۵.
- اسلامی، ع. (۱۳۷۷): کرم شناسی دامپزشکی جلد اول ترماتودها. انتشارات دانشگاه تهران ۵۰.
- یادگاری، د.، فرقان پرست، ک. و آسمار، م. (۱۳۶۹): گزارش اپی دمی فاسیولیازیس در استان گیلان. خلاصه مقالات اولین کنگره سراسری بیماریهای انگلی در ایران ۲۲-۲۰ آذر ۱۳۶۹ دانشگاه علوم پزشکی گیلان.
- Al - Khalidi, N.W., Hassan, M.A. and Al - Taae, A.F. (1990): Faecal Incidence of Fasciola sp. And Eurytrema pancreaticum egg in camel (*Camelus dromedarius*) in Iraq. J. Vet. Parasitol. 4, 1: 75-79 .
- Al - Qudeh, K.M., Sharif, I.A. Al- Rawashdeh, o.f. and Al-Ani, F.K. (1999): Efficacy of closantel plus albendazole liquid suspension against natural infection of gastrointestinal parasites of camels . Vet Parasitol. 2: 173-178.
- Bhalevao, G.D: (1935): Helminth parasites of domesticated animals in India monograph 6, The Imperial Council of Agriculture (Research) Management publication, Delhi.



9. Eid-Raa, EL., Mahdy, M.M., Hamouda, M.A. and Darwish, F.M.M. (1998): Some studies on parasitic liver infestation of camels in Egypt, Assiut Vet . Med, 38: 76, 121-137.
10. Eslami. A. and Farsad - Hamdi, S. (1999): Helminth parasites of wild boar, *Sus scrofa* , in Iran. J. wild. Dis. 28, 2: 318-319.
11. Fahmy, M.F.M.and AL-Allar,S.R. (1990): Palthological study on fascioliasis in camel and solipeds. Egyptian J.Comp. Path. Cli -Path. 3, 2: 285-291.
12. Higgin,S. A.J. (1983): Observation on the diseases of the Arabian Camel(*Camelus dromedarius*) and their control. Vet. Bull. PP:1090-1100.
13. Mirzayans, A. and Halim, R. (1980): Parasitic infections of *Camelus dromedarius* from Iran. Bull. Soc. Path. Exo, 4: 442-445.

