

# مطالعه آترزی فولیکول های تخمدانی در گاو میش

دکتر محسن عباسی<sup>۱\*</sup> دکتر رجبعلی صدرخانلو<sup>۲</sup>

دریافت مقاله: ۱۹ آذر ماه ۱۳۸۱

پذیرش نهایی: ۳ خرداد ماه ۱۳۸۲

## Study of the ovarian follicular atresia in buffalo

Abbasi, M.,<sup>1</sup> Sadrkhanloo, R. A.<sup>2</sup>

<sup>1</sup>Department of Veterinary Medicine, Faculty of Agriculture, University of Lorestan, Lorestan-Iran. <sup>2</sup>Department of Basic Sciences, Faculty of Veterinary Medicine, University of Urmia, Urmia-Iran.

**Objective:** Evaluation of histological signs of follicular atresia in Buffalo.

**Samples:** Mature buffalo ovaries.

**Procedure:** Buffalo ovaries were collected and fixed to process for tissue sectioning. Histological observation using PAS, Oil Red O and H&E techniques.

**Results:** The majority of Buffalo ovarian follicles undergo atresia. Histological signs of follicular atresia that were observed including: shrinkage of follicle with oocyte, dispersion of granulosa cell layer, dispersed cumulus cells, denudation of oocyte and flotation of oocyte in follicular antrum, polarization of vitelin granules in oocyte, separation of granulosa layer from thecal layer, dispersion of pinocytic granulosa cells in antrum, formation of squamous cell layer of granulosa next to the antrum and collapse of antral follicle. *J. Fac. Vet. Med. Univ. Tehran. 58, 2: 149-153, 2003.*

**Key words:** Follicle, Atresia, Buffalo, Apoptosis.

corresponding author email: Abasi.m@lu.ac.ir

دژنه شدن فولیکول ها که تحت عناوین آترزی، مرگ سلولی برنامه ریزی شده و آپوپتوزیس نامیده می شود در هر مرحله ای از تکامل فولیکول می تواند ایجاد شود (۱۰).

امروزه مشخص شده است که آترزی فولیکول های تخمدانی تحت مکانیسمی مولکولی به نام آپوپتوزیس صورت می گیرد (۴). به طور کلی در تخمدان پستانداران، بخش اعظم فولیکول ها (۹۹/۹ - ۷۵ درصد) منحل آترزی می شوند. آترزی فرآیندی بسیار منظم در تخمدان مهره داران بوده و از طریق این نوع مرگ سلولی، سلولهای زایگر و سوماتیک به طور انتخابی از تخمدان حذف می شوند (۱۴).

## مواد و روش کار

تخمدانهای پنج گاو میش بالغ (ده عدد تخمدان) از کشتارگاه ارومیه در فصل زمستان جمع آوری شده و در درون ظرف حاوی سرم فیزیولوژی قرار گرفته و در آزمایشگاه پس از جداسازی بافتهای اضافی پیرامون تخمدان، جهت فیکس شدن در داخل ظرف حاوی فرمالین ۱۰ درصد بافر خنثی قرار گرفتند. جهت تثبیت شدن کامل، نمونه ها در داخل محلول ثبوتی بوئن قرار داده شدند و پس از تثبیت شدن، عمل تهیه مقاطع میکروسکوپی شامل پاساژ بافتها، آغشتگی با پارافین، قالبگیری، برش و رنگ آمیزیهای لازم صورت گرفت. رنگ آمیزی هماتوکسیلین و انوزین یکی از رنگ آمیزیهای رایج بوده و در این رنگ آمیزی هسته سلولها آبی رنگ و سیتوپلاسم سلولها و رشته های همبندی به درجات متفاوتی رنگ صورتی به خود می گیرند. این

هدف: ارزیابی علایم بافت شناسی آترزی فولیکول های تخمدانی در گاو میش نمونه ها: تخمدان گاو میشهای بالغ.

روش: تخمدانهای گاو میش در محلول تثبیت کننده فرمالین تثبیت شده و سپس مقاطع بافتی تهیه شدند. مشاهدات بافت شناسی با استفاده از تکنیکهای پاس، اویل رد او و هماتوکسیلین انوزین انجام شد.

نتایج: مشاهدات بافت شناسی نشان داد که اغلب فولیکول های تخمدانی گاو میش متحمل آترزی می شوند. علایم بافت شناسی آترزی فولیکولی که مشاهده شدند عبارتند از: چین و چروک خوردن فولیکول با اووسیت، پراکندگی لایه سلولهای گرانولوزا، پخش شدن سلولهای کومولوسی، لخت شدن اووسیت و شناور شدن آن در آنتروم فولیکول، قطعی شدن گرانول های ویتلین در اووسیت، جدا شدن لایه گرانولوزا از لایه تک، پراکنده شدن سلولهای گرانولوزای بیکنوزه شده در آنتروم، تشکیل لایه ای از سلولهای سنگفرشی گرانولوزایی نزدیک آنتروم، کلاپس فولیکول های آنترال. مجله دانشکده دامپزشکی دانشگاه تهران، (۱۳۸۲)، دوره ۵۸، شماره ۲، ۱۴۹-۱۵۳.

واژه های کلیدی: فولیکول، آترزی، گاو میش، آپوپتوزیس.

تأمین مواد غذایی و بالاخص پروتئین دامی از مشکلات عمده بسیاری از جوامع انسانی است. برای فایده آمدن بر چنین مشکلی، استفاده بهینه از دامها بهترین راه کار می باشد. با توجه به پراکندگی جمعیت گاو میش در مناطق مختلف ایران و نقشی که در تأمین بخشی از فرآورده های دامی ایفا می کند لازم است شناخت بیشتری نسبت به تمامی ابعاد ساختاری و فیزیولوژیکی این دام کسب گردد. مطالعه دستگاه تولید مثل دامها یکی از مهمترین و اولین گامها در استفاده بهینه از دامها بوده و از اهمیت ویژه ای برخوردار است. بررسی هیستومورفومتري فولیکول های تخمدانی گاو میش قبلاً انجام شده (۲) و بررسی حاضر که به مطالعه آترزی فولیکول های تخمدانی در این دام پرداخته است در راستای شناخت بیشتر دستگاه تولید مثل این دام می باشد.

در این بررسی به تغییرات بافتی که در حین آترزی فولیکول های تخمدانی گاو میش رخ می دهد و با میکروسکوپ نوری قابل مشاهده می باشد پرداخته شده است تا تفاوت بین فولیکول های سالم و فولیکول های آترتیک تا حدی مشخص گردد.

در پستانداران، تعداد زیادی اووگونیا در حین تکامل جنین از طریق تقسیم میتوز در جنس ماده شکل می گیرد. در اکثر پستانداران در زمان تولد، تکثیر اووگونیا متوقف شده و تکامل اووسیت در مرحله دیپلوتن از اولین تقسیم میوز متوقف می گردد (۴). در این مرحله اووسیت توسط لایه ای از سلولهای شبه گرانولوزایی احاطه شده و تشکیل فولیکول های مقدماتی را می دهد که هر یک از این فولیکول ها در حال استراحت باقیمانده تا سیگنالی برای فعال شدن دریافت کند. با رسیدن حیوان به سن تولیدمثل، تعدادی از این فولیکول ها در هر سیکل جنسی فعال شده و به رشد خود ادامه می دهد و در نهایت تعداد معدودی فولیکول انتخاب شده و تخمگذاری می کنند. بنابراین تعداد زیادی از فولیکول ها دژنه شده و می میرند (۸).

(۱) گروه آموزشی دامپزشکی دانشکده کشاورزی دانشگاه لرستان، لرستان - ایران.

(۲) گروه آموزشی علوم پایه دانشکده دامپزشکی دانشگاه ارومیه، ارومیه - ایران.

\* نویسنده مسؤول Abasi.m@lu.ac.ir



فولیکول رخ می دهد. در فولیکول های آنترال سالم، لایه گرانولوزا و سایر قسمتهای فولیکول به جز اووسیت نسبت به رنگ آمیزی Oil Red O واکنش منفی نشان می دهند درحالی که در فولیکول آنترال آترتیک تغییرات دژنراتیو در سلولهای گرانولوزا به خوبی مشخص بوده و وجود قطرات چربی در داخل سیتوپلاسم سلولهای گرانولوزا و لایه تک و توده کومولوسی با استفاده از رنگ آمیزی Oil Red O دیده می شود (تصاویر ۲ و ۵). گرانول های ویتلین در اووسیت به صورت گرانولهای قرمز رنگ مشاهده می شود که در یک قطب اووسیت تجمع یافته و حالت همگون خود را از دست داده است (تصاویر ۱ و ۲). تغییرات نکروتیک در سلولهای گرانولوزای حاشیه آنتروم به صورت پیکنوز شدن آنها نمایان بوده و بر وسعت آنها افزوده می شود. سست شدن ارتباط بین سلولهای گرانولوزا و همین طور از دست دادن ارتباط بین لایه گرانولوزا و لایه تک نیز به وضوح دیده می شود (تصویر ۴). با نکروزه شدن سلولهای گرانولوزا و سست شدن ارتباط آنها با یکدیگر، سلولها به داخل آنتروم ریخته شده و در رنگ آمیزی با Oil Red O واکنش مثبت خود را با حضور گرانول های چربی که به صورت ذراتی با رنگ قرمز نمایان می کنند، نشان می دهند (تصاویر ۲ و ۵). از دیگر علایم آترزی مشاهده شده، سست شدن و پراکنده شدن سلولهای توده کومولوسی از اطراف اووسیت می باشد که باعث شناور شدن اووسیت فاقد توده کومولوسی در داخل آنتروم می شود (تصویر ۳).

تبدیل شدن سلولهای گرانولوزای مفروش کننده آنتروم به لایه ای از سلولهای سنگفرشی از علایم برجسته فولیکول های آترتیک در گاو میش است که در تصویر ۶ مشاهده می شود. هجوم رشته های همبندی به داخل فولیکول آترتیک که با رنگ آمیزی PAS واکنش مثبت نشان می دهند وجود دارد (تصویر ۷).

ضخیم شدن لایه زوناپلوسیدا و یکنواخت نبودن تشکیل این لایه همراه با فقدان توده کومولوسی نیز در فولیکول های آترتیک دیده می شود.

### بحث

عمل اصلی غدد تناسلی جنس ماده، تمایز و آزادسازی اووسیت بالغ جهت لقاح و تکثیر گونه های متفاوت حیوانی است. علاوه بر این تخمدان تولید کننده استروئیدها بوده که باعث تکامل صفات ثانویه جنسی ماده شده و حمایت کننده آبستنی است (۱۱). پستانداران ماده با تعداد محدودی اووسیت های تخمدانی که درون فولیکول های تخمدانی جای گرفته اند متولد می شوند که از بدو تشکیل و پس از تولد در دوره زندگی موجود زنده در حال تحلیل بوده که این فرایند تحت عنوان آترزی فولیکول های تخمدانی شناخته می شود (۴). حدود ۹۹/۹-۷۵ درصد کل فولیکول ها در گونه های متفاوت پستانداران تحت تأثیر آترزی قرار می گیرند. بررسیهای انجام شده نشان می دهد که دژنراسیون آترتیک فولیکول های تخمدانی یک روند آپوپتوزی است که با قطعه قطعه شدن DNA مشخص می شود (۱۲).

تعداد فولیکول های مقدماتی در گونه های متفاوت حیوانی و با توجه به سن آنها دارای اختلافات فراوانی است. به عنوان مثال تعداد این فولیکول ها در هر تخمدان موش ۲۵۰۰ عدد، در هر دو تخمدان گاو ۱۰۵۰۰۰ و در خوک ۲۱۰۰۰۰ عدد گزارش شده است (۱). تعداد فولیکول های مقدماتی در هر تخمدان گاو میش نژاد سورتی ۱۲۰۰۰ و در نژاد نیلی راوی ۱۹۰۰۰ عدد گزارش شده است. تعداد فولیکول های مقدماتی در دامهای سیکلیک بیشتر از دامهای غیر سیکلیک می باشد مثلاً در گاو میش رودخانه ای سیکلیک

رنگ آمیزی انواع متفاوتی دارد ولی آنچه در این بررسی استفاده شد رنگ آمیزی هماتوکسیلین هاریس بود و رنگ انوزین به عنوان رنگ مخالف به کار گرفته شد. ضخامت مقاطع تهیه شده برای این رنگ آمیزی پنج میکرومتر بود (۹).  
**رنگ آمیزی پرپودیک اسید شیف (پاس):** تخمدانهایی که جهت رنگ آمیزی پاس جمع آوری شده بودند پس از تثبیت شدن آنها در الکل ۷۰ درصد با تعویض یک روز در میان الکل و پس از طی یک هفته، عمل پاساژ، آغشتگی و قالبگیری و برش و رنگ آمیزی صورت گرفت. این روش رنگ آمیزی برای مشاهده کربوهیدرات ها و مواد متشکل از کربوهیدرات - پروتئین استفاده می شود. این مواد پاس مثبت بوده و به رنگ قرمز متمایل به ارغوانی نمایان می شوند. همراه با این رنگ برای مشاهده برخی اجزای دیگر بافتی از هماتوکسیلین به عنوان رنگ مخالف استفاده گردید (۹).

برای رنگ آمیزی ابتدا پارافین گیری از مقاطع صورت می گیرد و آبدهی مقاطع تا الکل ۷۰ درصد و سپس قرار دادن اسلایدها در محلول پرپودیک اسید به مدت ۶۰ دقیقه صورت می گیرد. پس از چند بار شستشو در الکل مطلق، نمونه ها را در معرف شیف به مدت ۳۰ دقیقه قرار می دهیم. چنانچه از رنگ هماتوکسیلین برای رنگ آمیزی هسته ها استفاده می شود، که در این بررسی استفاده شد، پس از شستشوی اسلایدهایی که در معرف شیف قرار داشتند به مدت ۱۰ دقیقه در آب جاری، به مدت ۶ دقیقه در هماتوکسیلین قرار داده و پس از قرار دادن در اسید الکل و کربنات لیتیم، اسلایدها را در الکل مطلق چندین بار شستشو داده و پس از شفاف کردن و آماده کردن آنها، اسلایدها تحت بررسی میکروسکوپی قرار گرفتند (۹).

**رنگ آمیزی اوایل رد او:** تخمدانهایی که برای رنگ آمیزی اختصاص اوایل رد او در نظر گرفته شده بودند پس از تثبیت کردن آنها در فرمالین ۱۰ درصد با استفاده از دستگاه برش انجمادی (کرایوستات) برشهایی با ضخامت ۱۵-۱۰ میکرومتر تهیه و پس از قرار دادن آنها بر روی اسلایدها رنگ آمیزی صورت گرفت. رنگ اوایل رد او با استفاده از رنگ مزبور همراه با الکل اتیلیک ۷۰ درصد استون ساخته می شود. در این رنگ آمیزی نیز از هماتوکسیلین برای رنگ آمیزی هسته ها به عنوان رنگ مخالف استفاده گردید. در نتیجه این رنگ آمیزی لیپیدها به رنگ قرمز متمایل به نارنجی تا قرمز روشن دیده می شوند (۹).

پس از خشک شدن مقاطع انجمادی بر روی اسلایدها، آنها را در الکل اتیلیک ۶۰ درصد شستشو داده و اسلایدها را به مدت ۱۰ دقیقه در محلول اوایل رد او قرار می دهیم. سپس در الکل ۶۰ درصد شستشو داده و رنگ آمیزی افتراقی در هماتوکسیلین به مدت ۲-۳ دقیقه و ادامه رنگ آمیزی به صورت معمول صورت می گیرد و پس از مونته کردن با ژل گلیسرین تا هنگام بررسی در یخچال نگهداری می شوند (۹).

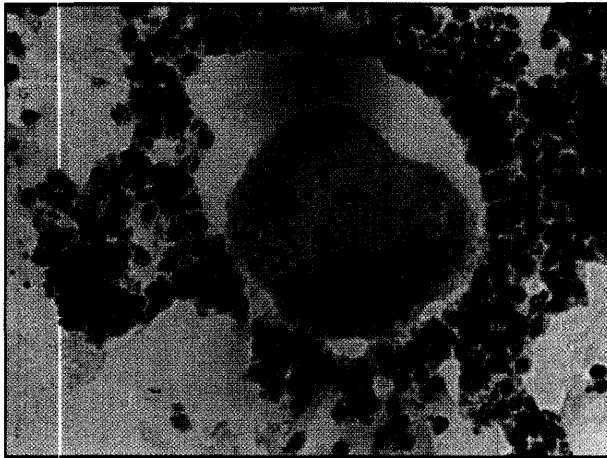### نتایج

نتایج به دست آمده از بررسی بافتی آترزی فولیکول های تخمدانی که با استفاده از روشهای رنگ آمیزی H&E، PAS و Oil Red O آماده شده بودند به شرح ذیل می باشد.

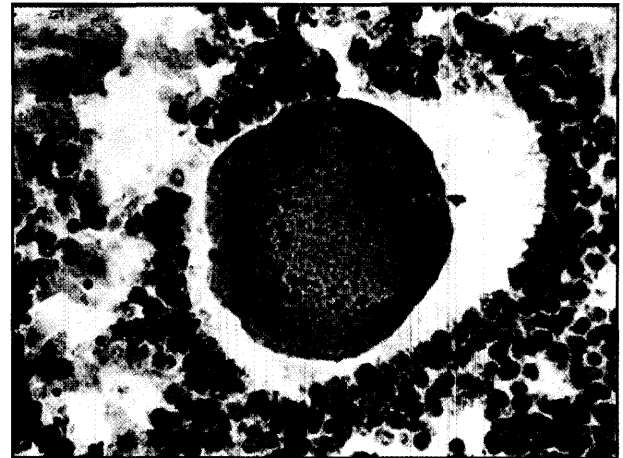
در بررسی مقاطع بافتی تخمدان مشخص گردید که در تمامی مراحل رشد فولیکول های تخمدانی، فولیکول ها دچار آترزی می شوند که علایم این فرایند در فولیکول های با مراحل مختلف متفاوت است.

در فولیکول های در حال رشد پیش آنترال، شامل فولیکول های مقدماتی، اولیه و ثانویه علایم بافتی آترزی شامل تغییراتی است که ابتدا در اووسیت

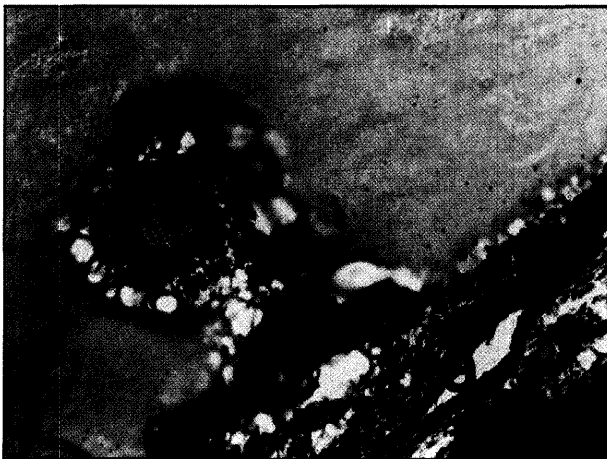




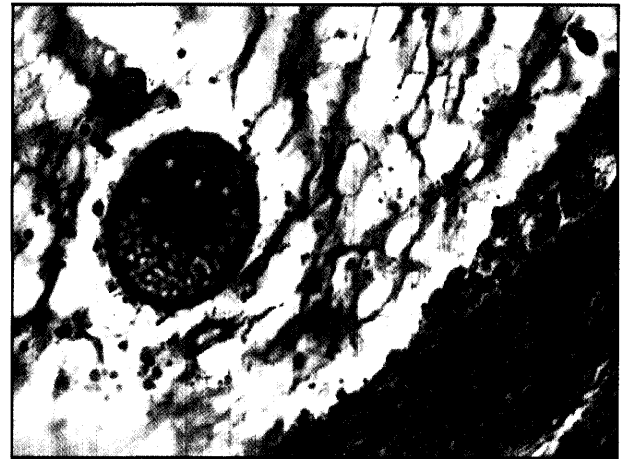
تصویر ۲- جدا شدن توده کومولوسی از اووسیت، واکنش ORO مثبت در سلولهای گرانولوزا، تجمع گرانولهای ویتلین در یک طرف اووسیت، رنگ آمیزی Oil Red O،  $\times 200$ .



تصویر ۱- اووسیت حاوی گرانول های ویتلین که در یک طرف اووسیت تجمع یافته اند. هسته اووسیت حالت مرکزی خود را از دست داده و ارتباط سلولهای تاج شعاعی و توده کومولوسی با اووسیت از بین رفته است. Oil Red O،  $\times 200$ .



تصویر ۴- فولیکول گراف آترتیک، جدا شدن لایه گرانولوزا از تک داخلی (a). از هم گسیختگی سلولهای گرانولوزا و توده کومولوسی و شناور شدن آنها در آنتروم (A). (G). H&E،  $\times 100$ .



تصویر ۳- فولیکول گراف آترتیک، شناور شدن اووسیت فاقد توده کومولوسی در آنتروم (A)، از بین رفتن و تغییر شکل سلولهای گرانولوزا (G). H&E،  $\times 200$ .

مکانیسم های مرگ فیزیولوژیکی سلول که تحت عناوین آپوپتوزیس، مرگ سلولی برنامه ریزی شده، مرگ سلولی فعال و مرگ سلولی بیولوژیکی نامیده می شود نقش اساسی در عمل دوره ای تخمدان ایفا می کند. با استفاده از رهیافتهای بیولوژیکی مولکولی و ترکیب آن با بررسیهای بافت شناسی کلاسیک، تأکید شده است که فرآیند آپوپتوزیس در طی تکامل تخمدانی جنین و مراحل مختلف تکامل فولیکول ها و آترزی رخ می دهد (۴). در بعضی از مراحل رشدی هر سلول مشخص، یکسری اتفاقات غیر قابل برگشت که به وسیله ژن هدایت می شود رخ می دهد که باعث حذف سلولها از سلولهای مجاور می شود، بدون این که در عمل طبیعی بافت اختلالی رخ دهد که به این روند آپوپتوزیس گفته می شود. در حالی که مرگ سلولی پاتولوژیک که غالباً به عنوان نکروز بیان می شود در دسته ای از سلولهای مجاور هم، به دنبال تحریک پاتوژن اتفاق می افتد که فرآیندی تصادفی بوده و مانند آپوپتوزیس برنامه ریزی شده نیست (۱۵، ۱۶).


سلولی که دچار مرگ آپوپتوزی می شود، کاهش مشخصی در حجم سیتوپلاسمی نشان می دهد که همزمان یا بلافاصله به وسیله پیکنوز هسته ای (که نتیجه کلیواژ DNA ژنومیک با وزن مولکولی بالا یا پایین می باشد) تعقیب می شود. ارگانلهای داخل سلولی و باقیمانده های هسته ای در داخل وزیکولهای محدود به غشاء پلاسمایی بسته بندی شده و به عنوان اجسام

این تعداد ۱۲۶۶۳ و در گاو میشهای غیر سیکلیک ۱۰۱۳۲ عدد تخمین زده اند (۱۳). در یک بررسی تعداد فولیکول های مقدماتی در گاو میشهای ایران به طور میانگین ۱۷۴۵۱ عدد گزارش شده است که ۹۴ درصد مجموع فولیکول های تخمدانی را شامل می شود (۱).

از زمان تشکیل اووسیت ها و در تمامی مراحل رشد آنها، سیر قهقرایی آنها نیز شروع می شود به نحوی که مثلاً در جنین انسان در هفته ۲۰ حاملگی، از حداکثر ۶-۷ میلیون اووسیت تشکیل شده، تعداد آنها شدیداً رو به کاهش گذاشته تا در زمان تولد فقط ۴۰۰-۳۰۰ هزار عدد از آنها باقی می ماند (۱۱). تنظیم تکامل فولیکولی و آترزی یک فرآیند پیچیده بوده و شامل فعل و انفعالاتی است که بین عوامل آندوکراین (گوندوتروپینها) و عوامل تنظیم کننده داخل تخمدانی (استروئیدهای جنسی، عوامل رشد و سیتوکین ها Cytokines) رخ می دهد (۱۶).

روشهای متفاوتی برای ارزیابی ایجاد آترزی در فولیکول ها وجود دارد مثلاً در مورد فولیکول های آنترال قبل از تخمک گذاری با استفاده از سونوگرافی و تعیین قطر فولیکول و بررسی تهیه مقاطع با استفاده از میکروسکوپ نوری و همین طور تعیین کمی و کیفی میزان هورمونهای استروئیدی مایع فولیکولی و اخیراً ردیابی آپوپتوزیس به وسیله آنالیزهای DNA می توان ارزیابی آترزی فولیکول ها را انجام داد (۴، ۱۲، ۱۵، ۱۶).





تصویر ۶- در فولیکول آترتیک، سلولهای فولیکولی جداره آنتروم (a) حالت سنگفرشی به خود گرفته اند (S). Oil Red O,  $\times 400$ .

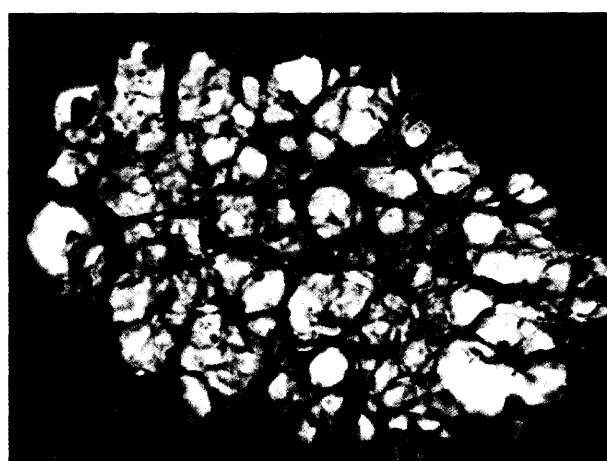


تصویر ۵- واکنش ORO مثبت در سلولهای گرانولوزا و وجود قطرات چربی در داخل سلولها. شناور شدن سلولهای گرانولوزا در داخل آنتروم (a). Oil Red O,  $\times 400$ .

رتیکولوم آندوپلاسمیک به وزیکولهای تغییر شکل یافته ای به عنوان اجسام آپوپتوزی به داخل فضای خارج سلولی آزاد می شوند. این اجسام آپوپتوزی حاوی ارگانلهای سلولی و قطعات هسته ای بوده و به وسیله سلولهای مجاور فاگوسیت می شوند (۷). وجود اجسام آپوپتوزی در فولیکول آترتیک گاو میش در تصاویر ۳ و ۵ مشاهده می شود که بررسی دقیقتری جهت شناسایی ترکیب آنها لازم است. در مرحله سوم آترزی، سلولهای گرانولوزای دیواره فولیکول نکروز شده و در اکثر قسمتها اغلب آنها به صورت شناور در آنتروم قرار می گیرند (۵). وجود سلولهای گرانولوزای شناور در فولیکول آترتیک گاو میش در تصویر ۴ به خوبی نشان داده شده است. در اواخر مرحله سوم آترزی، نکروز شدیدی در سلولهای کومولوسی آشکار می شود و علائم دژنره شدن در اووسیت قابل ردیابی است. با سست شدن ارتباط سلولهای کومولوسی، اووسیت فقط به وسیله سلولهای تاج شعاعی احاطه شده و سلولهای کومولوسی در آنتروم شناور می شوند (۵). همان طوری که در تصویر ۲ مشاهده می شود ارتباط بین سلولهای کومولوسی سست گشته، ضمن این که نکروز شدن و شناور شدن سلولهای گرانولوزا در آنتروم مشاهده می شود. جدا شدن لایه گرانولوزا از لایه تک داخلی نیز از دیگر علائم آترزی بوده که در تصویر ۴ نشان داده شده است. در موارد شدید سلولهای تاج شعاعی نیز از اطراف اووسیت جدا گشته و با حذف این سلولها، اووسیت از سلولهای کومولوسی در داخل آنتروم عاری می ماند (تصویر ۳).

در یک بررسی حضور بیش از ده سلول گرانولوزای پیکنوزه شده در آنتروم هر فولیکول (در بزرگترین مقطع عرضی) یکی از ملاکهای آترتیک بودن آن قلمداد گردیده است (۶). وجود سلولهای گرانولوزای پیکنوزه و شناور به تعداد زیاد در آنتروم فولیکولهای گاو میش مشاهده می شود (تصاویر ۲، ۳ و ۴). با حذف سلولهای گرانولوزا و اووسیت، فولیکول آترتیک کلاپس کرده و تهاجم رشته ها و سلولهای همبندی را به دنبال دارد که در تصویر ۷ وجود رشته های همبندی که با رنگ آمیزی PAS واکنش مثبت نشان داده اند مشاهده می شود. در این بررسی تغییراتی در اووسیت فولیکولهای آترتیک مشاهده گردید که عبارت بودند از:

در یک بررسی، اولین علامت آترزی به وسیله کاهش قطر، دژنراسیون و جدا شدن سلولهای گرانولوزا از پرده بازال و کاهش شدید نسبت استروژن به پروژسترون ذکر شده است (۱۶). جدا شدن سلولهای گرانولوزا از پرده بازال در تصویر ۴ مشخص است.



تصویر ۷- محوم سلولها و رشته های همبندی به داخل فولیکول آترتیک، PAS,  $\times 200$ .

آپوپتوزی Apoptotic bodies نامیده می شوند که به وسیله سلولهای مجاور یا ماکروفاژهای مقیم فاگوسیت می شوند (۳، ۷). تمایز بین فولیکولهای آترتیک و سالم به وجود تغییرات دژنراتیو نکروتیک بستگی داشته و هر فولیکولی که علائم مرگ سلولی را نشان دهد جزء فولیکولهای آترتیک قلمداد می شود. به طور عمده دو نوع آترزی فولیکولی قابل هستند که در آترزی نوع اول، تغییرات اولیه آترتیک در اووسیت رخ می دهد که در فولیکولهای پیش آنترال معمول می باشد در حالی که در آترزی نوع دوم، تغییرات اولیه آترتیک در سلولهای گرانولوزا ایجاد می شود که عمدتاً در فولیکولهای آنترال رخ می دهد (۵).

در حین آترزی تغییراتی در فولیکولها مشاهده می شود که به سه مرحله تقسیم می کنند. در فولیکولهای گراف آترتیک در مرحله اول تغییرات نکروتیک ابتدا در برخی از سلولهای گرانولوزا که در حاشیه آنتروم قرار دارند ظاهر می شود و محدوده سلولهای نکروزه وسیع گشته تا این که به پیکنوزه شدن تمامی سلولهای گرانولوزا که در امتداد آنتروم قرار دارند منجر می شود (۵). در بررسی حاضر وجود چنین حالتی را در تصاویر ۴ و ۶ می توان مشاهده کرد. در مرحله دوم آترزی، نواحی اصلی نکروزه در سلولهای گرانولوزای دیواره فولیکول توسعه می یابد و در ادامه با اتوفازی سلولهای گرانولوزا و الحاق هسته آنها با یکدیگر تشکیل اجسام آترتیک می دهند (۵). در بررسی دیگری اشاره شده است که در حین آپوپتوزیس هسته سلولها که دچار مرگ برنامه ریزی شده گشته اند به قطعات ۲۰۰-۱۸۰ کیلو دالتونی DNA شکسته شده و با



## References

۱. صدر خانلو، ر. و عباسی، م. (۱۳۷۸): شمارش انواع فولیکول های نخمدانی در گاو میش، مجله دانشکده دامپزشکی دانشگاه تهران، دوره ۵۴، شماره ۴، صفحه: ۳۹-۳۵.
  ۲. صدر خانلو، ر. و عباسی، م. (۱۳۷۹): بیومتری و هیستولوژی تخمدان گاو میش، مجله دانشکده دامپزشکی دانشگاه تهران دوره ۵۵، شماره ۱، صفحه: ۱۵-۱۱.
  3. Chun, S.Y. and Hsueh, A.J. (1998): Paracrine mechanisms of ovarian follicle apoptosis, *J. Reprod. Immunol.* 39: 63-75.
  4. Devine, P.J., Payne, C.M., Mc Cuskey, M.K. and Hoyer, P.B. (2000): Ultrastructural evaluation of oocytes during atresia in rat ovarian follicles, *Biol. Reprod.* 63: 1245-1252 (Abst).
  5. Erickson, G.F. (1986): *Endocrinology and Metabolism, The Ovary: Basic Principles and Concepts*, 2<sup>nd</sup> ed. University of California, Sandiago, USA. PP:2-56.
  6. Erickson, G.F., Magoffin, D.A., Unger, M., Allen, W.R. and Dulbecco, R. (1988): A monoclonal antibody recognize a 39kDa protein expressed in atretic granulosa cells, *Mol. Cell. Endocrinol.* 60:177-187.
  7. Haanen, C. and Vermees, I. (1996): Apoptosis: Programmed cell death in fetal development, *Eur. J. Obst. Gynecol. Reprod. Biol.* 64, 1:129-133.
  8. Hirshfield, A.N. (1991): Development of follicles in the mammalian ovary. *Int Rev Cytol.* 124: 43-101.
  9. Humason, G.L. (1979): *Animal Tissue Techniques*, 4<sup>th</sup> ed. W.H.Freeman and Company, Sanfrancisco, USA, PP: 113-118.
  10. Kaipia, A. and Hsueh, A.J.W. (1997): Regulation of ovarian follicle atresia. *Annu Rev Physiol.* 59: 349-363.
  11. McGee, E. and Hsueh, A.J.W. (2000): Initial and cyclic recruitment of ovarian follicles, *Endocrine Rev.* 27: 200-214.
  12. Nahum, R., Bejth, Y., Chun, S.Y., Hsueh, A.J. and Tsafiriri, A. (2000): Early onset of deoxyribonucleic acid fragmentation during atresia of preovulatory ovarian follicles in rats, *Biol. Reprod.* 55: 1075-1080.
  13. Samad, H.A. and Nassari, A.A. (1979): A quantitative study of primordial follicles in Buffalo heifers ovaries. *Compendium 13, FAO Int Course on Animal Reproduction*, Sweden.
  14. Wood, A.N. and Van Der Kraak, G.J. (2001): Apoptosis and ovarian function: Novel perspectives from the teleosts. *Biol. Reprod.* 64: 264-271.
  15. Yang, M.Y. and Rajamahendran, R. (2000): Morphological and biochemical identification of apoptosis in small, medium, and large bovine follicles and the effects of follicle-stimulatory hormone and insulin-like growth factor - I on spontaneous apoptosis in cultured bovine granulosa cells, *Biol. Reprod.* 62:1209-1217.
- از علایم دیگر فولیکول های آنترال آترتیک در گاو میش حذف سلولهای گرانولوزا و تبدیل شدن دیواره آنتروم به لایه ای یکنواخت و متشکل از سلولهای سنگفرشی است که در منابع مورد بررسی، گزارشی مشاهده نگردید (تصویر ۶).
- بررسیهای اخیر نشان می دهد که آپوتوزیس موضعی تحت کنترل ژنتیکی، هورمونی و فاکتورهای بافتی موضعی است. عوامل رشد مانند عوامل رشد شبه انسولینی ("IGFs" Insulin like growth factors) و استروژن به عنوان عوامل نجات دهنده فولیکول عمل می کنند، در حالی که آندروژنها و هورمونهای آزادکننده گونادوتروپین ها پتانسیل آپوتوزیس فولیکول را دارند (۷).
- عوامل بسیار زیادی در تکامل و رشد فولیکول های تخمدانی پستانداران دخالت داشته و اثرات خود را از طریق آندوکراین، پاراکراین و اتوکراین ایفا می کنند که شناسایی این عوامل در برنامه ریزی و به کارگیری پتانسیلهای تولید مثلی دامها نقش مهمی ایفا کرده و با ترکیب رهیافتهای حاصله از تحقیقات پایه و کلینیکی نسبت به عملیاتی کردن اطلاعات در حوزه تجربی استفاده بهینه به عمل خواهد آمد.

## تشکر و قدردانی

کلیه اعتبارات مالی این تحقیق از محل طرحهای مصوب پژوهشی دانشگاه لرستان هزینه شده است. بدین وسیله از حوزه معاونت پژوهشی دانشگاه لرستان تشکر و قدردانی می شود.

16. Yang, M.Y. and Rajamahendran, R. (2000): Involvement of apoptosis in the atresia of nonovulatory dominant follicle during the bovine estrous cycle, *Biol. Reprod.* 63:1313-1321.

