

# مطالعه کالبد شناسی و بافت شناسی مری شتر یک کوهانه

دکتر ابوالقاسم نبی پور<sup>۱</sup> دکتر سعید خانزادی<sup>۱</sup> دکتر محمدجواد قاسمی<sup>۱</sup>

مجله دانشکده دامپزشکی دانشگاه تهران، دوره ۵۶، شماره ۴، ۱۱۷-۱۱۳، (۱۳۸۰)

اطلاعات لازم را در این زمینه فراهم نماید. در این تحقیق چند تفاوت قابل توجه بین مری شتر و مری سایر نشخوارکنندگان مشاهده شد که در قسمتهای نتایج و بحث به آنها اشاره خواهد شد.

## مواد و روش کار

در این تحقیق پس از اطمینان از سلامتی دامها، تعداد ۲۰ نفر شتر جهت مطالعه ماکروسکوپی و تعداد ۳ نفر شتر جهت مطالعه میکروسکوپی مری مورد استفاده قرار گرفتند. مطالعه ماکروسکوپی شامل اندازه گیری طول مری در نواحی مختلف؛ مجاورت مری و موقعیت مری نسبت به نای در نواحی گردنی و سینه‌ای بود. جهت مطالعه میکروسکوپی از شروع تا پایان مری و در فواصل ۱۵ سانتیمتری قطعات بافتی گرفته می‌شد. قطعات بافتی با سرم فیزیولوژی شستشو داده می‌شد و پس از شماره‌گذاری در ظروف حاوی بافر فرمالین ۱۰ درصد قرار می‌گرفت. عملیات آماده سازی بافت شامل مراحل آبگیری، شفاف نمودن و پارافینه شدن و قالب‌گیری به روشهای معمول بافت شناسی انجام شد. از تمام بلوکها (قالیها)، برشهایی به ضخامت ۵ میکرون تهیه می‌شد و مقاطع دارای کیفیت مناسب رنگ آمیزی می‌شدند. این رنگ آمیزیها شامل: ماسون تری کروم سبز، ون گیسون، همتوکسیلین و اتوزین، ارسئین-ون گیسون و P.A.S بود. برشهای رنگ آمیزی شده در بزرگنماییهای مختلف با میکروسکوپ نوری مورد مطالعه قرار می‌گرفت و مورفولوژی و ساختار بافت شناسی قسمتهای مختلف مری مطالعه می‌گردید. همچنین ضخامت لایه‌های مختلف مری به روش استاندارد میکرومتری تعیین و محاسبه می‌گشت.

## نتایج

از لحاظ کالبدشناسی لوله مری در شتر یک کوهانه از سطح پشتی غضروف حلقوی حنجره شروع شده و تا معده ادامه دارد. طول مری شتر حدود ۲۱۵-۱۶۵ سانتیمتر است که قسمت اعظم طول آن مربوط به قسمت گردنی است. طول قسمت گردنی حدود ۱۰۰-۸۰ سانتیمتر و طول قسمت سینه‌ای حدود ۹۰-۷۰ سانتیمتر می‌باشد. مری در شتر برخلاف سایر نشخوارکنندگان دارای قسمت شکمی نیز می‌باشد. طول قسمت شکمی کوتاهتر و در حدود ۲۵-۱۵ سانتیمتر است. ضمناً ضخامت دیواره مری در تمام طول آن ثابت و حدود ۵ میلیمتر می‌باشد. مری در شتر ابتدا در موقعیت پشتی - میانی نسبت به نای قرار دارد، ولی در حدود مهره سوم گردنی به سمت چپ نای متمایل شده و در داخل نالودان وداجی چپ قرار می‌گیرد و در همین وضعیت از مدخل ورودی قفسه سینه عبور کرده و وارد قفسه سینه می‌شود (تصاویر ۱ و ۲).

مهمترین مجاورت مری در ناحیه گردنی عبارت‌اند از: غده‌های لنفی گردنی، عصب حنجره‌ای راجعه، ورید وداج، نای، تنه عصبی واگوسمپاتیک و شریان کاروتید. سطح جانبی مری توسط ماهیچه‌های شانه‌ای - لامی، جناغی - پستانی، ترقه‌ای - پستانی و نردبانی پوشیده شده است. مری در داخل قفسه سینه در موقعیت پشتی - میانی نسبت به نای و در داخل مدیاستن به طرف عقب امتداد می‌یابد. از سطح پشتی قلب و از بالای محل دو شاخه شدن نای عبور می‌کند. لوله مری در داخل مدیاستن خلفی مجاور تنه‌های عصبی واگ پشتی و شکمی و غده لنفی بزرگ مدیاستن خلفی می‌باشد. در نهایت مری از نقیصه مری‌ای - حجاب حاجز عبور کرده و پس از یک قسمت کوتاه شکمی، به معده باز می‌شود (تصاویر ۳ و ۴). از لحاظ بافت شناسی، اپیتلیوم مری شتر از نوع سنگفرشی مطابق شاخی شده و دارای ۴۸۰-۳۰۰ میکرون ضخامت می‌باشد. لایه پارین شامل بافت همبند سست نامنظم با رشته‌های الاستیک فراوان

در این تحقیق ساختار ماکروسکوپی و میکروسکوپی مری در ۲۳ نفر شتر یک کوهانه بالغ مورد مطالعه قرار گرفت و نتایج حاصله با اطلاعات موجود در مورد انسان و سایر گونه‌ها مقایسه شد. طول مری در شتر ۱۶۵-۲۱۵ سانتیمتر بود که قسمت گردنی آن بیشترین و قسمت شکمی کمترین طول را داشت. مری شتر از ناحیه پشت غضروف حلقوی حنجره شروع شده و ابتدا در موقعیت پشتی - میانی نسبت به نای قرار دارد، مری در حدود مهره سوم گردنی به سمت چپ نای متمایل شده و این وضعیت را تا حدود مهره ششم گردنی حفظ می‌کند. از مهره ششم گردنی، مری مجدداً به موقعیت پشتی - میانی نای برمی‌گردد و در داخل قفسه سینه به طرف عقب ادامه یافته و پس از عبور از نقیصه مری ای حجاب حاجز، و بعد از یک قسمت کوتاه شکمی در محل فم المعده به معده باز می‌شود. از لحاظ بافت شناسی، اپیتلیوم مری از نوع سنگفرشی مطابق شاخی شده بود. پارین از بافت همبند سست دارای عروق خونی و سلولهای لنفاوی پراکنده تشکیل شده است. ماهیچه مخاطی از نوع ماهیچه صاف بوده و به صورت دستجات بسیار کوچک و پراکنده وجود داشت که میزان این دستجات ماهیچه صاف در نزدیک محل اتصال مری به معده افزایش یافته بود. طبقه زیرمخاطی دارای غددی از نوع عمدتاً موکوزی و در تمام طول مری است که میزان این غدد به طرف انتهای مری بتدریج کاهش می‌یابد. طبقه ماهیچه‌ای عمدتاً از نوع ماهیچه مخطط بود که لایه‌های ماهیچه‌ای آن به صورت نامنظم و درهم قرار داشتند، بین لایه‌های ماهیچه ای این طبقه دستجات کوچک از سلولهای ماهیچه صاف نیز به صورت پراکنده وجود داشت که میزان آنها در نزدیک محل اتصال مری به معده بشدت افزایش یافته بود.


واژه‌های کلیدی: مری، شتر یک کوهانه، بافت شناسی، آناتومی.

شتر از جمله دامهای اهلی مهم مناطق بیابانی است و تنها دامی است که خود را از هر لحاظ با شرایط مناطق خشک و نیمه خشک مطابقت داده است. شتر می‌تواند چندین روز متوالی بدون خوردن آب بسر برد و حداکثر استفاده را از مراتع بنماید، در صورتی که این امر برای سایر دامها مشکل و اغلب غیرممکن است. شتر می‌تواند با غذایی که از لحاظ کمی و کیفی برای سایر نشخوارکنندگان ناکافی و نامرغوب محسوب می‌شود، مدت‌های طولانی به زندگی ادامه دهد. اهمیت فوق العاده‌ای که شتر در بعضی از کشورهای جهان، پیدا نموده است بخاطر همین خواص و استعداد این حیوان است. امروزه در بسیاری از کشورها نگهداری شتر یکی از اقتصادیترین رشته‌های دامداری است؛ به طوری که از شتر به عنوان یک منبع تولید گوشت، شیر، پشم و همین‌طور جهت سواری، بارکشی و ... استفاده می‌شود.

مری ارگان مهمی در دستگاه گوارش می‌باشد که نقش هدایت غذا از حلق به معده و از معده به حلق را به عهده دارد. مری با داشتن بافتهای مخصوص به خود این وظیفه هدایتی را به خوبی انجام می‌دهد. بافت شاخی در مری بخصوص علفخواران از تخریب لایه‌های مری جلوگیری می‌نماید. بافت همبندی مری به صورت لایه محکم می‌باشد. لایه‌های عضلانی مری با انقباضات منظم و دودی شکل حرکت لقمه‌های غذایی را باعث می‌شوند. غدد مری‌ای با ترشح مواد موکوزی یا سروزی این حرکت را تسهیل می‌نمایند. بنابراین مری از نظر عملکردی دارای اهمیت فوق العاده‌ای است. نظر به اهمیت فوق العاده مری و همین‌طور ارزش اقتصادی بالای شتر، این تحقیق بر روی ساختار ماکروسکوپی و میکروسکوپی مری شتر یک کوهانه انجام گرفت تا

۱) گروه آموزشی علوم پایه دانشکده دامپزشکی دانشگاه فردوسی مشهد، مشهد - ایران.





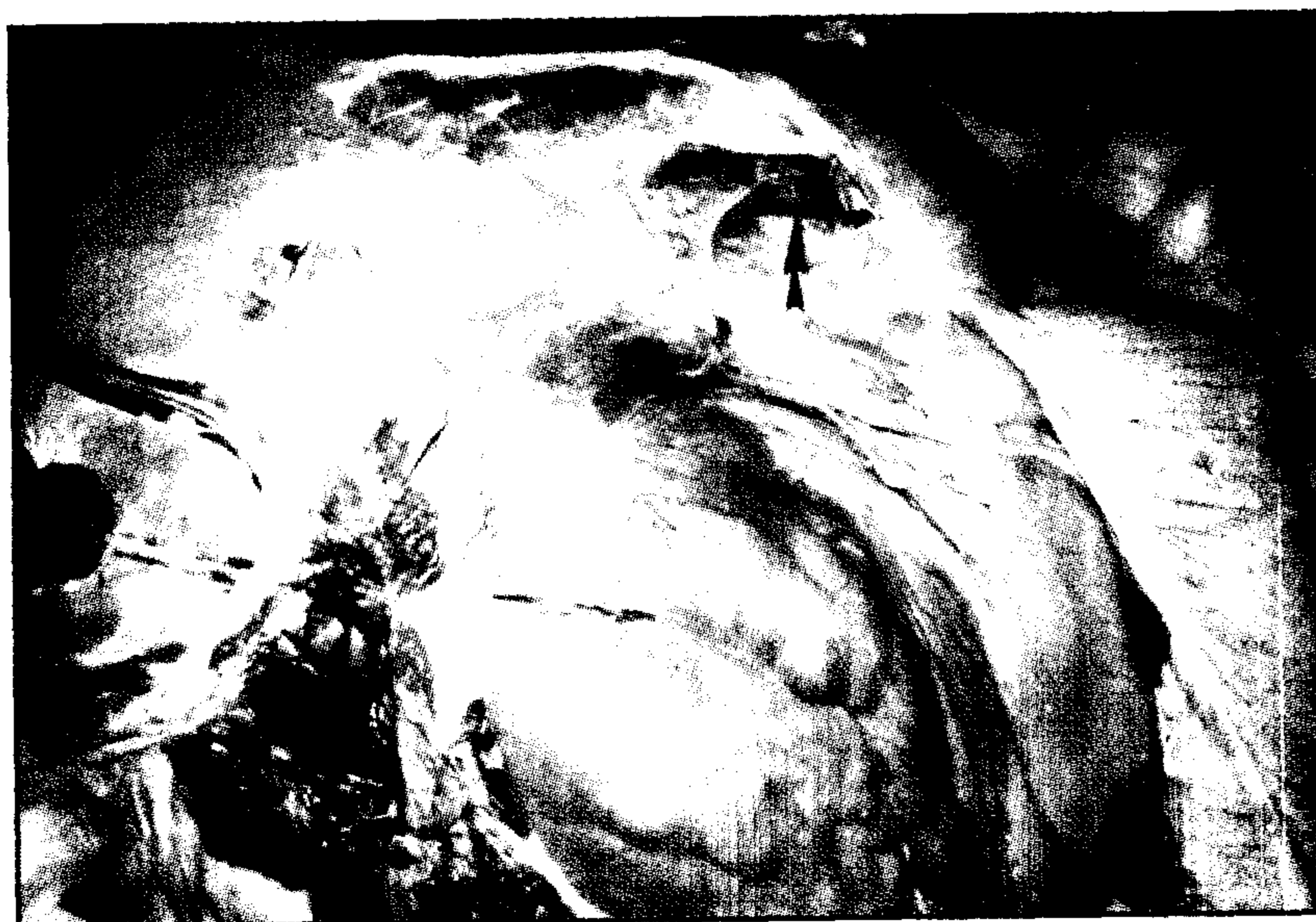
تصویر ۲- نشان دهنده موقعیت مری در سمت چپ نای در شتر یک کوهانه (E) مری، (T نای، پیکان) تنه عصبی واگوسمیاتیک، (STH) ماهیچه جناغی درقی. لامی.

علاوه بر این در بین لایه‌های طبقه ماهیچه‌ای دستجات سلولهای ماهیچه صاف نیز به صورت بسیار پراکنده مشاهده می‌شود که در محل اتصال مری به معده، میزان این ماهیچه صاف شدیداً افزایش می‌یابد. ضمناً در این محل غدد مری‌ای وجود نداشته و میزان شاخی شدن اپیتلیوم افزایش می‌یابد. طبقه ادواتیس یا سروزی شامل بافت همبند نسبتاً متراکم با رشته‌های الاستیک می‌باشد که دارای عروق خونی و فیبرهای عصبی فراوان است و میانگین ضخامت آن حدود ۲۰۰ میکرون می‌باشد.

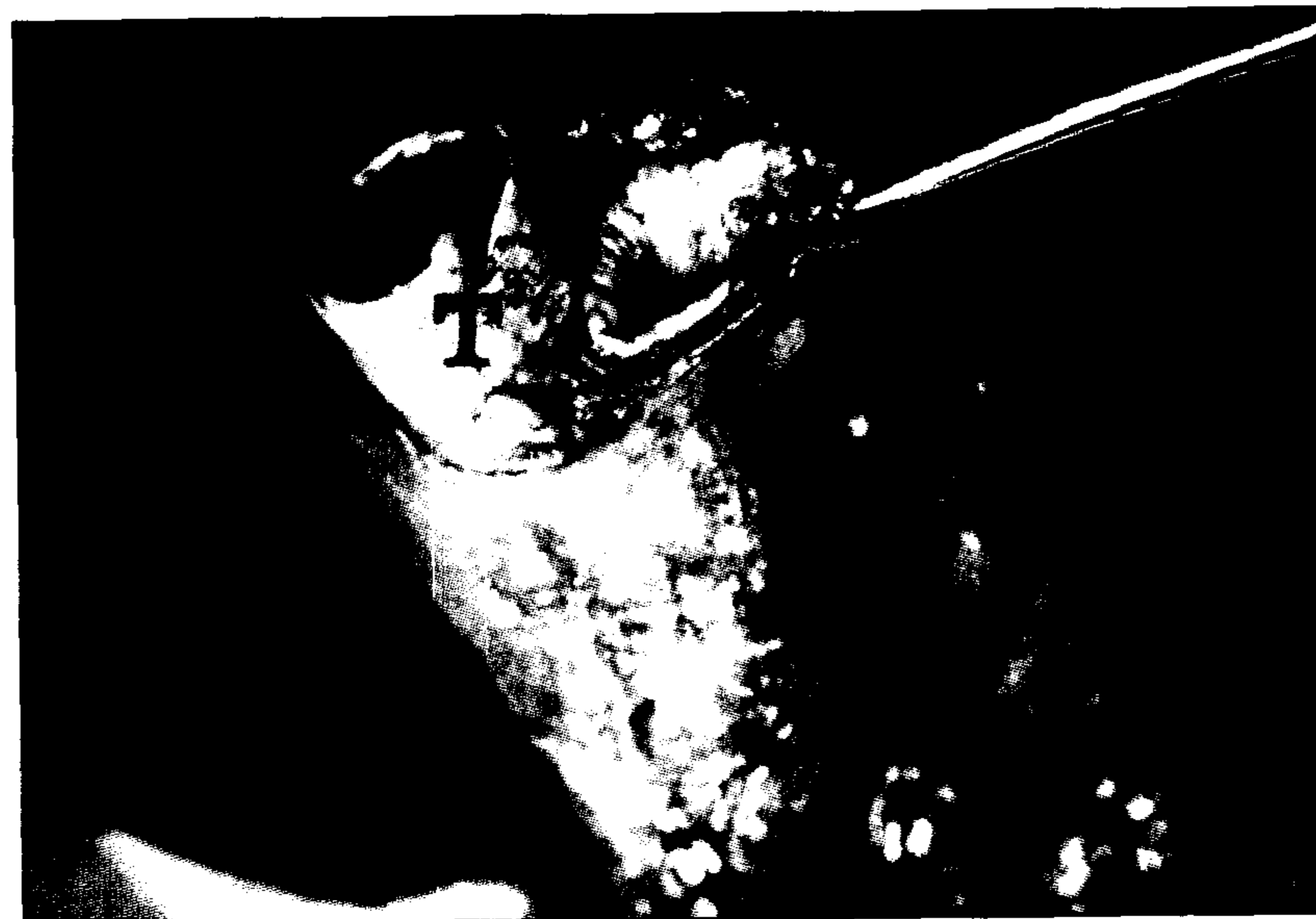### بحث

طول مری در شتر یک کوهانه بالغ ۲۱۵-۱۶۵ سانتیمتر می‌باشد که طول قسمت گردنی، سینه‌ای و شکمی به ترتیب در حدود ۸۰-۹۰، ۷۰ و ۲۵-۱۵ سانتیمتر می‌باشد. بنابراین مری در شتر همانند گوشتخواران و تک سمیها دارای قسمت شکمی نیز می‌باشد در حالی که در سایر نشخوارکنندگان این قسمت وجود ندارد.

طول مری در گاو ۱۰۵-۹۰ سانتیمتر است که قسمت گردنی ۴۹-۴۲ و قسمت سینه‌ای ۵۶-۴۸ سانتیمتر طول دارد. بنابراین در گاو برخلاف شتر طول طول قسمت سینه‌ای بیشتر از قسمت گردنی می‌باشد (۹، ۱۰). مری در گاو میش فیلیپینی از نظر موقعیت، ساختار بافت شناسی و مسیر عبور شبیه گاو است ولی دارای طول کمتری است (۱۶). طول مری در گوسفند ۴۵، در سگ با جثه متوسط



تصویر ۴- نشان دهنده قسمت شکمی مری در شتر یک کوهانه. پیکان) مری.

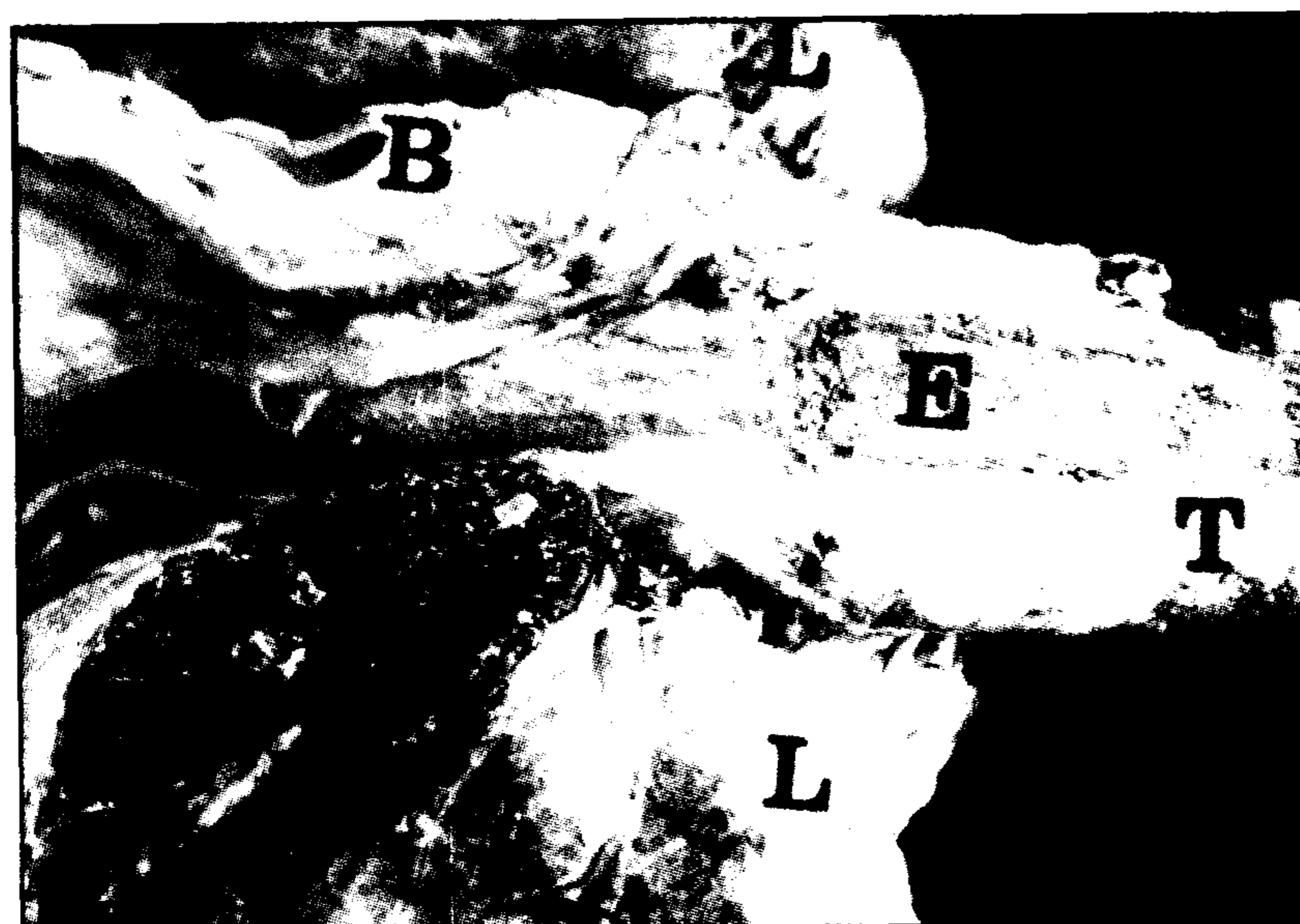

تصویر ۱- نشان دهنده موقعیت پستی - میانی مری نسبت به نای در شتر یک کوهانه (E) مری، (T نای.

می‌باشد. ماهیچه مخاطی به صورت دستجاتی از سلولهای ماهیچه‌ای صاف و به صورت بسیار پراکنده و با آرایش طولی در تمام طول مری وجود دارد. تعداد سلولهای ماهیچه مخاطی به طرف انتهای مری افزایش می‌یابد.

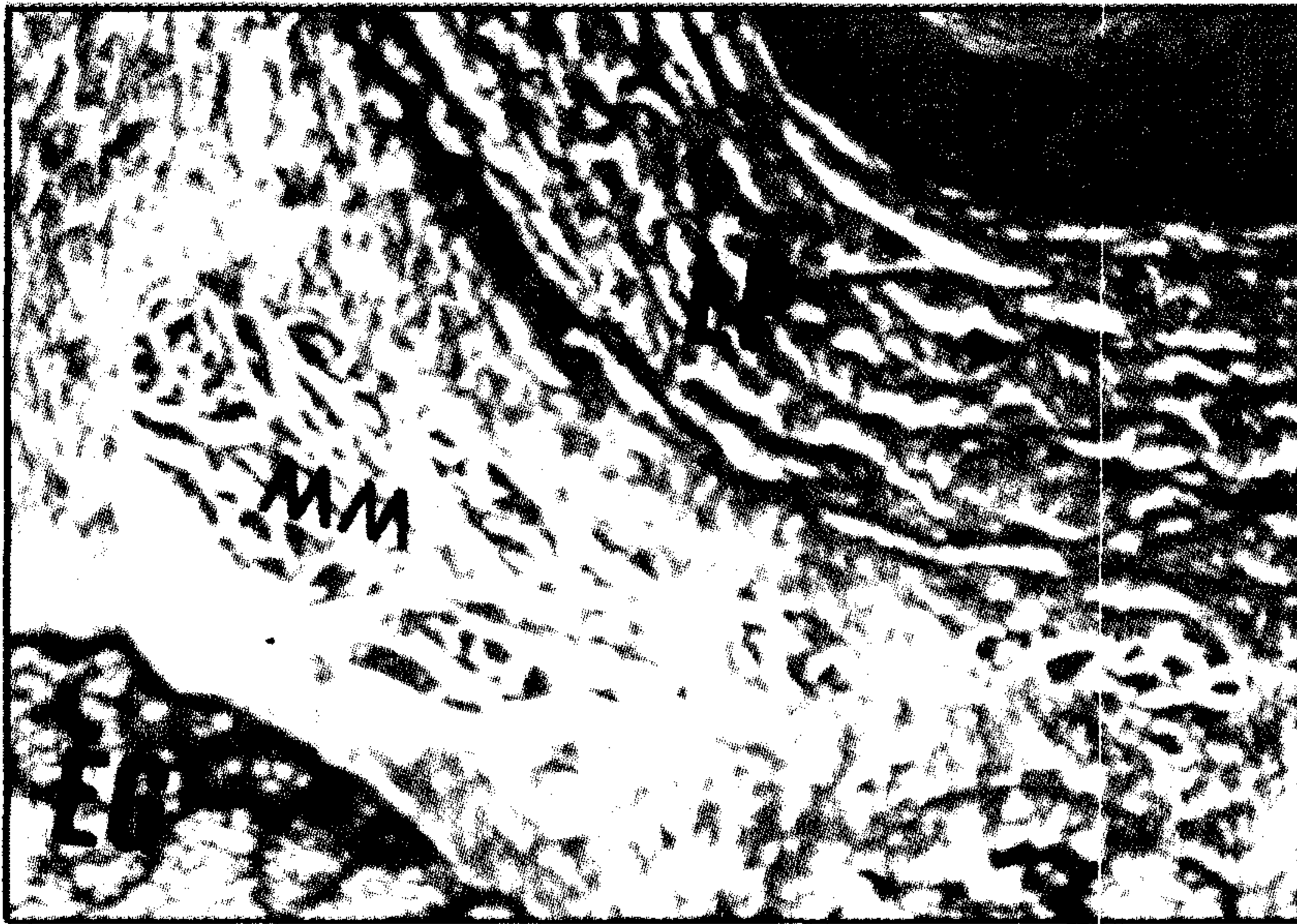
طبقه زیر مخاطی مری شتر یک کوهانه شامل بافت همبند سست با تعداد زیادی الیاف الاستیک می‌باشد. این طبقه همچنین دارای غدد ترشچی در تمام طول مری است که میزان این غدد از ابتدا به طرف انتهای مری تا حدودی کاهش می‌یابد. واحدهای ترشچی این غدد توسط بافت همبندی ظریفی از هم جدا شده‌اند. این غدد از لحاظ شکل از نوع لوله‌ای - آسینی مرکب و از لحاظ نوع ترشح از نوع سروموکوز و عمدتاً موکوزی می‌باشند که واحدهای ترشچی سروزی به صورت پراکنده و به میزان بسیار اندک می‌باشد. مجرای دفعی غدد مری‌ای از پارین و اپیتلیوم عبور کرده و به داخل مری باز می‌شود. بافت پوششی این مجرا در نزدیک غده از نوع مکعبی ساده است که در نزدیک اپیتلیوم به نوع سنگفرشی مطبق تغییر می‌یابد. همچنین طبقه زیر مخاطی دارای عروق خونی و لنفاوی و فیبرهای عصبی است. ضمناً میانگین مجموع ضخامت طبقه مخاطی و زیر مخاطی در حدود ۲۰۰۰-۱۵۰۰ میکرون می‌باشد. (تصاویر ۸، ۹، ۷).

میانگین طبقه ماهیچه‌ای مری در شتر یک کوهانه در حدود ۴۰۰۰-۳۰۰۰ میکرون می‌باشد. این طبقه در تمام طول مری از نوع مخطط است و لایه‌های تشکیل دهنده آن به صورت نامنظم و درهم قرار گرفته‌اند (تصویر ۱۰).

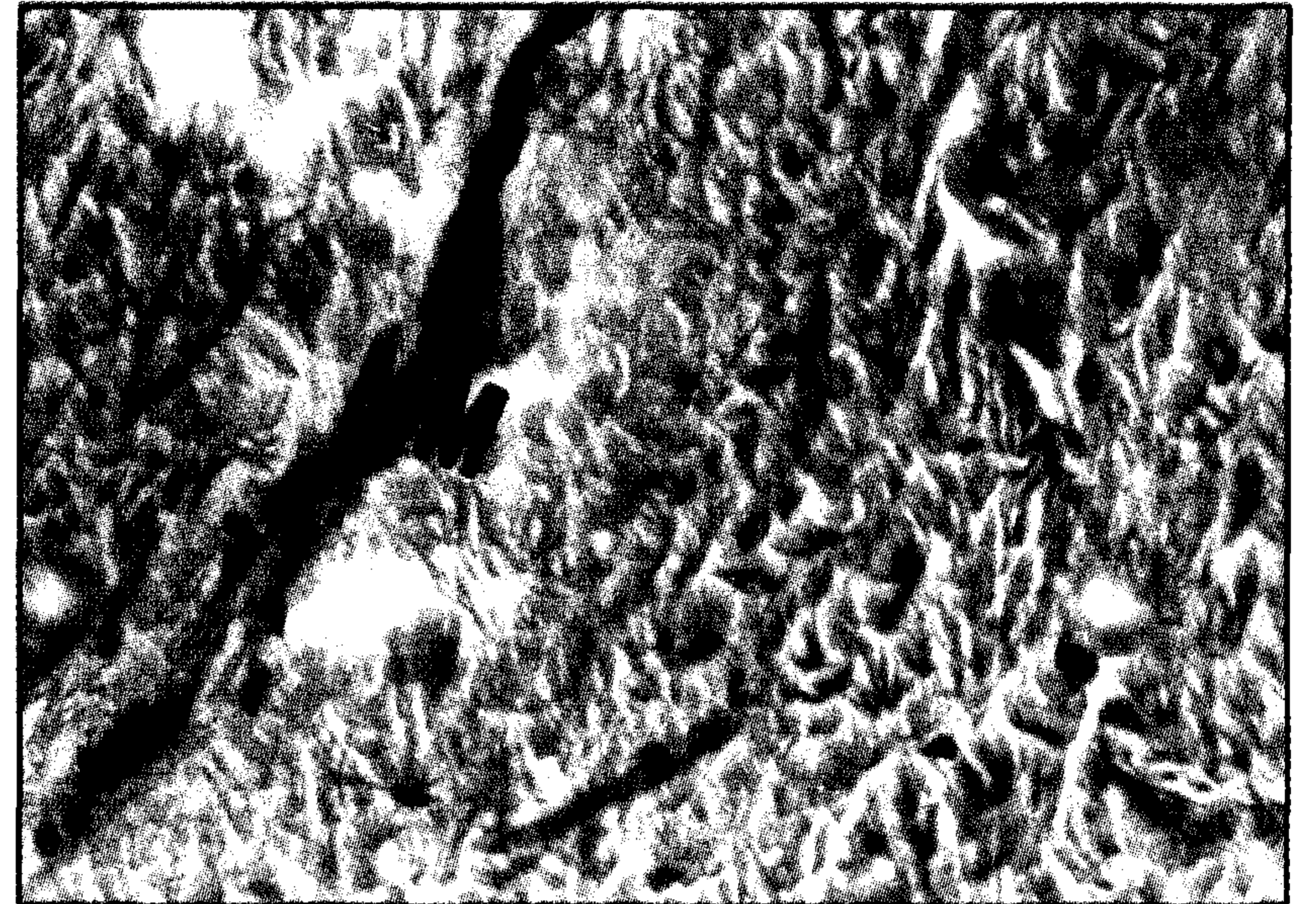


تصویر ۳- نشان دهنده موقعیت پستی - میانی مری نسبت به نای در داخل قفسه سینه. (E) مری، (T نای، (L ریه، (B نایزه، پیکان) تنه عصبی واگ پستی.






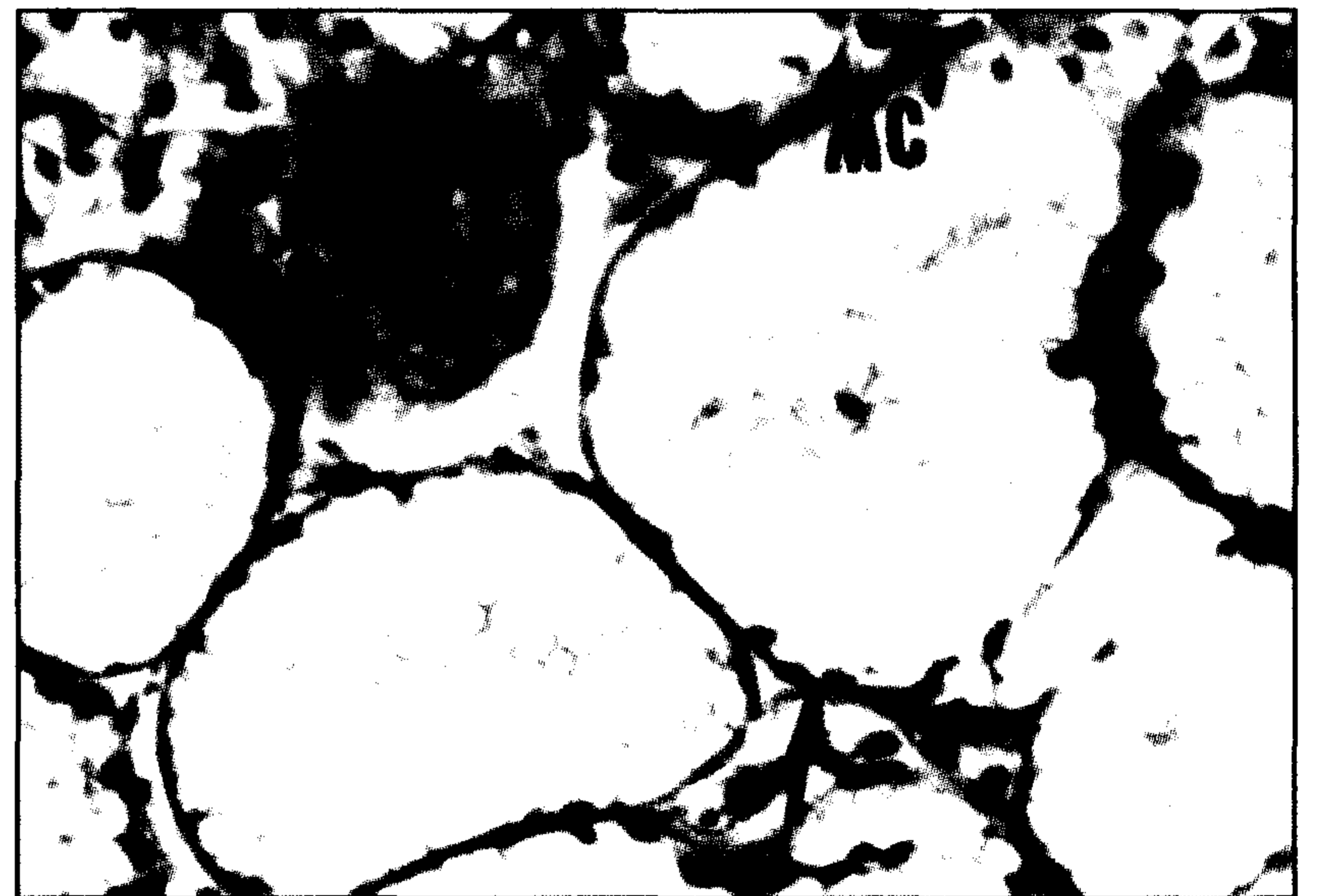
تصویر ۶- نشان دهنده ماهیچه مخاطی در قسمت سینه ای مری شتر. (EP ایتلیوم، LP) لایه پارین، (MM) ماهیچه مخاطی، (EG) غدد مری ای. رنگ آمیزی هماتوکسیلین و انوزین (۱۶۰×).




تصویر ۵- نشان دهنده سلولهای ماهیچه صاف ماهیچه مخاطی در قسمت گردنی مری شتر (MM) ماهیچه مخاطی، رنگ آمیزی اختصاصی ون گیسون (۶۴۰×).



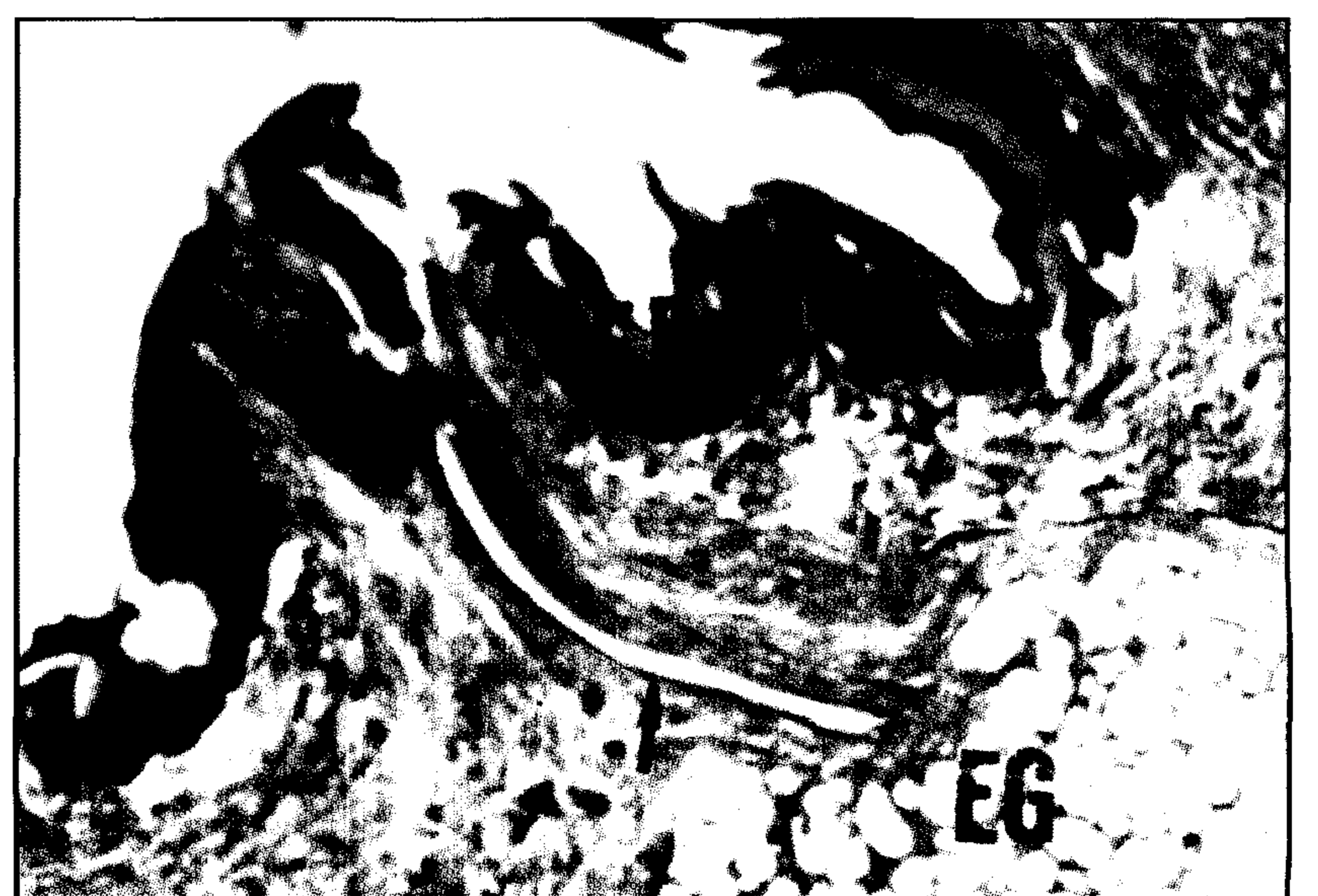
تصویر ۸- نشان دهنده غدد طبقه زیرمخاطی مری شتر یک کوهانه. پیکان) رنگ آمیزی کربوهیدراتهای موجود در ترشحات غده. رنگ آمیزی اختصاصی P.A.S. (۱۶۰×).



تصویر ۷- نشان دهنده غدد طبقه زیر مخاطی مری شتر یک کوهانه. (SC) سلولهای سرزوی، (MC) سلولهای موکوزی، پیکان) الیاف کلاژن جداکننده واحدهای ترشجی، رنگ آمیزی اختصاصی ماسون تری کروم سبز (۶۴۰×).



تصویر ۱۰- نشان دهنده طبقه ماهیچه ای در مری شتر. (SM) ماهیچه مخطط، (CT) بافت پیوندی. رنگ آمیزی هماتوکسیلین و انوزین (۶۴۰×).



تصویر ۹- نشان دهنده مجرای دفعی غدد طبقه زیر مخاطی مری شتر. (EP) ایتلیوم، (EG) غدد مری، پیکان) مجرای دفعی غده. رنگ آمیزی اختصاصی ماسون تری کروم سبز (۶۴۰×).



است. در شتر در بین لایه های ماهیچه ای مخطط، دستجات ماهیچه ای بسیار کوچک و پراکنده از نوع ماهیچه صاف نیز وجود دارد که در نزدیک محل اتصال مری به معده به شدت افزایش می یابند. در سایر نشخوارکنندگان و سگ طبقه ماهیچه ای در تمام طول مری از نوع ماهیچه مخطط است (۴،۱۱). در خوک قسمت گردنی از نوع ماهیچه مخطط، قسمت سینه ای مخلوطی از نوع مخطط و صاف و قسمت شکمی از نوع ماهیچه صاف می باشد (۴). در اسب و گربه طبقه ماهیچه ای مری تا نیمه مری از نوع ماهیچه مخطط و پس از آن از نوع ماهیچه صاف می باشد (۴). طبقه ماهیچه ای در کبوتر و مرغ شامل ۳ لایه داخلی، خارجی و میانی است که لایه میانی به صورت حلقوی و دو لایه دیگر به صورت طولی قرار گرفته اند. در پرندگان آبری لایه ماهیچه ای طولی خارجی موجود نیست. همچنین در پرندگان طبقه ماهیچه ای در تمام مری از نوع ماهیچه صاف می باشد (۲). در انسان ضخامت لایه ماهیچه ای ۲-۰/۵ میلی متر است و هر دو لایه داخلی و خارجی طبقه ماهیچه ای در قسمت ابتدایی مری از نوع ماهیچه مخطط است، در حالی که این دو لایه در ثلث انتهایی مری از نوع صاف می باشند (۷). عملکرد و ساختار بافت شناسی مری در بابون (نوعی میمون) نیز مشابه انسان است (۵). طبقه سروزی یا ادوانتیس در مری شتر تفاوت خاصی با سایر گونه ها ندارد.

### References

۱. پوستی، ا. (۱۳۶۸): بافت شناسی مقایسه ای و هیستوتکنیک، چاپ دوم، انتشارات دانشگاه تهران، صفحه: ۱۹۸-۲۰۰.
۲. رشیدی، ه. (۱۳۷۱): کالبد شناسی پرندگان اهلی، چاپ اول، انتشارات دانشگاه شهید چمران اهواز، صفحه: ۱۴۹.
3. Abdel - Rahman Y.A, Salem A.O and Elmago A.A. (1994): Ultrastructure of the esophageal gland of the fowl. I. acinar secretory cells. Assiute Vet. Med.J.; 31,19-36.
4. Banks, W.J. (1993): Applied veterinary histology, 3rd ed. Mosby-year book, London, PP:336-337 and 365.
5. Brown. F.C., Gideon, R.M., Voelker, F.A. (1978): Muscle function and structure of the esophagus of baboon (Papio anubis). Am.j. Vet.Res, 39,1209-1211.
6. Dellman, H.D. (1993): Textbook of veterinary Histology, 4th ed. Let & Febiger, Philadelphia, PP:165-167.
7. Fawcett, D.W. (1994): A textbook of Histology, 12th ed. Chapman & Hall, New York, PP:593-597.
8. Gartner, L.P. and Hiatt, J.L. (1997): Color Textbook of Histology, 1th ed. W.B. Saunders Co., Philadelphia, PP:313-314.
9. Getty, R. (1975): The Anatomy of The Domestic Animals, Vol.1, 5th ed. W.B. Saunders Co., Philadelphia, PP: 476 and 881.
10. Getty, R. (1975): The Anatomy of The Domestic Animals, Vol.2, 5th ed. W.B. Saunders Co., Philadelphia, PP: 1547.
11. Hudson, L.C. (1993): Histological identification of the striated muscle of the canine esophagus. Anat. Histol. Embryol, 22,101-104.
12. Junqueira, L.C and Carneiro, J. (1989): Basic Histology, 6th ed. Lange Medical Publication, Los Atlos, P:290.
13. Miller, M.E. (1979): Miller's Anatomy of the Dog, 2th ed. W.B. Saunders Co., Philadelphia, PP:455-459.
14. Nickel, R., Schummer, A. and Seiferle, E. (1979): The viscera of the Domestic Animals, 2th ed. Verlag paul parey, Berlin, PP: 100,122,147, 181.

در حدود ۳۰ و در انسان در حدود ۲۵ سانتی متر است (۸،۹،۱۳). قطر داخلی مری شتر تقریباً ثابت و در حدود ۳ سانتی متر است که در محل اتصال مری به معده افزایش می یابد. در شتر ضخامت دیواره مری تقریباً ثابت و در حدود ۵ میلی متر است. در گاو قطر مری در حد فاصل  $\frac{1}{3}$  میانی و خلفی گردن باریک است ولی بعد از این محل مجدداً افزایش می یابد به طوری که بعد از قلب قطر مری از یک سمت به سمت دیگر ۴-۵ سانتی متر و از بالا به پایین ۷-۸ سانتی متر می باشد. ضخامت دیواره مری در سگ ابتدا نازک است و بتدریج به طرف معده افزایش می یابد. قطر حفره مری نیز در ابتدا زیاد و به طرف انتها کاهش می یابد. در گربه قطر حفره مری از ابتدا به طرف انتها چند سانتی متر کاهش می یابد و ضخامت دیواره آن در نزدیک معده نسبتاً زیاد است. ضخامت دیواره مری در اسب نیز از ابتدا به طرف انتها افزایش می یابد که محسوستر از سایر گونه ها می باشد (۱۴). مسیر عبور مری در شتر و مجاورت آن در نواحی گردن و سینه مشابه سایر نشخوارکنندگان است.

از لحاظ بافت شناسی، اپیتلیوم طبقه مخاطی در شتر از نوع سنگفرشی مطبق شاخی شده است که از این نظر مشابه سایر نشخوارکنندگان می باشد. اگرچه میزان شاخی شدن اپیتلیوم مری در نشخوارکنندگان بسیار زیاد است، ولی در شتر شاخی شدن شدید مشاهده نشد (۶). ممکن است علت کمتر بودن شاخی شدن اپیتلیوم در شتر وجود میزان زیاد غده مری ای در طبقه زیرمخاطی و همچنین وجود این غدد در تمام طول مری شتر باشد (در سایر نشخوارکنندگان غدد مذکور در تمام طول مری وجود ندارند). میزان شاخی شدن اپیتلیوم در اسب کمتر از نشخوارکنندگان و در خوک حداقل است. اپیتلیوم در گوشتخواران و انسان غیر شاخی است. اپیتلیوم مری در پرندگان از نوع بافت سنگفرشی مطبق ضخیم و شدیداً شاخی شده تشکیل شده که هر چه به سطح داخلی مری نزدیکتر می شود، سلولهای آن پهنتر می گردند (۱۲، ۱۴).

لایه پارین در مری شتر تفاوت خاصی با سایر گونه ها ندارد، بجز اینکه میزان ندولهای لنفاوی و بافت لنفاوی در انسان و خوک و سایر حیوانات بیشتر است که در محل اتصال مری به معده افزایش می یابند (۴). همچنین این لایه در انسان دارای غددی در نزدیک حلق و نیز محل اتصال به معده می باشد (۸). در پرندگان نیز لایه پارین دارای غدد موکوزی بزرگ است (۱). ماهیچه مخاطی در مری شتر از نوع ماهیچه صاف می باشد و در تمام طول مری و به صورت دستجات بسیار پراکنده و با آرایش طولی وجود دارد که میزان سلولهای ماهیچه مخاطی به طرف قسمت خلفی مری به تدریج افزایش می یابد که از این نظر مشابه سایر حیوانات اهلی است. ماهیچه مخاطی در انتهای قدامی مری سگ و خوک وجود ندارد، ولی در گربه، اسب و نشخوارکنندگان به صورت دستجات ماهیچه صاف مجزا در نزدیک حلق وجود دارد که بر میزان آن به طرف ناحیه خلفی مری افزوده می شود (۶). این لایه در انسان به صورت کامل و ضخیم می باشد (۴). غدد مری ای موجود در طبقه زیرمخاطی مری شتر از لحاظ شکل از نوع لوله ای - آسینی و از لحاظ نوع ماده ترشچی از نوع سروموکوزی و عمدتاً موکوزی است. این غدد در تمام طول مری وجود دارند و از میزان آنها بتدریج به طرف انتهای مری کاسته می شود. غدد مذکور در سایر حیوانات از نوع لوله ای - آلوئولی و اغلب از نوع موکوزی است. در سایر نشخوارکنندگان، اسب و گربه این غدد فقط در قسمت گردنی مری وجود دارد. غدد مری ای درخوک در قسمت گردنی و به صورت پراکنده در قسمت سینه ای وجود دارد (۴). غدد مذکور در سگ در تمام طول مری وجود دارد همچنین در سگ برخلاف شتر بر میزان این غدد در نزدیک محل اتصال مری به معده افزوده می شود (۶، ۱۵). در غدد مری ای ماکیان سلولهای تشکیل دهنده آسینی، بزرگ و استوانه ای یا هرمی شکل و حاوی گرانولهای ترشچی موکوزی می باشند (۳). در انسان دو نوع غده وجود دارد. غدد لایه پارین که موکوزی هستند و در انتهای بالایی و پایینی مری وجود دارد و غدد زیرمخاطی که از نوع لوله ای - آسینی و موکوزی می باشند (۷). لایه های طبقه ماهیچه ای مری شتر به صورت نامنظم و درهم قرار گرفته اند. فیبرهای ماهیچه ای این طبقه از نوع ماهیچه مخطط بوده و ضخامت این لایه در تمام طول مری تقریباً ثابت و در حدود ۳/۵ تا ۴ میلی متر



## Anatomical and histological studies of esophagus of one-humped camel

Nabipour.A<sup>1</sup>, Khanzadi.S<sup>1</sup>, Gaasemi .M.J<sup>1</sup>

<sup>1</sup>*Department of Basic Sciences, Faculty of Veterinary Medicine, University of Ferdowsi Mashhad, Mashhad - Iran. J. Fac. Vet. Med. Tehran. Univ. 56, 4: 113-117, 2001.*

Macroscopic and microscopic esophageal structure of 23 one humped adult camels were studied. The results were compared to other information about human and other species. The length of the esophagus of camel was 165-215 cm. The cervical part of esophagus was the largest part and the abdominal part was the shortest part. In the cranial part, the esophagus of camel lied dorsomedian to the cricoid cartilage of the larynx and trachea, but about third cervical vertebra, it deviates to the left of the trachea and maintains this relation until it reaches to the sixth cervical vertebra where it again slopes to the dorsomedian of the trachea. The esophagus of camel continues caudally in thoracic cavity and passes through the esophageal hiatus of the diaphragm and after a short abdominal part, it joins to the cardia of the stomach. Histologically, the epithelium was keratinized stratified squamous. The lamina propria was loose connective tissue and was contained blood vessels and scattered lymphoid cells. The muscularis mucosa consisted of small and scattered muscle bundles that increased near the gastroesophageal junction. The tunica submucosa, had predominant mucous glands. The glands were seen along the entire length of the esophagus of camel and it gradually decreased from cranial to the caudal end of the esophagus. Tunica muscularis had entirely striated muscle and its layers were arranged irregularly. Between the layers, there were small and scattered smooth muscle bundles. The amount of the smooth muscle increased abundantly near the gastroesophageal junction. The thickness of the tunica muscularis was not different along the entire length of the esophagus and there were blood vessels and nerve plexuses between the connective tissue of the tunica muscularis.

**Key words:** Esophagus, Camel, Histology, Anatomical.

