

تاثیر استفاده از ایمپلنت نورجستومت (پروژستاژن کاشتنی) بر روی فرایند رشد فولیکولی در شتر دو کوهانه

داراب نیکجو^۱ امیر نیاسری نسلجی^{۱*} اصغر مقیسه^۱ کمال رضوی^۲

(۱) گروه علوم درمانگاهی دانشکده دامپزشکی دانشگاه تهران، تهران - ایران.

(۲) موسسه تحقیقات علوم دامی، کرج - ایران.

(دریافت مقاله: ۴ دی ماه ۱۳۸۶، پذیرش نهایی: ۲۱ اردیبهشت ماه ۱۳۸۷)

چکیده

در مطالعات متعددی پروژستاژن‌ها برای کنترل رشد فولیکولی در شتر بکار گرفته شده‌اند که نتایج متناقضی به همراه داشته است. هدف از مطالعه حاضر بررسی تاثیر ایمپلنت نورجستومت بر روی فرایند رشد فولیکولی در شتر دو کوهانه بود. تعداد ۸ نفر شتر ماده دو کوهانه با دامنه سنی ۱۴-۶ سال به طور تصادفی به دو گروه مساوی تقسیم شدند. هر یک از شترهای گروه درمان برای مدت ۱۰ روز یک ایمپلنت نورجستومت در زیر پوست پشت گوش دریافت داشتند (روز استقرار ایمپلنت نورجستومت به عنوان روز صفر مطالعه در نظر گرفته شد). شترهای گروه کنترل (تعداد ۴ نفر) هیچ درمانی دریافت نکردند. معاینه روزانه تخمدان شترهای مورد مطالعه بوسیله دستگاه سونوگرافی مجهز به پروب خطی ۵ مگاهرتز انجام گردید. فولیکول در حال رشد زمانی بالغ در نظر گرفته شد که در دامنه ۱۷-۱۳ میلی متر قرار داشت. در هر دو گروه آزمایشی یکی از دام‌ها دارای یک فولیکول پایدار بوده و در روز ۷-۶ مطالعه موج جدید فولیکولی در آنها آغاز گردید. فولیکول رشد یافته از موج جدید فولیکولی تا روز ۱۰ مطالعه به اندازه بالغ نرسید. در هر دو گروه آزمایشی یکی از دام‌ها دارای یک فولیکول در حال رشد بود که این فولیکول در پایان مطالعه به اندازه فولیکول بالغ رسید. در هر دو گروه آزمایشی در یکی از دام‌ها در طول مطالعه یک فولیکول در حال تحلیل و یک فولیکول در حال رشد مشاهده شد که در طول ۱۰ روز حضور ایمپلنت به اندازه بالغ رسید. یکی از شترهای گروه کنترل دارای یک فولیکول پایدار بود و موج جدید فولیکولی در روز ۹ مطالعه آغاز شد. یکی از شترهای گروه درمان دارای یک فولیکول پایدار و یک فولیکول در حال رشد بود که فولیکول در حال رشد در فاصله روزهای ۹ و ۱۰ آزمایش تخم‌گذاری کرد. بطور خلاصه، استفاده از یک ایمپلنت نورجستومت به مدت ۱۰ روز نمی تواند در تنظیم رشد فولیکول‌های تخمدانی در شتر دو کوهانه مؤثر باشد.

واژه‌های کلیدی: نورجستومت، رشد فولیکولی، شتر دو کوهانه.

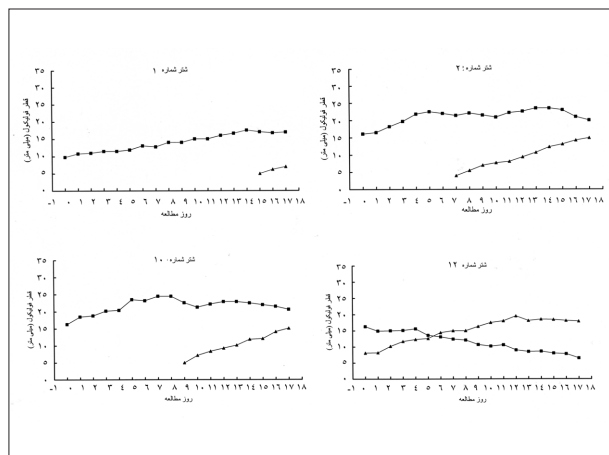
بر روی الگوی ترشحی LH وابسته به میزان پروژستاژن تجویز شده است (۱۶). به طوری که تجویز پروژستاژن در حدودی که در فاز پرواستروس وجود دارد می تواند سبب افزایش فرکانس نوسانات LH و در نتیجه پایداری فولیکول غالب گردد (۲۸، ۲۹، ۳۰، ۳۱، ۳۲، ۳۳). افزایش میزان پروژستاژن تجویزی (۲ عدد CIDR-B، ۲ عدد PRID یا ۲ تا ۸ عدد ایمپلنت نورجستومت) می تواند سبب کاهش فرکانس نوسانات LH در حدی گردد که منجر به تحلیل فولیکول تخمدانی شود (۲۸، ۲۹، ۳۰، ۳۱، ۳۲).

در مطالعات متعددی پروژستاژن‌ها برای کنترل رشد فولیکول‌ها در شترهای تک کوهانه، لاما و آلیا بکار گرفته شده که نتایج متناقضی به همراه داشته است (۳۱، ۳۲، ۳۳، ۳۴، ۳۵). متأسفانه در هیچ یک از مطالعات ذکر شده الگوی رشد فولیکول‌های تخمدانی مورد پایش قرار نگرفته تا بتوان دلایل شکست یا موفقیت برنامه‌های انجام شده را مورد بررسی قرار داد. از طرف دیگر بدلیل تفاوت‌های فیزیولوژیکی خانواده شترسانان با نوع گاو (تولیدمثل فصلی، تخم‌گذاری القایی و وجود چرخه‌های فولیکولی متوالی به جای فازهای فولیکولار و لوتئال) شاید نتوان تاثیر پروژستاژن‌ها در نوع گاو را به خانواده شترسانان تعمیم داد. هدف از آزمایش حاضر بررسی تاثیر ایمپلنت نورجستومت بر روی فرایند رشد فولیکولی در شتر دو کوهانه بوده است.

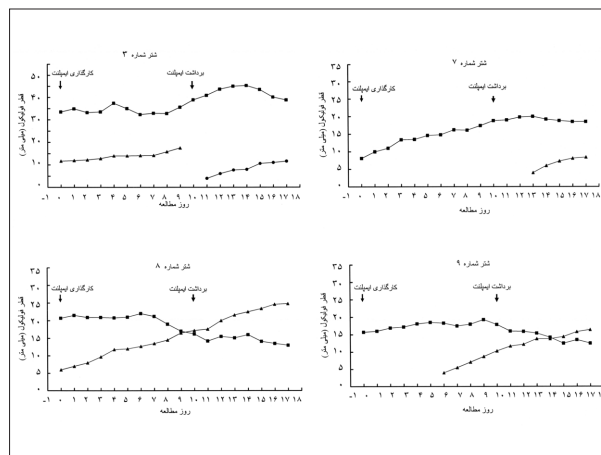
مقدمه

خانواده شترسانان (Camelidae) اعم از شترسانان عهد قدیم (شترهای تک کوهانه و دو کوهانه) و جدید (لاما، آلیا، گواناکو و ویکونا) تخم‌گذاری القایی داشته و به طور طبیعی فقط زمانی تخم‌گذاری می‌کنند که جفت‌گیری صورت پذیرد (۲۱، ۲۵، ۳۲). شتر فاقد چرخه فصلی کلاسیک، که به دو مرحله فولیکولار و لوتئال تقسیم بندی می‌شود، بوده و بجای آن در طول فصل تولید مثلی دارای چرخه‌های متوالی موج فولیکولی است (۲۳، ۳۲، ۳۳، ۳۴). هر موج فولیکولی در شتر شامل سه مرحله رشد، بلوغ و تحلیل می‌باشد (۳۲، ۳۳، ۳۴). موج فولیکولی با ظهور تعدادی فولیکول در اندازه ۵-۴ میلی متری بر روی تخمدان آغاز شده و در نهایت یکی از فولیکول‌های این مجموعه به اندازه بالغ ۱۷-۱۳ میلی متر می‌رسد (۳۴). کنترل رشد فولیکول‌های تخمدانی از ضروریات پذیرفته شده جهت توسعه تکنولوژی‌های تولید مثل نظیر تلقیح مصنوعی و انتقال جنین بشمار می‌رود. پروژستاژن‌ها اعم از انواع خوراکی، ایمپلنت و داخل مهبل، نظیر PRID و CIDR، برای ایجاد غلظت‌های پروژسترون، مشابه فاز لوتئال (Luteal) و با کمتر از آن (Sub luteal)، به منظور مهار ترشح LH در گاو (۱۷)، گوسفند (۱۴)، بز (۱۵) و اسب (۳) بکار گرفته شده‌اند. در نوع گاو، تاثیر مهاری پروژستاژن‌ها





نمودار ۲- فرایند رشد فولیکولی در شترهای گروه کنترل. فولیکول ۱ - فولیکول ۲ - فولیکول ۱۰ - فولیکول ۱۲



نمودار ۱- فرایند رشد فولیکولی در شترهای گروه درمان. فولیکول ۱ - فولیکول ۲ - فولیکول ۳ - فولیکول ۷ - فولیکول ۸ - فولیکول ۹

خروج آن صورت پذیرفت.

سونوگرافی تخمدان‌ها: سونوگرافی تخمدان‌ها در حالت ایستاده و مقید شده در جایگاه مخصوص معاینه سونوگرافی و بوسیله دستگاه سونوگرافی، مجهز به پروپ رکتال ۵ مگاهرتز خطی (Aloka 500; Japan)، بطور روزانه، از روز ۱ تا روز ۱۷ آزمایش، صورت پذیرفت. تعداد و اندازه فولیکول‌های ≥ 4 میلی متر (قابل اندازه‌گیری دقیق) بر روی تخمدان‌ها ثبت گردید. فولیکول تخمدانی زمانی در مرحله بلوغ در نظر گرفته شد که پس از سپری نمودن یک مرحله رشد در اندازه ۱۳-۱۷ میلی متری در روی تخمدان مشاهده گردید (۳۴). فولیکولی در مرحله رشد در نظر گرفته می‌شد که در طی مطالعه گذشته نگر بر روی مشاهدات سونوگرافی رشد فزاینده نشان می‌داد. فولیکولی در مرحله تحلیل در نظر گرفته می‌شد که طی مطالعه گذشته نگر بر روی مشاهدات سونوگرافی تحلیل فزاینده نشان می‌داد. فولیکولی که پس از سپری نمودن مرحله بلوغ کماکان در اندازه > 17 میلی متر بر روی تخمدان حضور داشته و در ظهور موج جدید فولیکولی خللی ایجاد نمی‌کرد به عنوان فولیکول غیرفعال در نظر گرفته شد (۳۴، ۳۲). روز نا پدید شدن فولیکول بالغ، یک روز پس از مشاهده آن بر روی تخمدان، به عنوان روز تخم‌گذاری ثبت گردید.

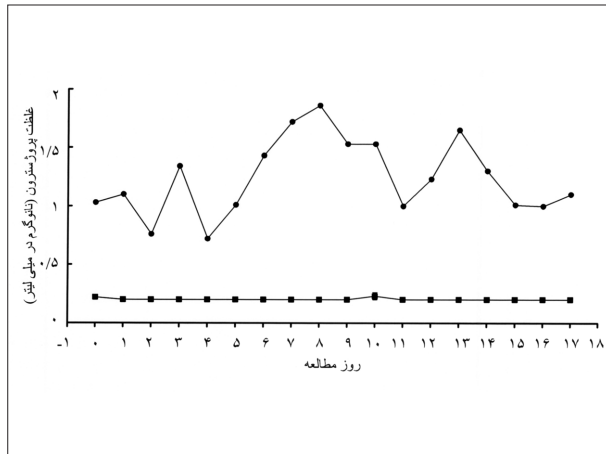
خونگیری و اندازه‌گیری پروژسترون خون: نمونه خون وریدی دام‌های مورد مطالعه، به صورت روزانه، در روزهای انجام سونوگرافی، توسط لوله‌های خلاء دار حاوی هپارین (UK, Becton Dickson systems, Vacutainer) گرفته شد. بعد از خونگیری، نمونه‌ها با دور ۱۲۰۰ به مدت ۱۰ دقیقه سانتریفوژ و پلاسما آنها جدا گردید. پلاسما جدا شده تا زمان اندازه‌گیری پروژسترون در دمای ۲۰- درجه سانتیگراد نگهداری شد. پروژسترون نمونه‌ها با استفاده از کیت الایزای تجاری (ELISA, Germany, Demeditec Diagnostic GmbH, Kiel) اندازه‌گیری شد. مناسب بودن این تست برای اندازه‌گیری پروژسترون خون شتر با مقایسه (تطبيق متوازی بودن) متحنی‌های استاندارد سرم شتر نر و سرم انسان مورد سنجش قرار گرفت (۳۴). حساسیت تست بکار گرفته شده 0.2 نانوگرم در میلی لیتر بود.

مواد و روش کار

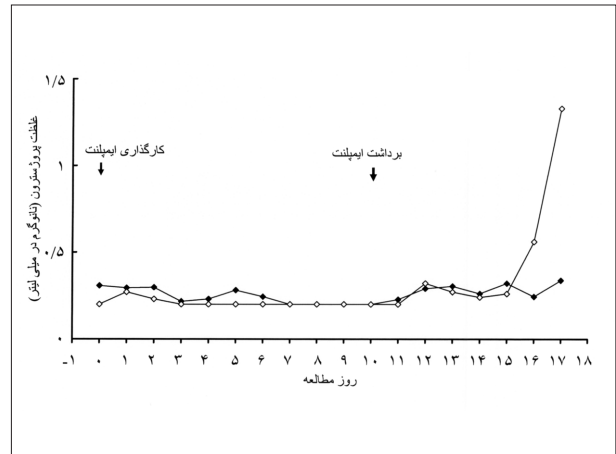
محل انجام مطالعه: مطالعه حاضر در ایستگاه تحقیقاتی شتر دو کوهانه وابسته به مرکز تحقیقات کشاورزی و منابع طبیعی استان اردبیل - وزارت جهاد کشاورزی، واقع در جهاد آباد مشگین شهر استان اردبیل انجام شد. **دام‌های مورد مطالعه:** برای انجام این مطالعه، که در فصل تولید مثل (دی لغایت اسفند ماه) انجام شد، تعداد ۸ نفر شتر دو کوهانه ماده بالغ در نظر گرفته شد. دام‌های مورد مطالعه $547/6 \pm 38/66$ کیلوگرم وزن داشته و در دامنه سنی ۱۴-۶ سال قرار داشتند. این دام‌ها دارای پیشینه باروری مناسب (در سال‌های قبل زایمانی طبیعی داشته و هیچ‌گونه سخت زایی و یا مشکل تولید مثلی پس از زایش نداشتند) و بدون هر گونه سابقه ناهنجاری تناسلی قابل تشخیص با معاینه رکتال و سونوگرافی، انتخاب شده و از یک ماه قبل از شروع آزمایش جیره استاندارد غذایی دریافت کردند. روزانه هر شتر ماده یونجه به صورت آزاد و $2/5$ کیلوگرم کنسانتره مخلوط دریافت می‌کرد. کنسانتره شامل: $67/8$ درصد جو نیم کوب، 12 درصد کنجاله تخم پنبه، $17/1$ درصد سبوس گندم، 19 درصد ملاس و $1/2$ درصد ویتامین و مواد معدنی بود که به $1/5$ کیلو گرم کاه گندم به ازای هر شتر مخلوط می‌شد. دام‌های ماده بطور جداگانه از دام‌های نر نگهداری می‌شدند و فاصله بین جایگاه آنها حدود ۲۰ متر بود به طوری که ماده‌ها می‌توانستند نرها را ببینند و صدای آنها را بشنوند.

طرح آزمایشی: دام‌ها بصورت تصادفی به دو گروه چهار تایی تقسیم شدند (کنترل و درمان). شترهای گروه کنترل (۴ نفر) هیچ‌گونه درمانی دریافت نداشتند. هر نفر از شترهای گروه درمان تعداد یک عدد ایمپلنت نورجستومت در زیر پوست پشت گوش دریافت داشت. روز صفر آزمایش روز اسقرار ایمپلنت نورجستومت (Holland, Intervet, Crestar[®], dione, 17α -acetoxy- 11β -methyl-19-norpreg-4-en-3,20) در نظر گرفته شد. ایمپلنت‌های کار گذاشته شده پس از ۱۰ روز خارج شدند. سونوگرافی و خونگیری روزانه دام‌ها از یک روز قبل از کارگذاری ایمپلنت تا ۷ روز پس از





نمودار ۴- میانگین (± خطای استاندارد) غلظت پروژسترون در گروه کنترل. شترهای ۲، ۱ و ۱۰. شتر ۱.



نمودار ۳- میانگین (± خطای استاندارد) غلظت پروژسترون در گروه درمان. شترهای ۸، ۷، ۹ و ۳. شتر ۳.

(نمودار ۲). فولیکول در حال رشد شترهای ۱ و ۱۲ به رشد خود ادامه داده و وارد مرحله بلوغ گردید. با غیر فعال شدن فولیکول بالغ شترهای شماره ۲ و ۱۰، به ترتیب در روزهای ۷ و ۹ مطالعه موج جدید فولیکولی ظاهر شد (نمودار ۲).

اندازه‌گیری پروژسترون: غلظت پروژسترون پلاسمادر شترهای ۸، ۷ و ۹ از گروه درمان در طول مطالعه و تا ۷ روز پس از برداشت ایمپلنت کمتر از ۰/۵۶ نانوگرم در میلی لیتر ثبت گردید. در شتر شماره ۳ تا روز ۱۵ آزمایش (۸ روز بعد از خروج ایمپلنت) غلظت پروژسترون کمتر از ۰/۵ نانوگرم در میلی لیتر بود و از روز ۱۶ آزمایش افزایش غلظت پروژسترون پلاسمادر این شتر آغاز گردید (نمودار ۳). غلظت پروژسترون پلاسمادر شترهای شماره ۲، ۱ و ۱۲ (گروه کنترل) در طول مطالعه و تا ۷ روز بعد از برداشت ایمپلنت در حد پایه بوده و کمتر از ۰/۲۳ نانوگرم در میلی لیتر ثبت گردید. در شتر شماره ۱۲ از گروه کنترل، غلظت پروژسترون در طول مطالعه و بعد از آن بین ۰/۷۲ و ۱/۸۶ نانوگرم در میلی لیتر در نوسان بود (نمودار ۴).

بحث

هدف از پژوهش حاضر بررسی احتمال تأثیر ایمپلنت نورجستومت در کنترل رشد فولیکول‌های تخمدان در شتر دوکوهانه بود. نتایج این مطالعه نشان داد که حضور یک ایمپلنت نورجستومت برای مدت ۱۰ روز تأثیری بر کنترل رشد فولیکول‌های تخمدانی نداشت. به طوری که فولیکول‌های در حال رشد به رشد خود ادامه داده و به مرحله بلوغ رسیدند و فولیکول‌های در اندازه بالغ، تحلیل رفته یا بطور طبیعی غیر فعال شدند. همچنین در یک مورد، موج فولیکولی جدید با حضور ایمپلنت نورجستومت، آغاز شد. در پی استفاده از مقادیر بالای پروژستازن‌ها، در گاو، گوسفند و بز، شرایط فیزیولوژیکی مشابه با استفاده از غلظت بالای پروژسترون (مشابه آنچه که در فزالوتتال طبیعی رخ می‌دهد) ایجاد می‌شود. بدنبال آن فرکانس نوسانات LH کاهش یافته و رشد فولیکول تخمدانی مختل می‌شود (۱۱، ۱۴، ۱۵، ۱۷، ۳۰). در مقابل، استفاده از مقادیر کم پروژستازن‌ها، در

پراکنندگی داخل و بین آزمایش‌ها به ترتیب ۴/۶۸ و ۱۲/۵ درصد برآورد گردید.

نتایج

معاینه سونوگرافی تخمدان‌ها: در گروه درمان، در زمان استقرار ایمپلنت‌ها، سه نفر از شترها در مرحله رشد چرخه موج فولیکولی قرار داشتند (شترهای شماره ۷، ۸). در میان آنها، شترهای شماره ۸ و ۳ به ترتیب دارای فولیکول‌های در حال رشد ۶ و ۱۱ میلی متری و فولیکول‌های غیر فعال ۲۰/۷ و ۳۳/۵ میلی متری بودند (نمودار ۱). شتر شماره ۷ دارای یک فولیکول در حال رشد ۸/۱ میلی متری بود. این فولیکول در طول درمان دارای رشد فزاینده بود (نمودار ۱). شتر شماره ۹، در زمان استقرار ایمپلنت یک فولیکول بالغ ۱۵/۷ میلی متری داشت که در طول درمان بصورت غیر فعال درآمده و یک روز قبل از خاتمه درمان روند تحلیلی را آغاز نمود. در این شتر با غیر فعال شدن فولیکول بالغ، موج جدید فولیکولی در روز ۶ مطالعه ظاهر شد (نمودار ۱). در طول ۱۰ روز حضور ایمپلنت، فولیکول در حال رشد شترهای ۳، ۷ و ۸ به رشد خود ادامه داده و به مرحله بلوغ رسید. در شتر شماره ۳، فولیکول بالغ در فاصله روزهای ۹ و ۱۰ مطالعه و در اندازه ۱۷/۵ میلی متر تخم‌گذاری کرد. موج جدید فولیکولی در این شتر از روز ۱۱ مطالعه (روز دوم بعد از تخم‌گذاری) ثبت گردید. فولیکول‌های در حال رشد شترهای شماره ۷ و ۸ به اندازه فولیکول بالغ رسیدند. پس از برداشت ایمپلنت، فولیکول بالغ شتر شماره ۷ غیر فعال شده و از روز ۱۴ آزمایش سیر تحلیلی را آغاز نمود. در شتر شماره ۸، تا روز ۱۶ آزمایش، فولیکول بالغ به افزایش اندازه ادامه داد و در طول این مدت موج فولیکولی جدید مشاهده نشد (نمودار ۱).

در گروه کنترل، در زمان شروع آزمایش، شتر شماره ۱ دارای فولیکول در حال رشد ۹/۸ میلی متری و شتر شماره ۱۲ دارای فولیکول در حال رشد ۸/۱ میلی متری و فولیکول در حال تحلیل ۱۶/۳ میلی متری بودند (نمودار ۲). در این زمان فولیکول تخمدانی در شترهای شماره ۲ و ۱۰ در مرحله بلوغ فولیکولی قرار داشته و به ترتیب در اندازه‌های ۱۶/۱ و ۱۶/۳ میلی متر بودند



خود به خودی در شتر تک کوهانه (۲۲)، احتمال دارد مورد مشاهده شده در مطالعه حاضر نیز از موارد طبیعی تخمک‌گذاری خودبخودی در این گونه دامی محسوب گردد.

در شتر شماره ۱۰ از گروه کنترل، غلظت پروژسترون در طول مطالعه و بعد از آن بین ۰/۷۲ و ۱/۸۶ نانوگرم در میلی لیتر در نوسان بود. منشا افزایش غلظت پروژسترون این شتر ممکن است در اثر لوتئینی شدن دیواره فولیکول تخمدانی باشد. در شتر تک کوهانه و لاما، دیواره بعضی از فولیکول‌های پایدار بزرگ ضخیم می‌شود. گروهی از محققان این پدیده را کیست‌های لوتئال در نظر گرفته‌اند که می‌تواند منشاء افزایش پروژسترون به شمار رود (۲،۳۵). به طور کلی در این مطالعه، با استفاده از یک عدد ایمپلنت نورجستومت تأثیری در کنترل فرایند رشد فولیکول‌های تخمدانی در شتر دو کوهانه مشاهده نشد.

References

1. Aba, M. A., Quiroga, M. A., Auza, M., Forsberg, M., Kindahl, H. (1999) Control of ovarian activity in lamas (*Lama glama*) with medroxyprogesterone acetate. *Reprod. Domest. Anim.* 34: 471-476.
2. Adams, G. P., Sumar, J., Ginther O. J. (1990) Effect of lactational and reproductive status on ovarian follicular waves in llama. *J. Reprod. Fertil.* 90: 535-545.
3. Almeida, H. B., Viana W. G., Arruda, R. P., Oliveira, C. A. (2001) Estrus synchronization and follicular dynamics of Crioulo mares by norgestomet, melengestrol acetate and alternogest treatments. *Braz. J. Vet. Res. Anim. Sci.* 38: 267-272.
4. Bourk, D. A., Adam, C. L., Kyle, C. E. (1992) Superovulation and embryo transfer in llama. In 'Proceedings of 1st International Camel Conference'. Edited by W.R. Allen, A.J. Higgins, I.G. Meyhew, D.H. Snow and J.F. Wade; R and W Publications: Newmarket, UK, pp. 183-185.
5. Bourk, D. A., Kyle, C. E., McEvoy, T. G., Young, P., Adam, C. L. (1995) Superovulatory responses to eCG in llamas (*Lama Glama*). *Theriogenology.* 44: 255-268.
6. Chaves, M. J., Aba, M. A., Aguera, A., Egey, J., Berestin, V., Rutter, B. (2002) Ovarian follicular

گوسفند، گاو و گاو میش، شرایطی نظیر آنچه در مرحله پرواستروس (غلظت پایین پروژسترون) وجود دارد را بوجود می‌آورد. چنین غلظتی از پروژستازن اگرچه از غلبان پیش تخمک‌گذاری LH ممانعت به عمل می‌آورد، ولی باعث افزایش فرکانس نوسانات LH و رشد فزاینده و پایداری فولیکول بالغ می‌گردد که در پی آن همزمانی فحلی متراکم در گروهی از دام‌ها پس از برداشت ایمپلنت حاصل می‌گردد (۲۸، ۲۶، ۲۴، ۱۷، ۱۴، ۱۳). برخلاف نتایج بدست آمده در گاو، گاو میش و گوسفند، در مطالعه حاضر فولیکول پایدار (فولیکول فعال با رشد فزاینده) متعاقب استفاده از نورجستومت ایجاد نگردید و هر یک از شترها دارای الگوی منحصر به خود بودند.

در مطالعه حاضر استفاده از ایمپلنت نورجستومت سبب یکنواختی در رشد فولیکول‌های تخمدانی نگردید. مطالعات متعددی در شترسانان برای کنترل رشد فولیکول‌های با استفاده از تجویز پروژسترون و شبیه‌سازی فاز لوتئال شتر صورت پذیرفته است. استفاده از PRID در برنامه انتقال جنین در شترهای تک کوهانه دهنده و گیرنده نتوانست در کنترل رشد فولیکول‌های تخمدانی موثر باشد (۸، ۳۱). ولی تزریق عضلانی روزانه ۱۰۰ میلی گرم پروژسترون روغنی به مدت ۱۵-۸ روز در شترهای دهنده و گیرنده با نتایج انتقال جنین مناسبی همراه بوده است (۱۸، ۱۹). استفاده از ایمپلنت نورجستومت در شتر تک کوهانه قبل از سوپراوولاسیون منجر به نتایج ضعیف تخمک‌گذاری و استحصال جنین گردید (۱۰). استفاده از ایمپلنت نورجستومت، به مدت ۷ روز پیش از سوپراوولاسیون و استحصال و انتقال جنین با نتایج متناقضی همراه بوده است (۴، ۵). همچنین مطالعه بر روی ممانعت رشد فولیکولی در لاما با استفاده از پروژسترون داخل واژنی (۳۳/۰ گرم، CIDR) به مدت ۷ روز، منجر به جلوگیری از رشد فولیکول‌های تخمدانی بالای ۷ میلی متر، و بروز موج فولیکولی جدید ۱/۰±۵/۱ روز پس از خروج CIDR گردید (۶). بر اساس پروفایل هورمون استرادیول، استفاده از اسفنج داخل واژنی حاوی پروژسترون (۱۲۰ میلی گرم، مدرکسی پروژسترون استات) (Medroxyprogesterone Acetate (MPA)) به مدت ۹ روز در لامانیز سبب جلوگیری از رشد فولیکول‌های تخمدانی گردید (۱). در مقابل، استفاده از اسفنج داخل واژنی دارای مقادیر مختلف MPA (۲۴۰، ۱۲۰ و ۴۸۰ میلی گرم)، در همزمانی رشد فولیکول‌های تخمدانی تأثیری نداشت (۱۲).

در مطالعه حاضر در شتر شماره ۳ (گروه درمان) فولیکول بالغ بین روزهای ۹ و ۱۰ مطالعه تخمک‌گذاری کرد. افزایش پروژسترون متعاقب آن، احتمال پاره شدن فولیکول در حین سونوگرافی را مردود و تخمک‌گذاری را تأیید کرد. به طوری که غلظت پروژسترون پلاسما تا روز ۵ بعد از تخمک‌گذاری (روز ۱۵ مطالعه) پایین باقی ماند و از روز ۱۶ شروع به افزایش نمود. بر اساس مطالعات گذشته بر روی شتر دو کوهانه، تحریکات موضعی سرویکس و واژن منجر به القاء تخمک‌گذاری نمی‌شود (۷). در حالی که حضور طولانی مدت PRID در مجاورت سرویکس به عنوان یک عامل محرک در ایجاد تخمک‌گذاری قبل از برداشت PRID، در شتر تک کوهانه، گزارش شده است (۳۴). با توجه به وجود درصد بسیار پایین (۱/۴ درصد موج‌های فولیکولی) تخمک‌گذاری



- wave pattern and the effect of exogenous progesterone on follicular activity in non-mated llamas. *Anim. Reprod. Sci.* 69: 37-46.
7. Chen, B. X., Yuen, Z. X., Pan, G. W. (1985) Semen-induced ovulation in the Bactrian camel (*Camelus bactrianus*). *J. Reprod. Fertil.* 74: 335-339.
 8. Cooper, M. J., Skidmore, J. A., Allen, W. R., Wensvoort, S., Billah, M., Chaudhary, M. A., Billah A. M. (1992) Attempts to stimulate and synchronize ovulation and superovulation in Dromedary camels for embryo transfer. In 'Proceedings of 1st International Camel Conference'. Edited by W.R. Allen, A.J. Higgins, I.G. Meyhew, D.H. Snow, J.F. Wade; R and W Publications: Newmarket, UK, pp.187-191.
 9. Cupp, A. S., Garcia-Winder, M., Zamudio, A., Mariscal, V., Wehrman, M., Kojima, N., Peters, K., Bergfeld, E., Hernandez, P., Sanchez, T., Kittok, R., Kinder, J. (1992) Two concentrations of progesterone (P4) in circulation have a differential effect on pattern of ovarian follicular development in the cow. *Biol. Reprod.* 44(Suppl. 1): 64.
 10. Deen, A., Sahani, M. S. (2006) Superovulation response to a progestagen implants, PMSG and hCG treatment in female camels. *Isra. J. Vet. Med.* 61: 60-63.
 11. D'Occhio, M. J., Niasari-Naslaji, A., Kinder, J. E. (1997) Influence of varied progesterone treatments on ovarian follicle status and subsequent ovarian superstimulatory responses in cows. *Anim. Reprod. Sci.* 45: 241-253.
 12. Ferrer, M. S., Aguero, A., Flores, M., Rutter, B. (1999) follicular dynamics control in lamas (*Lama glama*) using intra vaginal sponges with medroxyprogesterone. *J. Camel. Prac. Res.* 277.
 13. Garcia, F. E. O., Cordero, M. J. L., Hizareza, E. A., Peralta, O. J. G., Ortega, C. M. E., Cardenas, M., Gutierrez, C. G., Sanchez, T. E. M. T. (2004) Induction of new follicular wave in holstein heifers synchronized with norgestomet. *Anim. Reprod. Sci.* 80: 47-57.
 14. Karsch, F. J., Cummins, J. T., Thomas, G. B., Clarke, I. J. (1987) Steroid feedback inhibition of pulsatile secretion of gonadotropin-releasing hormone in the ewe. *Biol. Reprod.* 36: 1207-1218.
 15. Kim, S., Tanaka, T., Kamomae, H. (2003) Different effects of subnormal levels of progesterone on the pulsatile and surge mode secretion of luteinizing hormone in ovariectomized goats. *Biol. Reprod.* 69: 141-145.
 16. Kinder, J. E., Kojima, F. N., Bergfeld, E. G. M., Wehrman, M. E., Fike, K. E. (1996). Progesterin and Estrogen Regulation of Pulsatile LH Release and Development of Persistent Ovarian Follicles in Cattle. *J. Anim. Sci.* 74: 1424-1440.
 17. Kojima, N., Stumpf, T. T., Cupp, A. S., Werth, L. A., Roberson, M. S., Wolfe, M. W., Kittok, R. J., Kinder J. E. (1992). Exogenous progesterone and progestins as used in estrous synchrony regimens do not mimic the corpus luteum in regulation of luteinizing hormone and 17 β -estradiol in circulation of cows. *Biol. Reprod.* 47: 1009-1017.
 18. McKinnon, A. O., Tinson, A. H., Nation, G. (1992) Embryo transfer in Dromedary camels. In 'Proceedings of 1st International Camel Conference'. Edited by W.R. Allen, A.J. Higgins, I.G. Meyhew, D.H. Snow and J.F. Wade.; R and W Publications: Newmarket, UK, pp. 203-208.
 19. McKinnon, A. O., Tinson, A. H. and Nation, G. (1994) Embryo transfer in Dromedary camels. *Theriogenology.* 41: 145-150.
 20. Miragaya, M. H., Chaves, M. G., Aguero, A. (2006) Reproductive biotechnology south American camelids. *Small Rumin. Res.* 61: 299-310.
 21. Musa, B. E. and Abusineina, M. E. (1978) The oestrous cycle of the camel (*Camelus dromedaries*). *Vet. Rec.* 103: 556-557.
 22. Nagy, P., Juhasz, J. and Wernery, U. (2005) Incidence of spontaneous ovulation and development of the corpus luteum in non-mated dromedary camels (*Camelus dromedaries*). *Theriogenology.* 64: 292-304.
 23. Nawito, M. F., Shalash, M. R., Hopppe, R., Rakha A. M. (1967) Reproduction in female camel. *Anim. Sci. Res. Ins. Bull.* 2: 19-22.
 24. Niasari-Naslaji, A., Jillella, D., Fenwick, D., Kinder, J. E., D'Occhio, M. J. (1996) Estrous synchronization and fertility after a control of formation and



- regression of the corpus luteum, and emergence of the ovarian dominant follicle in cattle. *Theriogenology*. 46: 1451-1465.
25. Novoa, C. (1970) Reproduction in Camelidae. *J. Reprod. Fertil.* 22: 3-20.
26. Rastergarnia, A., Niasari-Naslaji, A., Hovareshti, P., Sarhaddi, F., Safaie, M. (2004) The effect of different doses of gonadorelin on ovarian follicle dynamics in river buffalo (*Bubalus bubalis*). *Theriogenology*. 62: 1283-1291.
27. Roberson, M. S., Wolfe, M. W., Stumpf, T. T., Kittok, R. J., Kinder, J. E. (1989) Luteinizing hormone secretion and corpus luteum function in cows receiving two levels of progesterone. *Biol. Reprod.* 41: 997-1003.
28. Sanchez, T., Wehrman, M. E., Kojima, F. N., Cupp, A. S., Bergfeld, E. G., Peters, K. E., Mariscal, V., Kittok, R. J., and Kinder, J. E. (1995) Dosage of the synthetic progestin, norgestomet, influences luteinizing hormone pulse frequency and endogenous secretion of 17β -estradiol in heifers. *Biol. Reprod.* 52: 464.
29. Savio, J. D., Tathcher, W. W., Badinga, R. L., Sota-de la and Wolfenson, D. (1993) Regulation of dominant follicle turnover during the estrous cycle in cows. *J. Reprod. Fertil.* 97: 197-203.
30. Sirois, J., Fortune, J. E. (1990) Lengthening the bovine estrous cycle with low levels of exogenous progesterone: a model for studying ovarian follicular dominance. *Endocrinology*. 127: 916-925.
31. Skidmore, J. A., Allen, W. R., Cooper, M. J., Chaudhry, M. A., Billah, M., Billah A. M. (1992) The recovery and transfer of embryos in the Dromedary camel: results of preliminary experiments. In 'Proceedings of 1st International Camel Conference'. Edited by W. R. Allen, A. J. Higgins, I. G. Meyhew, D. H. Snow and J. F. Wade ; R and W Publications: Newmarket, UK, pp.187-191.
32. Skidmore, J. A., Billah, M., Allen, W. R. (1995). The ovarian follicular wave pattern in the mated and non-mated Dromedary camel (*Camelus dromedaries*). *J. Reprod. Fertil. Suppl.* 49: 545-548.
33. Skidmore, J. A., Billah, M., Allen, W. R. (1997) The ovarian follicular wave pattern and control of ovulation in the mated and non-mated female Dromedary camel (*Camelus dromedaries*). *J. Camel Prac. Res.* 4: 193-197.
34. Skidmore, J. A., Billah, M., Allen, W. R. (1996) The ovarian follicular wave pattern and induction of ovulation in the mated and non-mated one-humped camel (*Camelus dromedaries*). *J. Reprod. Fertil.* 106: 185-192.
35. Tinson, A. H., McKinnon, A. O. (1992) Ultrasonography of the reproductive tract of the female dromedary camel. In 'Proceedings of 1st International Camel Conference'. Edited by W.R. Allen, A.J. Higgins, I.G. Meyhew, D.H. Snow and J.F. Wade. R and W Publications: Newmarket, UK, pp. 129-135.



THE EFFECT OF NORGESTOMET IMPLANT ON FOLLICLE DEVELOPMENT IN BACTRIAN CAMEL

Nikjou, D.¹, Niasari-Naslaji A.^{1*}, Moghiseh, A.¹, Razavi, K.²

¹Department of Clinical Sciences, Faculty of Veterinary Medicine, University of Tehran, Tehran-Iran.

²Animal Science Research Institute, Karaj-Iran.

(Received 25 December 2007 , Accepted 11 May 2008)

Abstract:

Progestagens have been used in order to control follicle wave dynamics in camelids, however, the results are controversial. The purpose of this study was to investigate the effect of single norgestomet implant on ovarian follicle development in Bactrian camel. Bactrian camels (n=8; 6-14 years old) were assigned randomly to two groups. Norgestomet treated group (n=4) received one implant of norgestomet under the skin of ear for 10 days (Day 0= Day of implant insertion). Camels in Control group (n=4) did not receive any treatment. Daily ultrasound examination using trans-rectal linear probe was conducted to determine ovarian follicle status. Mature follicle was defined as a growing follicle at the size of 13-17 mm in diameter. In both groups, there was a female with a persistent follicle throughout the experiment and a new emergence of follicle wave on Day 6-7 of the experiment. The latter follicle did not reach mature size on Day 10 of experiment. In both groups, there was a female with growing follicle during the experiment that became at the range of mature size at the termination of study. In both groups, there was a female with a regressing follicle throughout the experiment and a growing follicle which become mature during 10 days of treatment. One female in Control group had a persistent follicle throughout the experiment and a new emergence on Day 9. One female in Norgestomet treated group, had a persistent follicle during experiment and a growing follicle that ovulated spontaneously between Days 9 and 10 of experiment. In conclusion, single Norgestomet implant for 10 days does not regulate ovarian follicle development in Bactrian camel.

Key words: Norgestomet implant; follicular development; Bactrian camel.

*Corresponding author's email: niasari@ut.ac.ir, Tel: 021- 6117136 , Fax: 021-66933222

