

تاثیر باقی ماندن تخمک‌های رها شده از تخمدان در محوطه شکمی بر کیفیت و تغییرات بافتی تخم ماهی آزاد دریای خزر (*Salmo trutta caspius*)

معصومه بحر کاظمی^{۱*} عباس متین فر^۲ مهدی سلطانی^۳ بهروز ابطحی^۴ ایرج پوستی^۵

۱) گروه شیلات، دانشکده کشاورزی، دانشگاه آزاد اسلامی، واحد قائم شهر، قائم شهر - ایران.

۲) موسسه تحقیقات شیلات ایران، تهران - ایران.

۳) گروه بهداشت و بیماری‌های آبزیان، دانشکده دامپزشکی، دانشگاه تهران، تهران - ایران.

۴) گروه بیولوژی دریا، دانشکده زیست‌شناسی، دانشگاه شهید بهشتی، تهران - ایران.

۵) گروه علوم تشریح، دانشکده دامپزشکی، واحد علوم و تحقیقات دانشگاه آزاد اسلامی، تهران، ایران.

(دریافت مقاله: ۱۹ اسفند ماه ۱۳۸۷، پذیرش نهایی: ۱۲ مهر ماه ۱۳۸۸)

چکیده

به منظور تعیین بهترین زمان تخم‌کشی پس از اوولاسیون و فوق‌رسیدگی تخمک در ماهی آزاد دریای خزر، تخمک‌ها به مدت ۴۰ روز پس از اوولاسیون در دمای 16 ± 0.7 درجه سانتیگراد در حفره شکمی مولدین باقی ماندند. نمونه برداری از تخمک‌ها با فواصل ۱۰ روزه و در ۴ مرحله انجام شد و تخمک‌ها با مخلوط اسپرم مولدین نر لقاح داده شدند. نتایج حاصله نشان داد که میزان چشم‌زدگی از 28 ± 6.90 درصد در تخمک تازه اوولده شده (۱۰-۰ روز پس از اوولاسیون) به 34 ± 1.67 درصد تخمک فوق‌رسیده (۴۰-۳۰ روز پس از اوولاسیون) کاهش یافت. همچنین میزان تفریخ از 82 ± 6.86 درصد تخمک تازه اوولده شده به 98 ± 9.49 درصد در تخمک فوق‌رسیده کاهش یافت. به هر حال میزان ناهنجاری لاروی تا ۳۰ روز پس از اوولاسیون ثابت بود. مطالعه بافت‌شناسی تخمک تازه اوولده شده نشان داد که زرده‌داری بافت ناهمگن بوده و قطر فضای پری و تیلین تفاوت چندانی نداشت. در حالت فوق‌رسیدگی، زرده ناهمگن شده در حالی که تغییر در قطر کوریون حاصل نشد. همچنین قطر فضای پری و تیلین در نقاط مختلف متفاوت بود. به علاوه در طول دوره فوق‌رسیدگی تخمک تغییری در وضعیت سوراخ میکرو و پیل ایجاد نشد. این مطالعه نشان داد که بهترین زمان تخم‌کشی از مولدین ماهی آزاد دریای خزر در دمای 16 ± 0.7 درجه سانتیگراد تا ۱۰ روز پس از اوولاسیون بود. اگر چه فوق‌رسیدگی سبب ایجاد تغییراتی از نظر بافت‌شناسی در تخمک گردید اما بر روی میکرو و پیل بی‌تأثیر بود.

واژه‌های کلیدی: تخمک، اوولاسیون، فوق‌رسیدگی، ماهی آزاد دریای خزر.

مقدمه

باقی ماندن تخمک‌ها پس از اوولاسیون در تخمدان یا حفره شکمی سبب ایجاد فوق‌رسیدگی در تخمک‌ها می‌شود به طوری که همواره موجب کاهش کیفیت تخمک‌ها خواهد شد. این کاهش کیفیت در تحقیقات مختلف در قالب کاهش درصد لقاح، چشم‌زدگی و یا تفریخ و افزایش نرخ ناهنجاری‌های مورفولوژیک و یا ایجاد سطوح مختلف پلئیدی در لاروها نشان داده شده است (۱۱، ۹، ۱۰، ۱۱). بنابراین فوق‌رسیدگی یکی از فاکتورهای محدود کننده موفقیت تکثیر مصنوعی محسوب می‌گردد. این موضوع به ویژه در آزاد ماهیان که در مقایسه با سایر ماهیان پرورشی تعداد تخمک‌ها در آن‌ها محدودتر است و اوولاسیون نیز در آن‌ها با هورمون درمانی همراه نبوده و خود به خود انجام می‌شود، از اهمیت بیشتری برخوردار است. اگرچه مطالعات متعددی تاثیر باقی ماندن تخمک در محوطه شکمی آزاد ماهیان را بر کیفیت آن در فواصل زمانی مختلف پس از اوولاسیون و در دماهای مختلف مورد بررسی قرار داده‌اند (۱۵، ۱۴، ۱۳، ۱۰، ۸، ۶، ۳، ۲). اما اطلاعات در مورد تغییرات بافت‌شناسی و ساختاری که در طول فوق‌رسیدگی در تخمک ایجاد می‌شود بسیار اندک است. Formacion و همکاران در سال ۱۹۹۳، تغییرات مورفولوژیک را که در اثر فوق‌رسیدگی در تخمک ماهی حوض (*auratus*)

Carassius) ایجاد شد، بررسی نمودند و Lahnsteiner در سال ۲۰۰۰، در مطالعه خود به تشریح تغییرات بافتی تخمک قزل‌آلای رنگین کمان (*Oncorhynchus mykiss*) در اثر فوق‌رسیدگی پرداخت. در مطالعه بر روی گونه *Prochilodus marginivittatus* اگرچه درصد لقاح بعد از ۲ ساعت باقی ماندن تخمک‌ها پس از اوولاسیون در حفره تخمدانی، بیش از ۹۰ درصد کاهش یافت اما ساختار تخمک از جمله وضعیت سوراخ میکرو و پیل تغییر نکرد (۱۲).

ماهی آزاد دریای خزر یکی از گونه‌های آزاد ماهیانی است که بومی آب‌های ایران می‌باشند و جمعیت آن در دریاچه خزر شدیداً رو به کاهش نهاده است. برای بازسازی ذخایر این گونه در دریاچه خزر، از سال ۱۳۶۲، تکثیر مصنوعی مولدینی که جهت تولید مثل وارد رودخانه‌های جنوبی این دریاچه می‌شوند و پرورش بچه ماهی تا مرحله Smolt و رهاسازی آن‌ها توسط سازمان شیلات ایران انجام می‌شود. در این تحقیق به منظور دستیابی به اطلاعات بیشتر در مورد فوق‌رسیدگی تخمک، تغییرات ساختاری و بافتی که پس از اوولاسیون تا فوق‌رسیدگی در تخمک ایجاد می‌شود، مورد بررسی قرار گرفت. به ویژه پاسخ به سوالات زیر برای درک موضوع و کمک به افزایش میزان تفریخ در این ماهی مورد توجه بوده است. باقی ماندن تخمک‌ها پس از اوولاسیون در محوطه شکمی با توجه به میانگین دمای موجود در مرکز



دمای 7 ± 0.2 درجه سانتیگراد خوابانیده شدند. تخم‌ها و جنین‌های مرده به طور مرتب حذف شدند. ۳۰ و ۶۰ روز پس از لقاح به ترتیب درصد چشم‌زدگی و درصد تفریخ با توجه به کل تخمک‌های تکثیر شده به دست آمد. همچنین درصد ناهنجاری لاروی با توجه به تعداد آلوین‌ها در مرحله تفریخ محاسبه شد.

مطالعه بافت شناسی و ساختاری تخمک: به منظور مطالعه با میکروسکوپ نوری بلافاصله پس از استحصال تخمک از هر مولد، تعداد ۱۰ تخمک در فرمالین بافر ۱۰ درصد فیکس و عملیات تهیه بافت شامل آگیری با درجات مختلف الکل، شفاف سازی، آغشتگی با پارافین، بلوک‌گیری با پارافین، برش‌های ۲-۳ میکرونی و رنگ‌آمیزی هماتوکسیلین - آئوزین بر روی آن‌ها انجام شد (۵). همچنین به منظور مطالعه با میکروسکوپ الکترونی، تخمک‌های تازه اوله شده و فوق رسیده در محلول Karnovsky (۲/۵) درصد گلو تار آلدئید و ۲ درصد پارافمالدئید در ۰/۱ مول فسفات بافر در $pH=7/3$ به مدت ۱۲-۸ ساعت در دمای ۴ درجه سانتیگراد فیکس شدند. آماده سازی تخمک به صورت فیکس مجدد توسط اسمیوم تتروکساید ۱ درصد در فسفات بافر، آگیری با درجات مختلف الکل اتیلیک و خشک کردن توسط Freez dryer، پوشش دادن به مدت ۲-۱ دقیقه، در ۱۵Vm و مشاهده و عکسبرداری توسط Scanning Electron Microscope انجام شد (۱۲).

تجزیه و تحلیل آماری: تجزیه آماری نمونه‌های با استفاده از نرم افزار SPSS انجام شد. برای مقایسه میانگین داده‌های حاصله از تحلیل واریانس یک طرفه (ANOVA) استفاده شد و هم واریانس داده‌های به دست آمده توسط آزمون Leven مورد بررسی قرار گرفت. از آزمون Welch برای مقایسه میانگین داده‌ها و از آزمون Tukey برای مقایسه دو به دو میانگین‌ها استفاده شد. برای تعیین رابطه بین فاکتورهای مورد بررسی نیز از آزمون ضریب همبستگی پیرسون استفاده شد. تمامی تحلیل‌ها در سطح اطمینان ۹۵ درصد مورد مقایسه قرار گرفت.

نتایج

تاثیر باقی ماندن تخمک‌ها پس از اوولاسیون بر کیفیت تخمک: در طول دوره نمونه برداری، کیفیت تخمک به شدت کاهش یافت. درصد چشم‌زدگی از $90/65 \pm 6/28$ درصد در ۱۰-۰ روز پس از اوولاسیون به $0/67 \pm 1/34$ درصد در ۳۰-۴۰ روز پس از اوولاسیون کاهش یافت. تفاوت درصد چشم‌زدگی بین تیمار اول و دوم (تا ۲۰ روز پس از اوولاسیون) معنی دار نبود ($p > 0/05$) اما پس از آن دچار کاهش شدید شد. درصد تفریخ در طول فوق رسیدگی به طور معنی داری کاهش پیدا کرد به طوری که از $86/33 \pm 6/82$ درصد در ۱۰-۰ روز پس از اوولاسیون به $0/49 \pm 0/98$ درصد در ۳۰-۴۰ روز پس از اوولاسیون کاهش یافت ($p < 0/05$). با این که درصد ناهنجاری لاروی افزایش تدریجی را با بروز فوق رسیدگی تخمک نشان داد اما این افزایش تا ۳۰-۲۰ روز پس از اوولاسیون معنی دار نبود ($p > 0/05$). در مورد تیمار چهارم (۳۰-۴۰ روز پس از اوولاسیون)،

تکثیر، چگونه بر کیفیت تخمک‌ها تاثیر گذاشته و حدود آستانه افت کیفیت تخمک چه زمانی است؟ و آیا ساختار تخمک مانند کوریون، کورتیکال و زیکول، فضای پری ویتلین، زرده و سوراخ میکروپیل با بروز فوق رسیدگی تغییر می‌کند؟

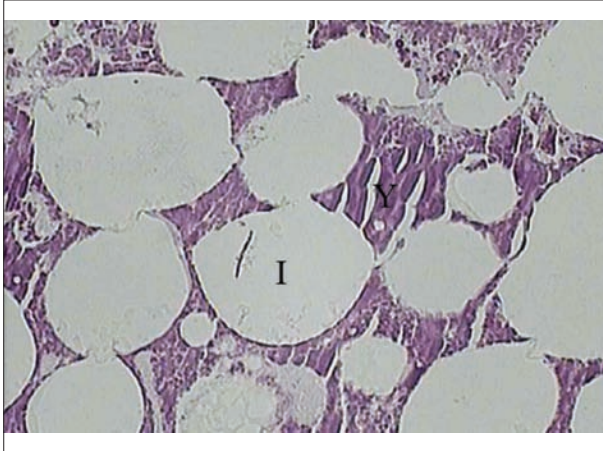
مواد و روش کار

ماهی: در این تحقیق از مولدین پرورشی ۴ ساله ماهی آزاد دریای خزر استفاده شد. مولدین در استخرهای سرباز ۵ مترمکعبی مرکز تکثیر و پرورش ماهیان سردآبی کلاردشت در مازندران در رژیم نوری طبیعی نگهداری شدند. آب مرکز ترکیبی از آب رودخانه نزدیک مرکز و آب چشمه بود که دمای آن در طول انجام تحقیق $7 \pm 0/6$ درجه سانتیگراد اندازه‌گیری شد. مولدین تا یک ماه قبل از زمان پیش بینی شده برای تخم‌دهی و اسپرم‌دهی، روزانه یک بار با غذای کنسانتره (۴۶ درصد پروتئین) تا حد سیر شدن تغذیه شدند.

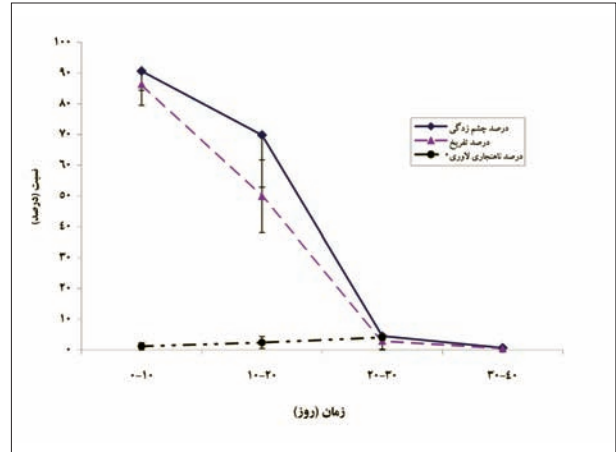
طرح آزمایش و نمونه برداری: به منظور کاهش استرس ناشی از معاینه، مولدین توسط ماده MS222 با غلظت ۱۰۰ppm بیهوش و پس از معاینه، مولدینی که تخمک‌های خود را رها کرده بودند از جمعیت خارج شدند. بنابراین تعداد ۶۲ قطعه مولد ماده که از جهت ویژگی‌های ظاهری (وضعیت شکم، مخرج و رنگ بدن) به زمان اوولاسیون نزدیک بودند انتخاب و هر ۱۰ روز یکبار پس از بیهوشی، وقوع اوولاسیون در آن‌ها آزمایش می‌شد. عملیات معاینه به مدت ۴۰ روز ادامه و در هر یک از نوبت‌های معاینه، از بین مولدین ماده‌ای که برای اولین بار اقدام به تخم‌دهی نمودند تعداد ۵ قطعه مولد به طور تصادفی انتخاب و پس از علامت‌گذاری بر روی باله پشتی، تا زمان لقاح در حوضچه جداگانه‌ای نگهداری شدند. در نهایت ۴ گروه ۵ تایی از مولدینی که به ترتیب تخمک‌ها را به مدت ۱۰-، ۲۰-، ۳۰-، ۴۰- و ۳۰- روز پس از اوولاسیون در محوطه شکمی نگه داشته بودند، حاصل شد. طول کل این مولدین $37/62 \pm 2/66$ سانتیمتر و وزن آن‌ها $452/77 \pm 69/68$ گرم اندازه‌گیری شد. تکثیر مصنوعی همه مولدین در یک روز (آخرین نوبت معاینه) انجام شد. اسپرم مورد نیاز جهت لقاح نیز از ۱۵ مولد نر در روز لقاح به دست آمد و با نسبت مساوی به آرامی مخلوط گردید و تا زمان لقاح در سرما (۴ درجه سانتیگراد) نگهداری شد. تراکم اسپرماتوزوئیدها، $248/55 \times 10^6$ سلول در میلی لیتر اندازه‌گیری شد. همچنین به منظور مطالعه تغییرات بافتی در طول فوق رسیدگی، در تیمار اول و چهارم، نمونه برداری از تخمک‌ها به منظور مطالعه با میکروسکوپ نوری و الکترونی اسکینینگ انجام گرفت.

لقاح: مقدار ۲۵ گرم تخمک $500/7 \pm 136/22$ تخمک) از هر مولد ماده استحصال شد و در داخل ظروف پلاستیکی با ۱ میلی لیتر اسپرم به آرامی کاملاً آمیخته شد. سپس ۱۰ میلی لیتر آب سالن تکثیر به عنوان محرک تحرک اسپرم به آن افزوده و به مدت ۲ دقیقه به آرامی مخلوط شد تا لقاح صورت گیرد. سپس جهت شستشوی اسپرم اضافی و آبکشی، تخم‌ها به مدت ۳۰ دقیقه در آب جریان دار سالن تکثیر قرار گرفتند و پس از آن تخم‌های هر مولد به صورت جداگانه در انکوباتورهای کالیفرنایی با شرایط تراکم و جریان آب یکسان در






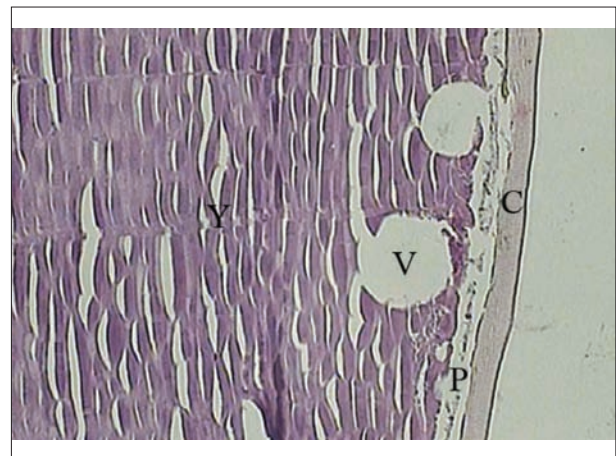
تصویر ۳- تغییرات بافتی تخمک ماهی آزاد دریای خزر در طول فوق رسیدگی C: کوریون، P: فضای پری ویتلین، V: کورتیکال وزیکول، I: گنجیدگی، Y: زرده، گنجیدگی های متعدد ایجاد شده در زرده در تخمک فوق رسیده (H&E×۴۵۰).




نمودار ۱- تغییرات درصد چشم زدگی، تفریخ و ناهنجاری لاروی در طول نگهداری تخمک در حفره شکمی در زمان های مختلف (میانگین و انحراف معیار نشان داده شده است).



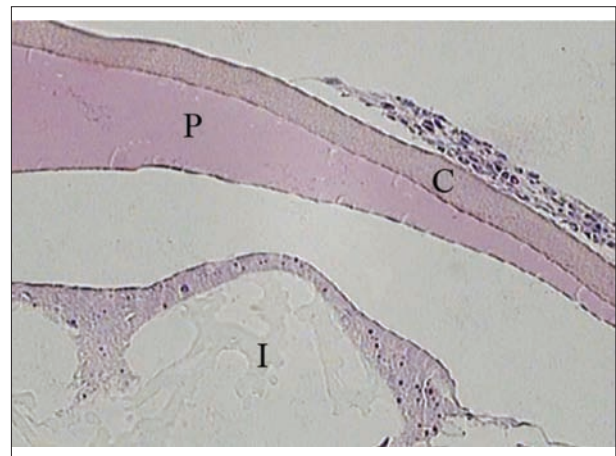
تصویر ۴- تصویر الکترونی اسکینینگ تخمک ماهی آزاد دریای خزر (M: میکرو پیل). تخمک تازه رها شده (×۵۰۰۰). به باز بودن سوراخ میکرو پیل در تصویر دقت شود.



تصویر ۱- تغییرات بافتی تخمک ماهی آزاد دریای خزر در طول فوق رسیدگی C: کوریون، P: فضای پری ویتلین، V: کورتیکال وزیکول، I: گنجیدگی، Y: زرده، تخمک تازه رها شده (H&E×۴۵۰).



تصویر ۵- تصویر الکترونی اسکینینگ تخمک ماهی آزاد دریای خزر (M: میکرو پیل). تخمک فوق رسیده (×۵۰۰۰). به باز بودن سوراخ میکرو پیل در تصویر دقت شود.



تصویر ۲- تغییرات بافتی تخمک ماهی آزاد دریای خزر در طول فوق رسیدگی C: کوریون، P: فضای پری ویتلین، V: کورتیکال وزیکول، I: گنجیدگی، Y: زرده، تخمک فوق رسیده: به اختلاف قطر فضای پری ویتلین و ناهمگن شدن بافت زرده توجه شود (H&E×۴۵۰).



شده است (۱۱).

اگرچه در قزل‌آلای رنگین‌کمان می‌توان تخمک‌ها را در دمای ۸ درجه سانتیگراد حداقل به مدت ۲ هفته (۱۰) و در دمای ۱۲-۱۰ درجه سانتیگراد حداقل به مدت ۱ هفته بدون کاهش کیفیت در حفره شکمی مولدین نگهداشت (۱،۱۴)، اما در ماهی آزاد دریای خزر در دمای ۷ درجه سانتیگراد، درصد چشم‌زدگی تا ۲۰ روز پس از اوولاسیون و درصد تفریح تا ۱۰ روز پس از اوولاسیون بالا بود و پس از آن دچار کاهش شدید شد. همچنین ارتباط معنی‌دار مثبت بین درصد چشم‌زدگی و تفریح ($p < 0.05$) و ($r = 0.975$) نشان داد که تلفات تخم به دلیل پایین بودن کیفیت تخمک غالباً تا قبل از چشم‌زدگی حاصل می‌شود. در این تحقیق، درصد ناهنجاری لاروی تا ۳۰ روز پس از اوولاسیون فاقد تفاوت معنی‌دار بود و این نتیجه با گزارشات قبلی در مورد ثابت بودن درصد ناهنجاری لاروی در قزل‌آلای رنگین‌کمان، در اثر ماندگاری ۱۴ روزه تخمک‌ها پس از اوولاسیون در حفره شکمی مطابقت دارد (۲). هر چند عکس یافته‌های Sakai و همکاران در سال ۱۹۷۵ و Yamazaki و همکاران در سال ۱۹۸۹ در قزل‌آلای رنگین‌کمان و Rizzo و همکاران در سال ۲۰۰۳ بر روی *Prochilodus marggravii* است که بیان‌کننده افزایش درصد ناهنجاری لاروی با افزایش ماندگاری تخمک می‌باشد. مطالعه Aegerter و Jalabert در سال ۲۰۰۴ در قزل‌آلای رنگین‌کمان نیز بیان‌کننده تغییرات معنی‌دار درصد ناهنجاری لاروی در دماهای ۱۲ و ۱۷ درجه سانتیگراد است. همچنین در ماهی آزاد دریای خزر، درصد ناهنجاری لاروی تنها با درصد چشم‌زدگی رابطه معنی‌دار داشت و ارتباط آن با درصد تفریح ضعیف بود که با بخشی از یافته‌های Aegerter و Jalabert در سال ۲۰۰۴ در مورد ارتباط ضعیف درصد ناهنجاری لاروی با درصد چشم‌زدگی و تفریح در قزل‌آلای رنگین‌کمان مطابقت دارد.

مطالعه بافت شناسی تخمک در اثر فوق رسیدگی نشان داد که قطر کوریون و کورتیکال وزیکول‌ها در تخمک‌های تازه اووله شده و فوق رسیده تفاوت چندانی نداشت بلکه بیشترین تغییر در قطر فضای پری‌ویتلین وزده مشاهده شد. زرده در تخمک‌های فوق رسیده ناهمگن گشته و محتوی وزیکول‌های فراوانی شد که از پلی‌ساکارید اسیدها و لیپیدها تشکیل شده و در اثر فرآیندهای کاتابولیکی و تجزیه‌ای ایجاد می‌شوند (۹). نامنظم بودن قطر فضای پری‌ویتلین می‌تواند به دلیل به هم خوردن تعادل اسمزی بین تخمک و مایع تخمدانی باشد (۹). یافته‌های بافت‌شناسی این تحقیق مشابه نتایج Lahnsteiner در سال ۲۰۰۰ بر روی تخمک قزل‌آلای رنگین‌کمان می‌باشد. اگرچه با نتایج حاصل از مطالعات Formacion و همکاران در سال ۱۹۹۳ بر روی تخمک ماهی حوض و Rizzo و همکاران در سال ۲۰۰۳ بر روی تخمک *Prochilodus marggravii* متفاوت است. در تخمک ماهی حوض که ظرف مدت ۲۴ ساعت پس از اوولاسیون فوق رسیده شد، اگرچه ذرات چربی در قطب حیوانی پراکنده بودند، اما قطر کوریون در تخمک‌های فوق رسیده، کمتر از تخمک‌های تازه اووله شده بود (۷). در گونه *Prochilodus marggravii* هیچ تغییری از نظر بافت شناسی در اثر فوق

امکان محاسبه درصد ناهنجاری لاروی برای ۴ مولد به دلیل از بین رفتن صد درصد تخم‌ها فراهم نشد و تنها برای یکی از مولدین ۱۲/۵ درصد به دست آمد که اگرچه تفاوت آن با تیمارهای قبلی معنی‌دار بود اما نمی‌تواند از نظر آماری مورد استناد باشد (نمودار ۱). آزمون ضریب همبستگی پیرسون در سطح ($p < 0.05$) نشان داد که بین درصد چشم‌زدگی و درصد تفریح ارتباط معنی‌دار مثبت ($p < 0.05$) و ($r = 0.975$) و بین درصد چشم‌زدگی و درصد ناهنجاری لاروی ارتباط معنی‌دار منفی ($p < 0.05$) و ($r = -0.737$) برقرار است. اگرچه این ارتباط بین درصد تفریح و درصد ناهنجاری لاروی معنی‌دار نبود.

تاثیر باقی‌ماندن تخمک پس از اوولاسیون بر ساختار تخمک از نظر بافت شناسی: در تخمک‌های تازه اووله شده (۱۰- روز پس از اوولاسیون)، قطر کوریون $20/83 \pm 8/01$ میکرون و قطر فضای پری‌ویتلین $23/21 \pm 3/45$ میکرون برآورد شد. کورتیکال وزیکول‌ها که در حاشیه تخمک در غشاء پلاسمایی واقع شده بودند دارای اندازه‌های متفاوت بوده و میانگین قطر آن‌ها $48/25 \pm 19/52$ میکرون اندازه‌گیری شد. همچنین زرده دارای بافت کاملاً همگن بود. در تخمک‌های فوق رسیده (۳۰-۴۰ روز پس از اوولاسیون)، قطر کوریون تقریباً ثابت بود ($22/98 \pm 2/88$ میکرون). قطر کورتیکال وزیکول‌ها $63/23 \pm 13/45$ میکرون اندازه‌گیری شد. قطر فضای پری‌ویتلین دارای نوسانات زیاد از $17/3$ میکرون تا $91/2$ میکرون بود. زرده به صورت بافت ناهمگنی درآمد که در بخش اعظم آن گنجیدگی‌هایی که دارای قطری از $12/69$ میکرون تا $97/4$ میکرون بودند، تشکیل شده بود (تصویر ۳-۱).

مطالعه الکترونی سطح تخمک نشان داد که در تیمار اول و چهارم سطح تخمک مشابه بوده و در وضعیت سوراخ میکروپیل نیز تغییری حاصل نشد. قطر سوراخ میکروپیل در تخمک‌های تازه اووله شده $6/74 \pm 1/75$ میکرون و در تخمک‌های فوق رسیده $6/32 \pm 2/04$ میکرون اندازه‌گیری شد (تصویر ۵-۴).

بحث

این مطالعه نشان داد که کیفیت تخمک ماهی آزاد دریای خزر در اثر ماندن در حفره شکمی پس از اوولاسیون و ایجاد فوق رسیدگی به شدت کاهش می‌یابد. نتایج تحقیقات به عمل آمده از ماهی قزل‌آلای رنگین‌کمان نیز موید این موضوع است (۱،۴،۹،۱۰،۱۱). در این تحقیق تکثیر تمام مولدین در یک روز و با اسپرم یکسان صورت گرفت. بنابراین احتمال تاثیر کیفیت متفاوت اسپرم در موفقیت عمل لقاح در بین تیمارهای مختلف حداقل بود. در این مطالعه درصد چشم‌زدگی، درصد تفریح و درصد ناهنجاری لاروی به عنوان شاخص‌های مناسب نشان دهنده کیفیت تخمک در نظر گرفته شدند و لذا از درصد لقاح استفاده نشد. بر اساس مطالعه Azuma و همکاران در سال ۲۰۰۳ بر روی قزل‌آلای رنگین‌کمان، با افزایش زمان ماندگاری تخمک در حفره شکمی، به دلیل تاخیر در تقسیمات سلولی، جنین‌زایی آهسته‌تر صورت می‌گیرد و این می‌تواند سبب ایجاد اشتباه در اندازه‌گیری درصد لقاح شود. علت این تاخیر در تخمک‌های مسن‌تر، طولانی‌تر شدن زمان از بین رفتن کورتیکال وزیکول‌ها توسط آب در مقایسه با تخمک‌های عادی عنوان



References

1. Aegerter, S., Jalabert, B. (2004) Effects of post-ovulatory oocyte ageing and temperature on egg quality and on the occurrence of triploid fry in rainbow trout, *Oncorhynchus mykiss*. *Aquaculture* 231: 59-71.
2. Azuma, T., Ohta, H., Oda, S., Muto, K., Yada, T., Unuma, T. (2003) Changes in fertility of rainbow trout eggs retained in coelom. *Fish. Sci.* 69: 131-136.
3. Bonnet, E., Jalabert, B., Bobe, J. (2003) A 3-day in vitro storage of rainbow trout (*Oncorhynchus mykiss*) unfertilised eggs in coelomic fluid at 12°C does not affect development success. *Cybiurn* 27: 47-51.
4. Craik, J. C. A., Harvey, S. M. (1984) Biochemical changes associated with overripening of the eggs of rainbow trout, *Salmo gairdneri*, *Aquaculture*. 37: 347-357.
5. Drury, R. A. B., Wallington, E. A. (1980) Carleton's histological technique. Oxford Univ. Press, 520 p.
6. Escaffre, A. M., Billard, R. (1979) Changes in fertilizability of rainbow trout eggs left in the abdominal cavity during the post-ovulatory period. *Bull. Fr. Piscic.* 272: 56-70.
7. Formacion, M. J., Hori, R., Lam, T. J. (1993) Overripening of ovulated eggs in goldfish. I. Morphological changes. *Aquaculture*. 114: 155-168.
8. Gaudemar, B. D. E., Beall, E. (1998) Effects of overripening on spawning behaviour and reproductive success of Atlantic salmon females spawning in a controlled flow channel. *J. Fish. Biol.* 53: 434-446.
9. Lahnsteiner, F. (2000) Morphological, physiological and biochemical parameters characterizing the overripening of rainbow trout eggs. *Fish. Physiol. Biochem.* 23: 107-118.
10. Mohagheghi Samarin, A., Ahmadi, M. R., Azuma, T., Rafiee, Gh. R., Mojazi, Amiri, B., Naghavi, M. R. (2008) Influence of the time to egg stripping on eyeing and hatching rates in rainbow trout *Oncorhynchus mykiss* under cold temperatures. *Aquaculture*. 278: 195-198.
11. Nomura, M., Sakai, K., Takashima, F. (1974) The over-ripening phenomenon of rainbow trout. I. Temporal morphological changes of eggs retained in

رسیدگی که پس از گذشت ۲ ساعت از اوولاسیون ایجاد شد، مشاهده نگردید (۱۲). همچنین در این گونه سوراخ میکروپیل در تخمک های فوق رسیده باز بود که مشابه یافته های این تحقیق در مورد تخمک ماهی آزاد دریای خزر است. بسته نشدن سوراخ میکروپیل بیان کننده این مطلب است که میکروپیل دلیل کاهش کیفیت تخمک در اثر فوق رسیدگی نمی باشد و این کاهش کیفیت را می توان به تغییرات مورفولوژیک و بیوشیمیایی که به دلیل شکستگی در پروتئین های زرده، از دست دادن مولکول های آلی کوچک از طریق جداره تخمک و دفسفریلاسیون پروتئین ها و چربی ها حاصل می شود، نسبت داد (۱۲).

در یک نتیجه گیری کلی از این مطالعه می توان بیان داشت که بهترین زمان استحصال تخمک پس از اوولاسیون در ماهی آزاد دریای خزر در ماهی 7 ± 0.6 درجه سانتیگراد تا ۱۰ روز پس از اوولاسیون می باشد. فوق رسیدگی سبب ایجاد تغییراتی از نظر بافت شناسی در تخمک می گردد، اما بر روی سوراخ میکروپیل بی تاثیر است.

تشکر و قدردانی

نویسندگان مقاله از همکاری مرکز تکثیر و پرورش ماهیان سردآبی شهید باهنر و مساعدت واحد علوم و تحقیقات دانشگاه آزاد اسلامی تقدیر و تشکر می نمایند.

the body cavity after ovulation. *Bull. Jap. Soc. Sci. Fish.* 40: 977-984.

12. Rizzo, E., Godinho, H. P., Sato, Y. (2003) Short-term storage of oocytes from the neotropical teleost fish *Prochilodus marginatus*. *Theriogenology*. 60: 1059-1070.
13. Sakai, K., Nomura, M., Takashima, F., Oto, H. (1975) The over-ripening phenomenon of rainbow trout: changes in the percentage of eyed eggs, hatching rate and incidence of abnormal alevins during the process of over-ripening. *Bull. Jap. Soc. Sci. Fish.* 41: 855-860.
14. Springate, J. R. C., Bromage, N. R., Elliott, J. A. K. and Hudson, D. L. (1984) The timing of ovulation and stripping and their effects on the rates of fertilization and survival to eyeing, hatch and swim-up in the rainbow trout (*Salmo gairdneri*). *Aquaculture*. 43:313-322.
15. Yamazaki, F., Goodier, J., Yamano, K. (1989) Chromosomal aberrations caused by ageing and hybridization in charr, masu salmon and related salmonids. *Physiol. Ecol. Jpn. Spec.* 1:529-542.



EFFECT OF POST - OVULATORY OOCYTE RETENTION IN ABDOMINAL CAVITY ON EGG QUALITY AND ITS HISTOLOGICAL CHANGES IN CASPIAN BROWN TROUT (*SALMO TRUTTA CASPIUS*)

Bahre Kazemi, M.^{1*}, Matinfar, A.², Soltani, M.³, Abtahi, B.⁴, Pousti, I.⁵

¹Department of Fisheries Science, Faculty of Agriculture, Islamic Azad University, Ghaemshahr Branch, Ghaemshahr, Iran.

²Iranian Fisheries Research Organization, Tehran - Iran.

³Department of Aquatic Animal Health, Faculty of Veterinary Medicine, University of Tehran, Tehran - Iran.

⁴Department of Marine Biology, Faculty of Biological Science, Shahid Beheshti University, Tehran - Iran.

⁵Department of Anatomy Science, Faculty of Veterinary Medicine, Sciences and Researches Branch, Islamic Azad University, Tehran, Iran.

(Received 10 March 2009 , Accepted 4 October 2009)

Abstract:

Determination of the accurate time of egg stripping after ovulation has been regarded as one of the most important factors in the successful reproduction of Caspian brown trout (*Salmo trutta caspius*). To determine the best time for egg stripping after ovulation and over-ripening of the oocyte in the Caspian brown trout, the eggs of fish were retained in the coelomic cavity of females at $7 \pm 6^\circ\text{C}$ over 40 days of post-ovulation (DPO). Eggs were stripped at 10 day intervals in 4 stages and then were fertilized with the mixed milt of males. The obtained results showed that the eyeing rate decreased from $90.65 \pm 6.28\%$ in newly ovulated eggs (0-10 DPO) to $0.67 \pm 1.34\%$ in over-ripened eggs (30-40 DPO). Also, the hatching rate decreased from $86.33 \pm 6.28\%$ in newly ovulated eggs to $0.49 \pm 0.98\%$ in over-ripened eggs. However, larval abnormalities remained constant for 30 days after ovulation. The histological study in the newly ovulated egg showed that the yolk consisted of homogenous tissue having the perivitelline space diameter with no considerable difference. At over-ripening stage, the yolk became heterogeneous, while chorion diameter did not change. Also the perivitelline space diameter varied among different areas. The micropylar apparatus also showed no change during the over-ripening stage. The present study demonstrated that the best time to strip Caspian brown trout eggs post-ovulation was up to 10 DPO at $7 \pm 0.6^\circ\text{C}$. Same histological changes occurred in oocyte at over-ripening but it showed no effect on the micropyle.

Keywords: oocyte, ovulation, over-ripening, Caspian brown trout.

*Corresponding author's email: mbahrekazemi @ ghiau.ac.ir, Tel: 0123-2241700, Fax: 0123-2263127

