

مقایسه سه روش ایمونو فلور سنت، بیوپسی گوش (Ear Notch Test)، ردیابی آنتی ژن توسط الایزای تسخیری (antigen capture ELISA) و RT-PCR جهت تشخیص موارد مشکوک به عفونت حاد پستی ویروسی در گوساله ها

علی صادقی نسب^{۱*} محمد قلی نادعلیان^۲ فرید همت زاده^۲ جمال نجفی^۳ پروانه صیفوری^۳ مرتضی گرجی دوز^۴ آریا بدیعی^۵ علی اصغر بهاری^۱ علی رضا باهنر

- آموزشکده دامپزشکی دانشگاه بوعلی سینا همدان، همدان - ایران.
 - گروه میکرو بیولوژی و ایمونولوژی دانشکده دامپزشکی دانشگاه تهران، تهران - ایران.
 - بخش پاتوبیولوژی آزمایشگاه مرجع سازمان دامپزشکی کشور، تهران - ایران.
 - دامپزشک بخش خصوصی گاوداری های اطراف تهران، تهران - ایران.
 - گروه علوم درمانگاهی دانشکده دامپزشکی دانشگاه آزاد اسلامی واحد کرج، کرج - ایران.
 - گروه بهداشت و کنترل مواد غذایی دانشکده دامپزشکی دانشگاه تهران، تهران - ایران.
 - گروه علوم درمانگاهی دانشکده دامپزشکی دانشگاه تهران، تهران - ایران.
- (دریافت مقاله: ۱۰ خرداد ماه ۱۳۸۵، پذیرش نهایی: ۱۰ اردیبهشت ماه ۱۳۸۶)

چکیده

دوازده راس گوساله سنین ۴ تا ۱۰ ماهگی دارای نشانه های بالینی مشکوک به عفونت با ویروس اسهال ویروسی گاوان شناسایی شدند. از بیوپسی گوش این گوساله ها پس از تثبیت در فرمالین، بلوک های پارافینه و مقاطع بافتی تهیه شده و روی لام های آغشته به پلی-ال-لیزین (poly-L-lysine) چسبانیده و توسط کیت تجاری آنتی بادی مونوکلنال ضد ویروس اسهال ویروسی گاوان، نشاندار شده توسط فلورسین ایزوتیوسیانات رنگ آمیزی ایمونوفلورسنت شدند. مقاطع توسط میکروسکوپ فلورسنت جهت حضور شواهد فلورسانس در سیتوپلاسم کراتینوسیت ها، سلول های درم یا کندروسیت های غضروف گوش مشاهده شدند. تشخیص آنتی ژن ویروس اسهال ویروسی گاوان در بافت ردیابی آنتی ژن توسط الایزای تسخیری پستی ویروس و RT-PCR با استفاده از پرایمرهای اختصاصی پستی ویروس انجام شد که بر این اساس از یازده مورد مثبت شناسایی شده توسط RT-PCR، ایمونوفلورسنت ۸ مورد (۷۲/۷۲ درصد) و الایزای تسخیری یک مورد (۹ درصد) را مثبت نشان داد. نتایج این مطالعه پیشنهاد می نماید با توجه به حساسیت نسبتاً بالای ایمونوفلورسنت این آزمایش می تواند به عنوان روشی قابل اعتماد و عملی جهت شناسایی همگیری های اشکال بالینی عفونت های حاد ویروس اسهال ویروسی گاوان به کار گرفته شود.

واژه های کلیدی: پستی ویروس، ایمونوفلورسنت، بیوپسی گوش، آنتی ژن کاپچرالایز، واکنش زنجیره ای پلی مرز.

اسهال ویروسی گاوان از نظر حفاظت زیستی (Biosecurity) به اندازه تشخیص حیوانات عفونت پایدار دارای اهمیت می باشد (۹، ۱۸، ۱۹). امروزه آزمون های تشخیصی متفاوتی شامل جداسازی ویروس، RT-PCR، ردیابی آنتی ژن توسط الایزای تسخیری (Antigen-Capture ELISA) و آزمون های ایمونوهیستوشیمی (Immunohistochemistry, IHC) از جمله ایمونوفلورسنت (Immunofluorescent, IF) جهت تشخیص موارد عفونت با ویروس اسهال ویروسی گاوان طراحی شده است (۱۶، ۱۸، ۱۹، ۲۱). (۱، ۲، ۳، ۵، ۶، ۸، ۱۰، ۱۱، ۱۳، ۱۴)

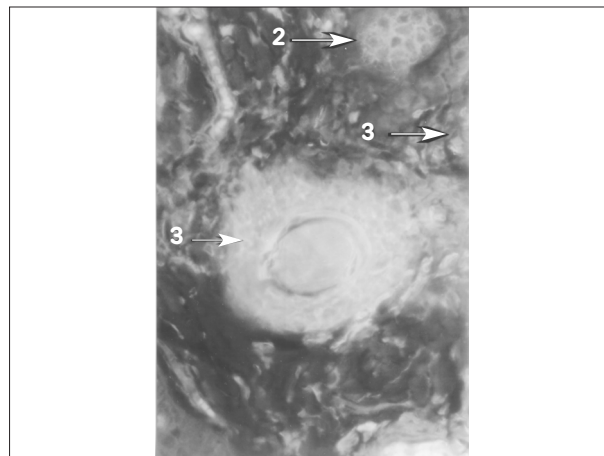
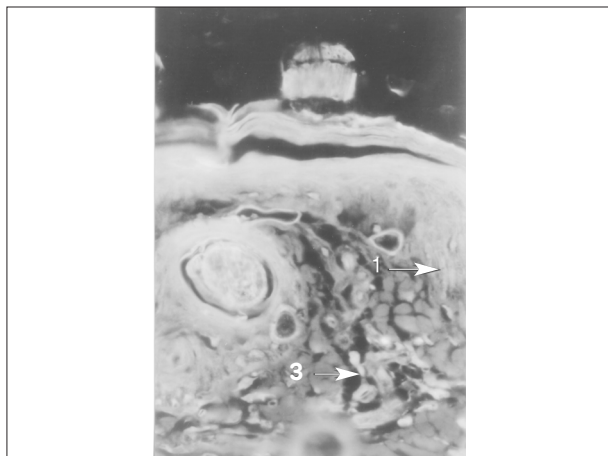
به دلیل زمان بر بودن جداسازی ویروس و حساسیت نسبتاً پایین آزمون های معمول الایزای تسخیری از یک طرف و به دلیل گرانی بعضی از آزمون های جدید همچون RT-PCR از طرف دیگر، امروزه بسیاری از آزمایشگاه های تشخیصی بر آزمایش های ایمونوهیستوشیمی روی نمونه های تثبیت شده در فرمالین جهت تشخیص موارد عفونت حاد (۲۲)، (۱۶، ۱۴، ۱۸، ۲۱) و پایدار اسهال ویروسی گاوان در گله ها تکیه می کنند (۱، ۲، ۵، ۱۰، ۱۱، ۱۶) تا جایی که حتی بعضی از محققان انجام

مقدمه

اسهال ویروسی گاوان (Bovine viral diarrhea, BVD) بیماری ویروسی متداول گاو ها در سراسر دنیا است، ویروس اسهال ویروسی گاوان متعلق به خانواده فلاوی ویریده (Flaviviridae)، جنس پستی ویروس (Pestivirus) (۱، ۱۵، ۱۷، ۱۹) و پاتوژن ویروسی مهم گاو است که باعث بروز سندرم های مختلفی می شود. این ویروس دستگاه های تولید مثل، تنفس، گوارش، قلبی - عروقی، سیستم ایمنی، لنفاتیک، عضلانی - اسکلتی، پوششی و سیستم اعصاب مرکزی را متأثر می سازد (۱، ۱۹). عفونت زمان جنینی باعث بروز حالت تحمل و ایجاد گوساله های با عفونت پایدار (Infection, PI Persistent) می شود که این گوساله ها بعداً به بیماری حاد و کشنده مخاطی (Mucosal Disease, MD) مبتلا خواهند شد (۱، ۱۵، ۱۹).

اگر چه دام های مبتلا به شکل عفونت پایدار با ویروس اسهال ویروسی گاوان به عنوان منبع اصلی حفظ و انتشار ویروس بین گله ها محسوب می شوند (۱، ۱۳، ۱۴، ۱۵، ۱۹)، شناسایی اشکال بالینی عفونت های حاد ویروس





تصویر ۱- مقاطع رنگ آمیزی شده توسط روش ایمونوفلورسنت، حضور فلورسانس در سیتوپلاسم کراتینوسیت‌ها (علامت ۱)، سلول‌های پوششی غدد سباسه (علامت ۲)، و دیگر ساختارهای سلولی درم (علامت ۳) دال بر مثبت بودن موارد می‌باشد.

نمونه‌های بیوپسی گوش در محلول فرمالین بافره ۱۰ درصد قرار داده می‌شد. **ردیابی آنتی‌ژن توسط الایزای تسخیری:** تشخیص آنتی‌ژن ویروسی در بافی کوت توسط یک کیت تجاری (Moredu Scientific Limited, UK) Pevivirus antigen detection kit، و براساس دستورالعمل آن انجام شد. به صورت خلاصه بعد از آماده‌سازی نمونه‌ها و انجام روش استخراج، مرحله اندازه‌گیری در محدوده جذب نوری ۴۵۰ نانومتر و با توجه به کنترل‌های توصیه شده انجام و نتایج ارزیابی گردید.

ایمونوفلورسنت: بیوپسی‌های گوش ثابت شده در فرمالین به بخش پاتوبیولوژی آزمایشگاه مرجع سازمان دامپزشکی کشور انتقال داده و از بلوک‌های تثبیت شده پارافینه به صورت متوالی مقاطع هیستوپاتولوژیک ۵ میکرونی تهیه و پس از آبدهی مجدد (Rehydration) روی لام‌های آغشته به پلی-ال-لیزین (poly-L-lysine) چسبانیده می‌شد (۸، ۱۶). سپس مقاطع توسط آنتی‌بادی مونوکلنال ضد ویروس اسهال ویروس گاوان، نشان‌دار شده با فلورسئین ایزوتیو سیانات (Bio-x ۳۱۶ ساخت شرکت Bio-x Diagnostics بلژیک) به روش دستی رنگ‌آمیزی شد. مقاطع رنگ‌آمیزی شده توسط میکروسکوپ فلورسنت جهت بررسی حضور شواهد فلورسانس در سیتوپلاسم کراتینوسیت‌ها، سلول‌های پوششی غدد سباسه، سلول‌های تک هسته‌ای در قسمت درم، عضلات صاف عروق پوست و سلول‌های غضروف گوش مورد بررسی و مشاهده قرار گرفت.

واکنش زنجیره‌ای پلی‌مراز: این تست نیز به عنوان یکی از روش‌های استاندارد روی بافی کوت و براساس روش Vilcek و همکاران در سال ۱۹۹۴ انجام شد (۱۳، ۲۲). واکنش یادشده بدون توجه به ژنوتیپ قادر به شناسایی تمام پستی ویروس‌ها می‌باشد. در آزمایش واکنش زنجیره‌ای پلی‌مراز از پرایمرهای پرایمرهای معرفی شده (۲۲)، پرایمر Forward 3'-5'-ATGCCCTAGTAGGACTAGCA و Reverse 3'-5'-TCAACTCCATGTGCCATGTAC که اختصاصی تمام پستی ویروس‌ها می‌باشد استفاده شد. تکثیر cDNA در حجم ۲۰ میکرولیتر و با

آزمایش‌های ایمونوهیستوشیمی بر روی تمام نمونه‌های پاتولوژیک که به هر دلیلی وارد آزمایشگاه می‌شوند را توصیه می‌نمایند (۱).

هدف از این مطالعه ارزیابی قابلیت اعتماد و عملی بودن آزمایش ایمونوفلورسنت به عنوان یکی از روش‌های ایمونوهیستوشیمی روی نمونه‌های بیوپسی گوش و الایزای تسخیری در مقایسه با RT-PCR به عنوان استاندارد طلایی جهت تشخیص موارد بالینی مشکوک به عفونت حاد اسهال ویروسی گاوان بوده است.

موارد و روش کار

حیوانات: تعداد ۱۲ راس گوساله با نشانه‌های بالینی مشکوک به عفونت با ویروس اسهال ویروسی گاوان مورد مطالعه قرار گرفتند. گوساله‌های یاد شده در سنین بین ۴ تا ۱۰ ماهگی از گاو‌داری‌های اطراف تهران با سابقه مشکل تولید مثلی مانند سقط جنین در زمان‌های متفاوت دوره آبستنی، اختلالات مادرزادی، تولد گوساله‌های ضعیف و با وزن پایین، سندرم‌های گوارشی (اسهال، زخم‌های تخریشی دهان و ...)، سندرم‌های عصبی و کاهش رشد انتخاب شدند.

نمونه برداری: ده میلی لیتر نمونه خون از سیاهرگ و داج توسط سرنگ استریل اخذ و در لوله استریل حاوی ۱ میلی لیتر سیترات سدیم ۳/۸۵ درصد ریخته می‌شد. نمونه‌های خون در اسرع وقت در کنار یخ جهت جداسازی پلاسما و بافی کوت به آزمایشگاه میکروبیولوژی دانشکده دامپزشکی دانشگاه تهران انتقال داده و بافی کوت آنها پس از جداسازی به صورت دوگانه در میکروتیوب‌های یک میلی لیتری تقسیم و تا زمان آزمایش در فریز ۷۰- درجه سانتیگراد نگهداری می‌شد.

همزمان بیوپسی گوش از قسمت انتهایی گوش توسط انبر مخصوص نمونه برداری به گونه‌ای انجام می‌شد که نمونه‌ای شامل تمام ضخامت لاله گوش و با قطر حدود یک سانتی متر اخذ می‌شد. انبر نمونه برداری در فواصل نمونه برداری با آب شسته شده و توسط فرمالین ۱۰ درصد ضد عفونی می‌شد.



جدول ۱- نشانه‌های بالینی و نتایج الایزای تسخیری، ایمونوفلورسنت و RT-PCR موارد بالینی مشکوک به عفونت با ویروس اسهال ویروسی گاوان.

شماره نمونه	سن گوساله (ماه)	نشانه‌های بالینی	Ag ELISA*	IF **	RT-PCR*
۴۵۴	۱۰	تب، اسهال به همراه لخته‌های فیبرین و خون اندک، نواقص دندانی، زخم‌های تخریشی دهان (زبان، پای لته، کام)	+	+	+
۴۱۹	۴	کاهش رشد شدید، وزن ۴ ماهگی حدود ۳۵ کیلوگرم، اسهال آبی بدبو	-	+	+
۵۴۸	۸	تب، اسهال به همراه لخته‌های فیبرین و خون اندک، زخم‌های تخریشی دهان (زبان، پای لته، کام)، کاهش رشد	-	+	+
۴۴۷	۶	اسهال به همراه لخته‌های فیبرین و خون اندک، نواقص دندانی، زخم‌های تخریشی دهان (زبان، پای لته، کام)، مورمورسیستولیک، کاهش رشد	-	+	+
۴۹۲	۴-۵	تب، اسهال به همراه لخته‌های فیبرین و خون اندک، نواقص دندانی، زخم‌های تخریشی دهان (زبان، پای لته، کام)	-	+	+
۴۹۳	۴-۵	تب، اسهال به همراه لخته‌های فیبرین و خون اندک، نواقص دندانی، زخم‌های تخریشی دهان (زبان، پای لته، کام)	-	+	+
۴۹۰	۴-۵	تب، اسهال به همراه لخته‌های فیبرین و خون اندک، نواقص دندانی، زخم‌های تخریشی دهان (زبان، پای لته، کام)	-	+	+
۴۹۱	۴-۵	تب، اسهال به همراه لخته‌های فیبرین و خون اندک، نواقص دندانی، زخم‌های تخریشی دهان (زبان، پای لته، کام)	-	+	+
۴۹۸	۴-۵	تب، اسهال به همراه لخته‌های فیبرین و خون اندک، نواقص دندانی، زخم‌های تخریشی دهان (زبان، پای لته، کام)	-	-	+
۴۹۵	۴-۵	تب، اسهال به همراه لخته‌های فیبرین و خون اندک، نواقص دندانی، زخم‌های تخریشی دهان (زبان، پای لته، کام)	-	-	+
۵۷۳	۴	عدم تعادل از بدو تولد، ترمور سرو گردن، گیجی و کودنی گوساله، میدریاز و کاهش رشد	-	-	+
۵۷۲	۴	عدم تعادل از بدو تولد، ترمور سرو گردن، ناهنجاری‌های اسکلتی و دندانی شدید از بدو تولد	-	-	-

* روی نمونه‌های باقی‌کوت انجام شد. ** روی نمونه‌های بیوپسی گوش (ear notch) انجام شد.

(۷۲/۷۲ درصد) بر اساس حضور فلورسانس در سیتوپلاسم کراتینوسیت‌ها، سلول‌های پوششی غدد سباسه، سلول‌های تک هسته‌ای در قسمت درم، عضلات صاف عروق پوست یا سلول‌های غضروفی گوش مثبت ارزیابی شدند (تصویر ۱). نتیجه آزمایشات به همراه سن و خلاصه‌ای از مهمترین نشانه‌های بالینی دام‌های نمونه‌گیری شده در جدول آورده شده است.

بحث

شناسایی اشکال بالینی عفونت‌های حاد ویروس اسهال ویروسی گاوان از نظر حفاظت زیستی به اندازه تشخیص حیوانات با عفونت پایدار دارای اهمیت می‌باشد (۹، ۱۸، ۱۹). هدف از مطالعه حاضر ارزیابی روش‌های الایزای تسخیری و ایمونوفلورسنت در مقایسه با RT-PCR به عنوان استاندارد طلایی جهت تشخیص عفونت‌های حاد ویروس اسهال ویروسی گاوان در حیوانات دارای نشانه‌های بالینی مشکوک به این عفونت بود. تنها یک مورد (۹ درصد) از کل نمونه‌هایی که در RT-PCR مثبت بود در آزمایش الایزای تسخیری نیز نتایج مثبت نشان داد. گزارش‌های زیادی درباره کارآمدی این روش موجود می‌باشد (۳، ۴، ۱۳، ۲۰). شاید نتایج این آزمایش ناشی از ناکارآمدی کیت مورد استفاده و یا به دلیل کاهش میزان ویروس به کمتر از سطوح قابل تشخیص توسط این کیت در نتیجه فعالیت سیستم ایمنی دام‌های مبتلا باشد، هر چند تعداد حیوانات مورد مطالعه نیز برای چنین مقایسه‌ای کافی نیست.

رنگ آمیزی ایمونوفلورسنت ۸ مورد از ۱۱ نمونه‌ای (۷۲/۷۲ درصد) که در RT-PCR مثبت بود را مثبت نشان داد. مطالعات Haines و همکاران در سال ۱۹۹۲ و Baszler و همکاران در سال ۱۹۹۵ کارآمدی رنگ آمیزی ایمونوهیستوشیمی (با استفاده از پادتن‌های منوکلونال ۱۵C5) را در نمونه‌های بیوپسی گوش (Ear Notch) به ترتیب برای شناسایی موارد بالینی

استفاده از مواد زیر انجام شد: ۴ میکرولیتر بافر واکنش ۵X (در غلظت نهایی ۱۰ میلی مول Tris-Hcl، ۱/۵ میلی مول $MgCl_2$ ، ۵۰ میلی مول KCl، ۰/۱ میلی گرم در میلی لیتر ژلاتین و pH برابر ۸/۳)، ۱ میکرولیتر mM ۱/۲۵ Dntp (Fermentas، آلمان). برای انجام آزمون PCR ۱۰۰ نانوگرم Hexamer Random، ۲ میکرو لیتر DTT ۰/۱ مولار، یک میکرو لیتر ممانعت کننده RNase و یک میکرو لیتر آنزیم RT-MULV به مدت ۵۰ دقیقه در ۳۷ درجه سانتیگراد انجام گرفت. ۲/۵ میکرو لیتر cDNA، ۱ واحد از آنزیم Taq DNA polymerase (Fermentas، آلمان) ۵ میکرو لیتر بافر واکنش ۱۰X، ۲ میکرو لیتر از غلظت ۲۵ میکرو مولار پرایمرها، ۲ میکرو لیتر $MgCl_2$ و ۸ میکرو لیتر ۱/۲۵ dNTP میلی مولار در حجم نهایی ۵۰ میکرو لیتر انجام گرفت. مواد واکنش با ۳۰ میکرو لیتر روغن معدنی پوشانده شد و در ترموسایکلر (Mastercycler، اپندورف-آلمان) حرارت داده شد. این آزمایش با ۳۵ چرخه حرارتی ۹۵ درجه سانتیگراد (یک دقیقه)، ۵۶ درجه سانتیگراد (یک دقیقه) و ۷۲ درجه سانتیگراد (یک دقیقه) اجرا شد. در PCR هر گروه نمونه به ترتیب یک کنترل مثبت، cDNA برگرفته از سویه NADL و یک کنترل منفی منظور شد. الکتروفورز محصول PCR با استفاده از بافر TAE در ژل آگارز ۲ درصد در ولتاژ ۱۰۰ به مدت ۴۵ دقیقه صورت گرفت. مشاهده باندهای DNA رنگ آمیزی شده با اتیدیوم بروماید در زیر اشعه UV و تصویربرداری آن با استفاده از دوربین ویدئویی و چاپگر حرارتی انجام گرفت (تصویر ۲).

نتایج

در آزمایش RT-PCR با توجه به پرایمرهای مورد استفاده، باند مورد انتظار در موارد مثبت یک قطعه ۲۹۹ bp بود (تصویر ۲) که در این مطالعه در آزمایش بر روی ۱۱ نمونه مشاهده شد. تنها یک مورد (۹ درصد) در الایزای تسخیری مثبت بود. در آزمایش ایمونوفلورسنت تعداد ۸ نمونه



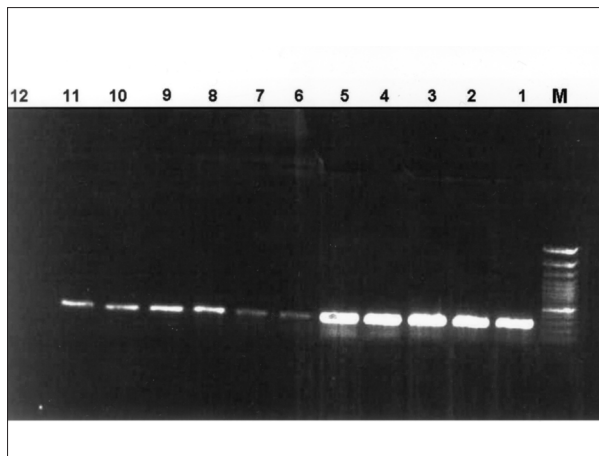
روش های قابل اعتماد ایمونوهیستوشیمی همراه با RT-PCR جهت شناسایی همه گیری های اشکال بالینی عفونت های حاد ویروس اسهال ویروسی گاوان به کار گرفته شود.

تشکر و قدردانی

بدینوسیله از زحمات و حسن همکاری سرکار خانم طیبه قاسمی کارشناس بخش پاتوبیولوژی آزمایشگاه مرجع سازمان دامپزشکی کشور و آقای محمد مهدی غفاری کارشناس گروه آموزشی میکروبیولوژی و ایمونولوژی دانشکده دامپزشکی دانشگاه تهران تشکر و قدردانی می نماید. همچنین از آقایان مهندس صفاری، مجید رضایی، گرمودی، شهسواری، نصیری و جناب آقای قدسی به خاطر همکاری صمیمانه جهت فراهم نمودن شرایط نمونه گیری نهایت تشکر و امتنان را دارد.

References

1. Baszler, T.V., Evermann, J.F., Kaylor, P.S., Byington, T.C., Dilbeck, P.M. (1995) Diagnosis of naturally occurring bovine viral diarrhoea virus infections in ruminants using monoclonal antibody-based immunohistochemistry. *Vet. Pathol.* 32: 609-618.
2. Brodersen, B.W. (2004) Immunohistochemistry used as a screening method for persistent bovine viral diarrhoea virus infection. *Veterinary Clinics of North America: Food Animal Practice. Bovine Viral Diarrhoea Virus.* 20:85-93.
3. Brock, K.V. (2004) Bovine viral diarrhoea virus: Persistence is the key. *Veterinary Clinics of North America: Food Animal Practice. Bovine Viral Diarrhoea Virus.* 20:1-3, 69-83.
4. Cornish, T.E., Olphen, A.L., Cavender, J.L., Edwards, J.M., Jaeger, P.T., Vieyra, L.L., Woodard, L.F., Miller, D.F., O'Toole, D. (2005) Comparison of ear notch immunohistochemistry, ear notch antigen-capture ELISA, and buffy coat virus isolation for detection of calves persistently infected with bovine viral diarrhoea virus. *J. Vet. Diagn. Invest.* 17:110-117.
5. Fenton, A., Nettleton, P.F., Entrican, G., Herring, J.A., Malloy, C., Greig, A., Low, J.C. (1991) Identification of cattle infected with bovine virus diarrhoea virus using a monoclonal antibody capture ELISA. *Arch. Virol. Suppl.* 3: 169-74.
6. Entrican, G., Dand, A., Nettleton, P.F. (1995) A double



تصویر ۲- تصویر الکتروفورز ژل محصول PCR نمونه های مشکوک به عفونت با ویروس اسهال ویروسی گاوان. M: مارکر ۱۰۰۰ bp، ۱: کنترل مثبت مربوط به سویه NADL ویروس BVD، وجود باند ۲۹۹۹ bp دال بر مثبت بودن واکنش می باشد (شماره های ۱۱-۲)، شماره ۱۲ نمونه کنترل منفی cDNA مربوط به کشت سلولی غیر آلوده.

بیماری مخاطی (۶) و بیماری روده ای ناشی از ویروس اسهال ویروسی گاوان نشان داده اند (۱۸). از سوی دیگر Ridpath و همکاران در سال ۲۰۰۲ معتقدند این رنگ آمیزی نمی تواند ویروس را در تمام نمونه های بیوپسی گوش حیوانات آلوده به شکل حاد شناسایی کند. به نظر می رسد تجربه نیا و همکاران در سال ۲۰۰۰ توجه کننده این اختلاف نظر باشد. آن ها گزارش نمودند اگر مقدار ویروس برای آلوده کردن گاو کمتر از 10^5 TCID₅₀ باشد، آنتی ژن های ویروس اسهال ویروسی گاوان نمی توانند در پوست تجمع نمایند. در تجربه Ridpath و همکاران در سال ۲۰۰۲ وقتی از 10^8 TCID₅₀ ویروس برای آلوده کردن دام استفاده شد، نمونه های بیوپسی گوش در ۴۰ درصد موارد مثبت بود. البته حضور این ویروس در بافت پوست در موارد عفونت حاد با سویه های با حدت بالا گزارش شده است (۱۹) از طرف دیگر در موارد بالینی که به صورت طبیعی آلوده شده اند نمی توان دوز آلوده کننده را به درستی تعیین کرد و با توجه به حدت متفاوت این ویروس، شاید به توان کم بودن مقدار ویروس آلوده کننده و کم حدت بودن ویروس در بعضی از موارد آلودگی را به عنوان بخشی از توجه نظرات متناقض یاد شده و نتایج منفی آزمایش ایمونوفلورسنت در حیوانات مورد مطالعه در این بررسی پذیرفت. اگرچه علاوه بر مقدار ویروس، وجود کمپلکس های ویروس-پادتن و عفونت با سویه هایی از ویروس که با پادتن مورد استفاده در ایمونوفلورسنت شناسایی نمی شوند را نیز به عنوان دلایل عدم توانایی شناسایی آنتی ژن های ویروس اسهال ویروسی گاوان در این روش معرفی نمود (۱۰۱۴).

یازده مورد از موارد بالینی در این مطالعه در آزمایش RT-PCR مثبت بودند. جداسازی ویروس و RT-PCR به عنوان روش های استاندارد طلایی برای شناسایی ویروس اسهال ویروسی گاوان شناخته می شده اند (۱۰۲۰، ۷) با توجه به حساسیت نسبتاً بالای ایمونوفلورسنت (۷۲/۷۲ درصد) که از این نظر با مطالعات محققان دیگر همخوانی دارد (۱۰۱۹، ۱۰۱۱، ۱۰۰۶، ۲۰۵) نتایج این مطالعه پیشنهاد می نماید آزمایش ایمونوفلورسنت به عنوان یکی از



- monoclonal antibody ELISA for detecting pestivirus antigen in the blood of viraemic cattle and sheep. *Veterinary Microbiology*. 43: 65-74.
7. Grooms, D.L., Keilen, E.D. (2002) Screening of Neonatal Calves for Persistent Infection with Bovine Viral Diarrhea Virus by Immunohistochemistry on Skin Biopsy Samples. *Clin. Diagn. Lab. Immunol.* July, 9, 4, 898-900.
 8. Haines, D.M., Clark, E.G., Dubovi, E.J. (1992) Monoclonal antibody-based immunohistochemical detection of bovine viral diarrhoea virus in formalin-fixed, paraffin-embedded tissues. *Vet. Pathol.* 29: 27-32.
 9. Horner, G.W., Tham, K., Orr, D., Ralston, J., Rowe, S., Houghton, T. (1995) Comparison of an antigen enzyme linked assay with reverse transcription polymerase chain reaction and cell culture immunoperoxidase tests for the diagnosis of ruminant pestivirus infections. *Veterinary Microbiology*. 43: 75-84.
 10. Kargar Moakhar, R., Hemmatzadeh, F. (2004) A survey for detecting Pestivirus antigen in persistently infected cattle around Tehran. *Pajouhesh and Sazandegi*. No 63. pp.21-25.
 11. Lindberg, A., Alenius, S. (1999) A. Lindberg and S. Alenius, Principles for eradication of bovine viral diarrhoea virus (BVDV) infections in cattle populations, *Veterinary Microbiology*. 64:197-222.
 12. Luzzago, C., Frigerio, M., Tolari, F., Mazzei, M., Salvadori, C., Del Piero, F., Arispici, M. (2006) Indirect immunohistochemistry on skin biopsy for the detection of persistently infected cattle with bovine viral diarrhoea virus in Italian dairy herds. *New Microbiology*. 29:127-131.
 13. Moakhar, K.R., Akhavadegan, M.A., Hemmatzadeh, F., Amini, F. (2004) Genotyping of Different Pestivirus Isolates by RT-PCR and RFLP technique. *Arch. Razi Ins.* 58:1-8.
 14. Momtaz, H., Hemmatzadeh, F. (2003) Determining pestivirus infection rate in Shahr-e-Kord dairy herds. *Pajouhesh and Sazandegi*. No 59. pp.86-91.
 15. Nettleton, P.F., Entrican, G. (1995) Ruminant pestiviruses: a review. *Br. Vet. J.*, 151, 615-642.
 16. Njaa, B.L., Clark, E.G., Janzen, E.J., Ellis, J.A., Haines, D.M. (2000) Diagnosis of persistent bovine viral diarrhoea virus infection by immunohistochemistry staining of formalin-fixed skin biopsies. *J. Vet. Diagn. Invest.* 12: 393-399.
 17. Paton, D.J. (1995) Pestivirus diversity. *J. Comp. Pathol.* 112, 215-236.
 18. Ridpath, J.F., Hietala, S.K., Sorden, S., Neill, J.D. (2002) Evaluation of the reverse transcription-polymerase chain reaction/probe test of serum samples and immunohistochemistry of skin sections for detection of acute bovine viral diarrhoea infections. *J. Vet. Diagn. Invest.* 14: 303-307.
 19. Sagar, M.G., Ridpath, J.F. (2005) *Bovine Viral Diarrhoea Virus: Diagnosis, Management and Control*. Blackwell Science Ltd. London, UK. pp.123-124.
 20. Saliki, J.T., Fulton, R.W., Hull, S.R., Dubovi, E.J. (1997) Microtiter virus isolation and enzyme immunoassays for detection of bovine viral diarrhoea virus in cattle serum. *J. Clin. Microbiol.* 35: 803-807.
 21. Thur, B., Zlinszky, K., Ehrensperger, F. (1996) Immunohistochemical detection of bovine viral diarrhoea virus in skin biopsies: a reliable and fast diagnostic tool. *J. Vet. Med. B.* 43:163-166.
 22. Vilcek, S., Herring, A. J., Nettleton, P. F., Lowings, J. P., Paton, D. J. (1994) Pestiviruses isolated from pigs, cattle and sheep can be allocated into at least three genogroups using polymerase chain reaction and restriction endonuclease analysis. *Arch. Virol.* 136:309-323.



COMPARISON OF EAR NOTCH IMMUNOFLUORESCENT, BUFFY COAT ANTIGEN- CAPTURE ELISA AND RT-PCR FOR DETECTION OF CALVES SUSPECTED TO ACUTELY INFECTED WITH BOVINE PESTI VIRUS

Sadeghi-nasab, A.^{1*}, Nadalian, M. G.⁷, Hemmatzadeh, F.², Nadjafi, J.³, Seifoori, P.³, Gorjidooz, M.⁴, Badiei, A.⁵, Bahari, A.¹, Bahonar, A.R.⁶

¹Junior School of Veterinary Medicine, Bu-alisina University, Hamedan-Iran.

²Department of Microbiology, Faculty of Veterinary Medicine, University of Tehran, Tehran-Iran.

³Department of Pathobiology, Reference Veterinary Laboratory, Iranian Veterinary Organization, Tehran-Iran.

⁴Special Bovine Herd Health Practitioner, Tehran-Iran.

⁵Department of Clinical Science, Faculty of Veterinary Medicine, Islamic Azad University, Karaj, Tehran-Iran.

⁶Department of Food Hygiene, Faculty of Veterinary Medicine, University of Tehran, Tehran-Iran.

⁷Department of Clinical Science, Faculty of Veterinary Medicine, University of Tehran, Tehran-Iran.

(Received 30 May 2006 , Accepted 29 March 2007)

Abstract:

Twelve calves of 4-10 months old with clinical signs suspected to bovine viral diarrhea virus (BVDV) infection were selected for this study. Histopathologic sections were performed on formalin fixed paraffin-embded ear notch biopsies, mounted on poly-L-lysine coated slides and stained for BVDV by Anti-BVDV monoclonal antibody labelled with fluorescein isothiocyanate. Stained sections were examined by fluorescent microscopy for detection of green fluorescent evidence within the cytoplasm of keratinocytes, other dermal cells and chondrocytes. Detection of BVDV antigen in buffy coat cells was performed by using a commercially available antigen-capture ELISA kit, and RT-PCR, using a universal primers set, specific for all pestiviruses. Based on 11 positive cases detected by RT-PCR, immunofluorescent staining and antigen-capture ELISA could detect 8 cases (72.72%) and one case (9%) respectively. Results of this study suggest immunofluorescent test on ear notch biopsies has a relatively high sensitivity, and can be used as a reliable and feasible method for detection of calves with acute infection with BVDV.

Key words: Pesti virus, immunofluorescent, Ear notch test, Antigen-capture ELISA, RT-PCR.

*Corresponding author's email: sadeghina@vetmed.ut.ac.ir, Tel: 0811-4227350, Fax: 0811-4227475

