

آماس حاد شیمیایی پرده سینوویال و کپسول مفصل بخلق با تزریق روغن تربانتین و جنتامایسین در تک‌سمیها

دکتر احمد رضا محمدنیا^۱، دکتر داود شریفی^۲، دکتر فرهنگ ساسانی^۳

مجله دانشکده دامپزشکی دانشگاه تهران، دوره ۵۳، شماره ۱ و ۲، ۶۲-۵۹، (۱۳۷۷)

مقایسه با حیوانات دیگر معنی‌دار تر بود. وجود واکنش آگزوداتیو در بخش خلفی مفصل و واکنش آماس فیبرینی در سرتاسر سطوح سینوویالی از تغییرات عمده ماکروسکوپی در حیوانات شماره ۱ و ۲ بود بطوری که ملتهب‌بودن پرده سینوویال، اکسودای فیبرینی و شرابه‌های فیبرینی به‌مراه خونریزی و ضخیم‌شدن پرده سینوویال و تخریش غضروف مفصلی از تغییرات برجسته ماکروسکوپی حیوان شماره ۳ بود که ثبت گردید. در حیوان شماره ۴ واکنش آماس فیبرینی در سطوح سینوویالی مشاهده گردید. آماس خفیف پرده سینوویال و نفوذ فراوان لنفوسیتها، ماکروفاژها و سلولهای پلازما از مشخصات تغییرات میکروسکوپی در حیوانات ۱ و ۲ بود در صورتیکه آماس حاد پرده سینوویال همراه با هیپرپلازی و هیپر تروفی در حیوان شماره ۳ مشاهده گردید. واژه‌های کلیدی: آماس، پرده سینوویال، کپسول مفصلی، بخلق، روغن تربانتین

مشاهده بالینی و تغییرات ماکروسکوپی و میکروسکوپی آماس حاد شیمیایی مفصل بخلق با تزریق روغن تربانتین و جنتامایسین در ۴ رأس تک‌سمی (الاغ) بین ۵-۲ سال سن، ۲۰۰-۱۵۰ کیلوگرم وزن داشتند، ثبت گردید. دمای موضع، حس درد، اندازه‌گیری محیط مفصلی و وزن‌گیری در اندام حرکتی دست راست و پای چپ ثبت شد. حیوان شماره ۱ با تزریق ۲/۰ میلی‌لیتر روغن تربانتین همراه با ۸/۰ میلی‌لیتر جنتامایسین در مفصل بخلق دست راست و پای چپ آرتریت ایجاد گردید. در حیوان شماره ۲ با تزریق ۱/۰ میلی‌لیتر روغن تربانتین و ۹/۰ میلی‌لیتر جنتامایسین به بخلق دست راست بطوری که در حیوان شماره ۳ با استفاده از ۱/۰ میلی‌لیتر روغن تربانتین همراه با ۱ میلی‌لیتر جنتامایسین که در بخلق دست راست و ۲/۰ میلی‌لیتر روغن تربانتین همراه با ۸/۰ میلی‌لیتر جنتامایسین در بخلق پای چپ تزریق شده بود آرتریت ایجاد شد. در حیوان شماره ۴ با استفاده از ۱/۰ میلی‌لیتر روغن تربانتین همراه با ۹/۰ میلی‌لیتر جنتامایسین در بخلق دست راست آرتریت ایجاد شد و مورد ارزیابی بالینی قرار گرفت. تغییرات ماکروسکوپی در حیوانات شماره ۱ و ۲، روز پنجم بعد از تزریق و در حیوانات شماره ۳ و ۴ بعد از روز بیست و یکم پس از تزریق ثبت گردید. شدت ورم و لنگش یک روز پس از تزریق در حیوان شماره ۳ در مقایسه با شماره ۱ و ۲ و حتی ۴ قابل توجه بود. دمای موضع و درد شدید در آزمون خم‌کردن مفصل و خروج ترشحات در روز پنجم در حیوان شماره ۳ در

بیماری مفصلی یکی از مهمترین علل لنگش در اسبها می‌باشد بطوری که مطالعات انجام شده بیماریهای مفصلی حدود ۱/۳ از موارد لنگش را به خود اختصاص می‌دهد (۱ و ۹) در نتیجه برای کارکرد طبیعی مفصل و فراهم‌کردن زمینه‌های پیشگیری بیماریهای مفصلی، تشخیص و درمان دارویی بیماریها و

۱) گروه آموزشی علوم درمانگاهی دانشکده دامپزشکی دانشگاه شهرکرد، شهرکرد - ایران.

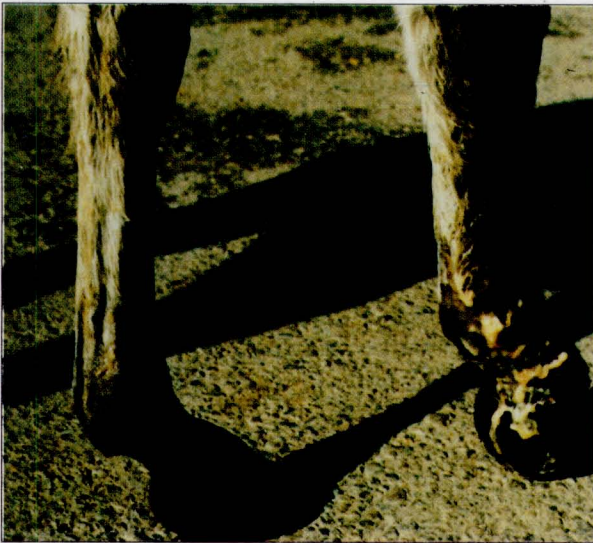۲) گروه آموزشی علوم درمانگاهی دانشکده دامپزشکی دانشگاه تهران، تهران - ایران.

۳) گروه آموزشی پاتولوژی دانشکده دامپزشکی دانشگاه تهران، تهران - ایران.



جدول ۱ - اندازه محیط مفصل بخلق به سانتیمتر در طول مدت آزمایش

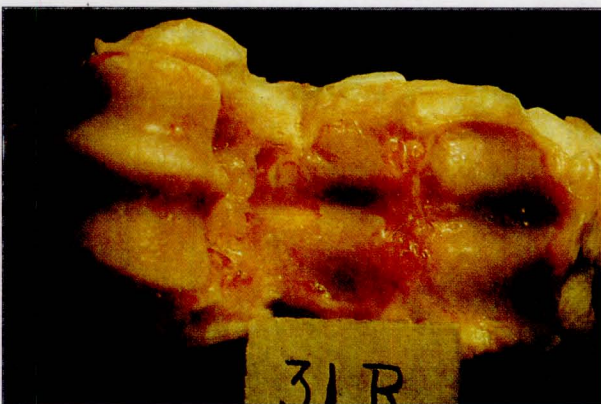
روز تزریق	حجم دارو	۲	۴	۵	۲۱
۱۵	۱۹	۱۹	۱۸/۵	۱۶	۰/۱ میلی لیتر
۱۷/۵	۲۰/۵	۲۰	۱۹/۵	۱۸	۰/۲ میلی لیتر
۱۷	۲۰/۵	۲۰/۵	۲۰/۵	۱۹	۱ میلی لیتر



تصویر ۱ - خروج ترشحات از محل تزریق (۱ میلی لیتر) روغن تربانتین بدخل مفصل بخلق

ورم حاصل از ۰/۲، چشمگیرتر بود (جدول ۱) و از نظر بالینی تفاوت متمایز آن با دوز ۰/۱ میلی لیتر از شدت جراحات مفصل در روز پنجم به بعد کاسته می شد و رفته رفته سردتر می گردید.

تغییرات ماکروسکوپی و میکروسکوپی در روز ۵ بعد از تزریق در حیوانات شماره ۱ و ۲ از واکنش آگزوداتیو در بخش خلفی مفصل (تصویر ۲) با دوز ۰/۱ میلی لیتر و واکنش آماس فیبرینی در سرتاسر سینوویالی (۰/۲ میلی لیتر) مشاهده و ثبت گردید. در صورتیکه آماس ضعیف پرده سینوویال با دوز ۰/۱ میلی لیتر و آماس غیرچرکی و نفوذ فراوان سلولهای پلازما، ماکروفاژها و لنفوسیتها در ۰/۲ میلی لیتر از نشانه های مهم میکروسکوپی بودند.



تصویر ۲ - تغییرات ماکروسکوپی مفصل بخلق روز پنجم بعد از تزریق ۰/۱ میلی لیتر روغن تربانتین

کاربرد فیزیوتراپی و حتی مداخله جراحی برروی مفصل نیاز مبرم به روشن شدن تغییرات پاتوفیزیولوژی با در نظر گرفتن نوع اتیولوژی می باشد (۹). تغییرات جزئی از آرتریت ساده مفصلی که منجر به آماس ساختارهای داخل مفصل می شود زمینه را در پرده سینوویال برای حفظ ماهیت روند آماسی و تغییرات در حجم و ویژگیهای مایع مفصل فراهم می سازد (۲). بطور کلی بیماریهای مفصلی در شکل آماسی و یا غیرآماسی، توصیفی صحیح برای در بر گرفتن تمام لنگشها در اسبها بشمار می آید (۴). با توجه به درمانهای گوناگونی که برای درمان جراحات مفصل ارائه شده است (۷) با ایجاد آماس حاد شیمیایی با استفاده از دوزهای مختلف روغن تربانتین و جنتامایسین تغییرات پاتوفیزیولوژیکی جراحات مفصل مورد بررسی قرار می گیرد، بطوری که با تعیین میانگین دوز دارویی که منجر به حداقل تخریب و تخریش مفصلی گردد زمینه خوبی را برای مطالعه اثرات اولتراسوند درمانی فراهم آورد.

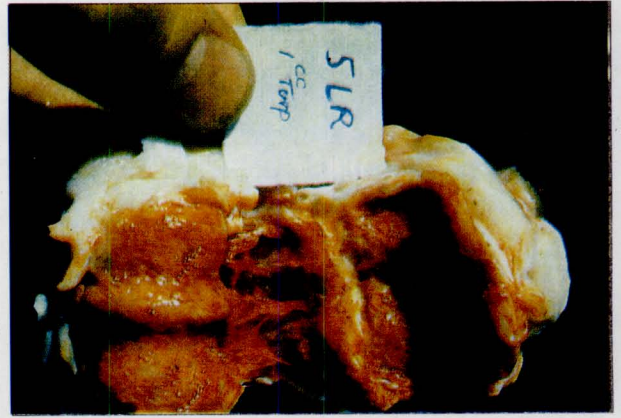مواد و روش کار

مطالعه برروی ۴ رأس تک سمی (الاغ) بالغ و سالم نر که حدود ۵-۲ سال سن و ۲۰۰-۱۵۰ کیلوگرم وزن داشتند انجام گرفت. حیوانات قبل از آزمایش تحت شرایط مشابه استاندارد نگهداری می شدند و نحوه بلند شدن دام، تعادل بدن، نحوه قراردادن سم روی زمین، نحوه وزن گیری در دست و پا و همچنین درجه حرارت، تعداد تنفس، محیط مفصل، ضربان قلب، آزمون درد، گرمای موضع و تغییرات خونی پیش از شروع مطالعه و بعد از ایجاد آماس شیمیایی تا روز ۲۱ پس از تزریق در نظر گرفته شد. با توجه به بکارگیری دوزهای مختلف روغن تربانتین برای ایجاد آرتریت شیمیایی با در نظر گرفتن جمعیت دامی بترتیب شماره عمل گردید. حیوان شماره یک، ۰/۲ میلی لیتر روغن تربانتین همراه ۰/۸ میلی لیتر جنتامایسین پس از اخذ هم حجم مایع سینوویال در مفصل بخلق دست راست و پای چپ تزریق گردید. حیوان شماره دو، ۰/۱ میلی لیتر روغن تربانتین همراه با ۰/۹ میلی لیتر جنتامایسین در بخلق دست راست تزریق گردید. ۵ روز پس از تزریق این ترکیب دارویی تغییرات ماکروسکوپی و میکروسکوپی مفاصل بخلق حیوان شماره ۱ و ۲ مورد بررسی قرار گرفتند. حیوان شماره سه، ۰/۱ میلی لیتر روغن تربانتین همراه با ۱ میلی لیتر جنتامایسین در بخلق دست راست و ۰/۲ میلی لیتر روغن تربانتین و ۰/۸ میلی لیتر جنتامایسین در بخلق پای چپ تزریق گردید. حیوان شماره چهار، ۰/۱ میلی لیتر روغن تربانتین همراه با ۰/۹ میلی لیتر جنتامایسین در بخلق دست راست تزریق شد. ۲۱ روز پس از تزریق این ترکیب دارویی تغییرات ماکروسکوپی و میکروسکوپی مفاصل بخلق حیوان شماره ۳ و ۴ مورد بررسی قرار گرفتند. قابل ذکر است در طول مدت آزمایش مشاهدات بالینی قید شده یک روز در میان به ثبت می رسید.


نتایج

انتخاب ۴ رأس تک سمی و دوزهای مختلف تربانتین همراه با جنتامایسین از نظر مشاهدات بالینی و شواهد ماکروسکوپی و میکروسکوپی نتایج معنی داری را به همراه داشت. در مواردی که ۱ میلی لیتر تربانتین تزریق شده بود (حیوان شماره ۳) یک روز پس از تزریق، ورم قابل توجهی در مفصل بخلق دست راست مشاهده گردید و از روز سوم تورم نرم و کاملاً گرم گردید و در روز پنجم مقدار زیادی ترشحات چرکی شکل از ناحیه تزریق و اطراف مقابل خارج شد (تصویر ۱) و پوست ناحیه مفصل نیز به شدت خشک شده و تقریباً حالت موده ای به خود گرفت و شدت لنگش به حدی بود که تمامی آزمونهای درد، گرما و خم شدن مفصل کاملاً آشکار و مثبت بود. در صورتیکه در مواردی که از دوزهای ۰/۲ و ۰/۱ میلی لیتر استفاده شده بود (حیوان شماره ۱، ۲ و ۴) گرما، درد و مثبت شدن آزمون خم شدن مفصل نیز مشاهده و ثبت گردید. ولی





تصویر ۳ - تغییرات ماکروسکوپی مفصل بخلق ۲۱ روز پس از تزریق ۱ میلی لیتر روغن تربانتین




تصویر ۶ - ضایعات میکروسکوپی مفصلی ۲۱ روز پس از تزریق ۰/۲ میلی لیتر روغن تربانتین

در صورتیکه ملتهب بودن پرده سینوویال و وجود اکسودای فیبرینی و شرابه فیبرینی به همراه خونریزی و ضخیم شدن پرده سینوویال و حتی تخریش مفصلی از تغییرات عمده تزریق ۱ میلی لیتر حیوان شماره ۳ بود که ثبت گردید (تصویر ۳).


آماس حاد پرده سینوویالی توأم با هیپرپلازی و هیپرتروفی پرده از تغییرات میکروسکوپی در روز ۲۱ بعد از تزریق بود (تصویر ۴) و واکنش فیبرینی در سطوح سینوویالی از تغییرات اصلی ماکروسکوپی ۰/۱ و ۰/۲ میلی لیتر بعد از ۲۱ روز از تزریق بود (تصویر ۵) که از نظر ماکروسکوپی آماس ضعیف پرده سینوویال در ۰/۱ میلی لیتر و سینوویت مزمن غیرچرکی توأم با بافت الیامی به همراه پانوس و بافت جوانه‌ای پیشرفته (تصویر ۶) از مشخصات تغییرات مهم میکروسکوپی در ۰/۲ میلی لیتر بود.

بحث

با توجه با اینکه سازه اصلی در ایجاد آماس ضربه‌ای مفصل، ضربه است ولیکن عده‌ای معتقدند که این آماس با تزریق برخی داروها مانند داروهای بیحسی یا حتی آنتی‌بیوتیکها بداخل مفصل نیز ایجاد می‌شوند خود تزریقات نیز تغییرات گذرایی را در مفصل ایجاد می‌کنند و از آنجایی که عوارض ناشی از تزریق جنتامایسین کاملاً مشخص و تعریف شده است (۳، ۵ و ۸). با استفاده از روغن تربانتین همراه با جنتامایسین براحتی می‌توان آماس پرده سینوویال و کپسول را ایجاد کرد نکات مهم و اساسی در تغییرات موضع مفصلی که با علائم بسیار متمایز آن شامل سینوویت حاد در مفصل، درد، تورم، افزایش مایع سینوویال و عدم کارکرد مفصل از نظر بالینی و رادیوگرافی مشخص می‌شود. یافته‌های این مطالعه تقریباً مشابه علائم خاص بالینی ذکر شده بغیر از کشیدگی رباط مفصلی بود. تزریق ۰/۲ و ۱ میلی لیتر روغن تربانتین آماس شبیه به آماس ضربه‌ای را ایجاد کرد. بطوری که با تزریق ۰/۲ میلی لیتر روغن تربانتین یافته‌های آماس سینوویال و کپسول مفصلی همراه با یافته‌های برجسته درمانگاهی مثل لنگش، درد، گرما و عدم وزن‌گیری جلب توجه می‌نمود. ولی در دوز ۱ میلی لیتر ضایعات غضروف مفصلی ۲۱ روز پس از تزریق نیز مشاهده گردید. با در نظر گرفتن یافته‌های مفصلی در روز پنجم با تزریق ۰/۲ میلی لیتر تربانتین همراه جنتامایسین و تغییرات ماکروسکوپی و میکروسکوپی و وجود آماس پرده سینوویال و کپسول مفصلی که روند مزمن شدن را کم‌کم پیشه می‌گیرد در مقایسه با دوزهای ۰/۱ و ۱ میلی لیتر جهت ایجاد آماس شیمیایی توصیه می‌گردد.



تصویر ۴ - ضایعات میکروسکوپی غضروف مفصلی ۲۱ روز پس از تزریق ۱ میلی لیتر روغن تربانتین



تصویر ۵ - ضایعات میکروسکوپی غضروف مفصلی ۲۱ روز پس از تزریق ۰/۱ میلی لیتر روغن تربانتین



References

1. Alwan, W.H., Carter, S.D., Bennet, D. and Edwards, G.B. Glycosaminoglycans in horses with osteoarthritis. *Equine. Vet. J.* 23(1): 44-47, (1991).
2. Doige, C. Skeletal System. In *Special Veterinary Pathology*. Edited by Thomson, B.C., Decker, Inc. pp: 491-498, (1988).
3. Eisenmenger, E. The inflammatory synovial reaction following joint puncture or injection into joints and its diagnostic significance. *Vet. Bul.* 39(8): 3504, (1969).
4. Fessler, J.F. Degenerative joint diseases (Osteoarthritis) in *Practice of Large Animal Surgery*. Edited by Jennings, W.B. Saunders, 715-766, (1984).
5. Lloyd, K.C. Effect of gentamycin sulfate and sodium bicarbonate on the synovium of clinically normal equine antibrachioacarpal joints. *Am. J. Vet. Res.* 49(5): 650-657, (1988).
6. Mellwraith, C.W. Comprehensive synovial fluid analysis discussion. *Proc. 28th Annual AAEP*, 1, 7-144, (1982).
7. Mellwraith, C.W. Diseases of joints, tendons, ligaments and related structures. *Adam's Lameness in Horses*. Edited by Ted, S., Stashak, Lea and Febiger, pp: 339-382, (1987).
8. Stover, S.M. and Pool, R.R. Effect of intraarticular gentamycin sulfate on normal equine synovial membrane. *Am. J. Vet. Res.* 46(12): 2485-2491, (1985).
9. Todhunter, R.J. and Lust, G. Synovial joint anatomy, biology and pathobiology. In *the Textbook of Equine Surgery*. Edited by J.A. Auer, W.B., Saunders Company: pp: 844-862, (1992).

Induced acute chemical inflammation of synovial membrane and fetlock joint capsule by injecting turpentine oil and gentamycin in equine

Mohammadnia A.R.¹, Sharifi D.², Sassani F.³

¹Department of Clinical Sciences, Faculty of Veterinary Medicine, Shahre Kord University, Shahre Kord - Iran. ²Department of Clinical Sciences, Faculty of Veterinary Medicine, Tehran University, Tehran - Iran. ³Department of Pathology, Faculty of Veterinary Medicine, Tehran University, Tehran - Iran.

Clinical observations with gross and microscopic changes of acute chemical inflammation of fetlock joint by injecting turpentine oil and gentamycin in 4 donkeys 2 to 4 years of age and 150 to 200kg/BW were recorded. The animals coordination, pain at the site of injection, local heat, joint circumferences and weight bearing after inducing arthritis in fetlock forelimb and hind limb were noted down. 0.2ml of turpentine oil and 0.8ml of gentamycin was injected to the right forelimb and left hindlimb fetlock joints of animal No. 1. Whereas 0.1 ml of turpentine oil and 0.9ml of gentamycin injected to the right forelimb of animal No. 2. Injection of 0.1ml of turpentine oil with 1ml of gentamycin combination to the right forelimb and 0.2ml of the turpentine and 0.8ml of gentamycin to the left hind limb of animal No. 3, whereas 0.1ml of turpentine oil and 0.9ml of gentamycin to the right forelimb of animal No 4 to record clinical, gross and microscopic changes in animal No. 1 and 2 after 5 days and in animals No. 3 and 4 after 21 days of post injection. The severity of inflammation, swelling and lameness were quite evident in animal No. 3 after a day of injection as compared to No. 1, 2 and 3. Local heat, pain at the site with positive flexion test and oozing of exudate at the site of injection on 5 days of injection in animal No 3 was quite significant. Exudative reaction at the posterior aspect of fetlock with fibrinous inflammation of synovial layer considered to be the major gross changes in animals No 1 and 2. Synovitis, exudative fibrinous and synovial pouch, with petechial haemorrhage and increased in thickness of synovial layer and erosion of joint cartilage were considered to be the major gross changes of animal No. 3. Fibrinous inflammatory reaction of synovial surface was observed in animal No. 4. The mild inflammatory reaction with infiltration of lymphocytes, macrophages and plasma cells was observed in animals No. 1 and 2, where as hyperplasia and hypertrophy of synovial layer were characteristic microscopic changes in animal No. 3.

Key words : Synovitis, Capsulitis, Fetlock joint, Turpentine oil

