

ساختار تشریحی و بافت‌شناسی غده تیروئید در شتر یک کوهانه

سید جواد احمدپناهی* محمد حسن یوسفی

گروه علوم پایه، دانشکده دامپزشکی دانشگاه سمنان، سمنان - ایران.

(دریافت مقاله: ۱۸ دی ماه ۱۳۹۰، پذیرش نهایی: ۱۹ فروردین ماه ۱۳۹۱)

چکیده

زمینه مطالعه: تیروئید از جمله غدد درون‌ریزی است که بر بسیاری از اندام‌های بدن تأثیر گذاشته و در متابولیسم بدن حیوانات نقش مهمی ایفا می‌کند. با این حال، پژوهش‌های انجام شده در ایران در مورد خصوصیات آناتومیکی و بافت‌شناسی این غده در شتر اندک است. **هدف:** هدف از انجام این مطالعه، بررسی ساختار تشریحی و بافت‌شناسی غده تیروئید در شتر یک کوهانه بود. **روش کار:** در این مطالعه که بر روی ۴۰ نفر شتر ۱۰-۶ ساله (۲۰ نفر شتر نر و ۲۰ نفر شتر ماده) صورت گرفت، ساختار تشریحی غده تیروئید از نظر خصوصیات مورفولوژیکی و توپوگرافی و همچنین ساختار بافت‌شناسی، پس از تهیه مقطع و رنگ آمیزی‌های هماتوکسیلین و اتوزین، ورهوف و تولوئیدین بلو با استفاده از میکروسکوپ نوری مورد بررسی قرار گرفت. **نتایج:** غده تیروئید شتر یک کوهانه در سطح جانبی نای قرار داشت و لوب راست آن جلوتر از لوب چپ و بلافاصله در سمت خلفی غضروف حنجره قرار گرفته بود. دو لوب توسط تنگه‌ای که در سطح شکمی نای قرار گرفته به یکدیگر متصل می‌شدند. بیشترین طول، عرض و ضخامت غده تیروئید در جنس نر به ترتیب 5.1 ± 0.65 cm، 2.5 ± 0.75 و 0.9 ± 0.5 cm و در جنس ماده 5.5 ± 0.5 cm، 2.3 ± 0.65 و 0.9 ± 0.52 cm بود. وزن غده تیروئید در دو جنس نر و ماده به ترتیب 51.69 ± 0.52 g و 53.07 ± 0.25 g بود. از نظر بافت‌شناسی، غده تیروئید واجد فولیکول، بافت پوششی فولیکولر و سلول‌های پارافولیکولر بود و سلول‌های اخیر تقریباً ۵٪ جمعیت سلولی غده را به خود اختصاص دادند. اغلب فولیکول‌های بزرگ و غیرفعال در قسمت‌های محیطی غده و فولیکول‌های کوچک و فعال در قسمت مرکزی غده قرار داشتند. قسمت‌های مرکزی غده در مقایسه با قسمت‌های محیطی از بستر عروقی غنی‌تری برخوردار بودند. **نتیجه‌گیری نهایی:** غده تیروئید در شتر یک کوهانه از نظر ساختار تشریحی و بافت‌شناسی تفاوت قابل توجهی با سایر پستانداران اهلی ندارد.

واژه‌های کلیدی: شتر، تیروئید، بافت‌شناسی، آناتومی.

ریزساختاری مورد بررسی قرار داده‌اند (۱، ۳، ۹). در خصوص توانایی سازگاری این حیوان با شرایط آب و هوایی نامساعد محققینی نظیر یاگیل در سال ۱۹۷۸ مطالعاتی را از نظر فیزیولوژیکی بر روی غده تیروئید شتر انجام داده‌اند (۱۶). در ایران نیز اگرچه مطالعات اندکی در زمینه ساختار بافت‌شناسی این غده صورت گرفته، اما بویژه از نظر ساختار تشریحی اطلاعات کافی در دست نمی‌باشد. لذا در این مطالعه ساختارهای تشریحی و بافت‌شناسی غده تیروئید در شتر یک کوهانه مورد بررسی قرار گرفته و با اطلاعات موجود در مورد سایر پستانداران اهلی مقایسه گردیده است.

مواد روش کار

این مطالعه در فصل بهار و بر روی ۴۰ نفر شتر ۱۰-۶ ساله (۲۰ نفر شتر نر و ۲۰ نفر شتر ماده) صورت گرفت و نمونه‌های لازم از کشتارگاه صنعتی سمنان تهیه گردید. جهت تعیین سن از وضعیت دندانها استفاده شد (۸). به منظور بررسی ساختار تشریحی غدد مذکور، در ۱۰ نفر شتر نر و ۱۰ نفر شتر ماده، سر حیوان به همراه قسمتی از گردن وی به آزمایشگاه انتقال یافته و در محلول فرمالین ۱۰٪ قرار داده شد. ضمن بررسی ویژگی‌های آناتومیکی غدد و مجاورات آن، ابعاد (با استفاده از کولیس و با دقت دهم میلی‌متر) و وزن غدد (با استفاده از ترازوی دیجیتال و با دقت صدم گرم) نیز اندازه‌گیری

مقدمه

شتر نشخوارکننده‌ای است که با آب و هوای نامساعد و گرم و خشک سازگاری حاصل نموده است. از نظر فیزیولوژی، شتر با سایر حیواناتی که در آب و هوای معتدل زندگی می‌کنند، تفاوت بسیاری دارد. شتر می‌تواند تا ۲۵٪ وزن بدن خود را از دست بدهد و بدون اینکه دچار بیماری شود، قادر به تغلیظ ادرار خود می‌باشد. دامنه تغییرات دمای بدن شتر محدود و وسیعی را در بر می‌گیرد. در نواحی گرم و خشک، تثبیت وضعیت داخلی بدن شتر به سیستم درون‌ریز وابسته بوده و در این میان تیروئید بر روی بسیاری از اندام‌های بدن تأثیر می‌گذارد (۳). غده تیروئید در پستانداران از سلول‌های فولیکولر و پارافولیکولر تشکیل شده است که سنتز هورمون‌های تری‌یدو تیرونین (T3) و تترا‌یدو تیرونین (T4) را از اسید آمینه تیروزین بر عهده دارند (۱). این هورمون‌ها در متابولیسم بدن حیوانات نقش مهمی را ایفا می‌نمایند (۹).

ساختار غده تیروئید در پستانداران مختلف، توسط هر دو میکروسکوپ نوری و الکترونی مورد بررسی قرار گرفته است (۶، ۱۰). در خصوص غده تیروئید شتر بویژه از نظر ساختار تشریحی، مطالعات بسیار اندکی در دست می‌باشد، مطالعات انجام گرفته بر روی ساختار بافت‌شناسی این غده در شتر نیز غالباً سلول‌های فولیکولر را از نظر



سمت میانی با نای در تماس بوده و از سطح جانبی نیز با عضلات جناغی - لامی و کتفی - لامی همان سمت، ورید و داج خارجی، گوشه گردنی غده بزاقی مندیولار و غده لنفاوی گردنی عمقی همان سمت همجوار است.

ب) نتایج میکروسکوپی: غده تیروئید از خارج توسط کپسول نازکی از جنس بافت همبند سخت نامنظم احاطه گردیده است که حاوی مقدار زیادی الیاف ظریف کلاژن است. از کپسول تیغه‌هایی به داخل پارانشیم غده نفوذ کرده و آن را به تعدادی لبول نامنظم تقسیم می‌کند. هر لبول نیز خود از تعدادی فولیکول با اندازه‌ها و شکل‌های متفاوت تشکیل شده است. در فضای بین فولیکول‌ها مقدار زیادی مویرگ‌های خونی، فیبروبلاست و رشته‌های ظریف کلاژن وجود دارد (تصویر ۲). بافت پوششی فولیکول به صورت یک ردیف سلول مکعبی تا استوانه‌ای کوتاه اطراف هر فولیکول را فرا گرفته و بر روی غشاء پایه مستقر می‌باشند و این غشاء پایه فولیکول را از بافت همبند اطراف خود مجزا می‌سازد. فضای داخل فولیکول را کلونید پر کرده و در هر فولیکول، اندازه سلول‌ها تقریباً یکسان است.

فولیکول‌ها را از نظر اندازه می‌توان به دو گروه فولیکول‌های بزرگ و فولیکول‌های کوچک تقسیم نمود. فولیکول‌های بزرگ در اطراف و قسمت‌های محیطی غده، و فولیکول‌های کوچکتر در مرکز غده واقع گردیده‌اند (تصویر ۳). در فولیکول‌های بزرگ، ارتفاع سلول‌های فولیکول کوتاه‌تر و حتی در برخی از آنها به صورت سلول‌های سنگفرشی مشاهده می‌شوند، در حالیکه فولیکول‌های کوچکتر واجد سلول‌های بلندتر می‌باشند. کلونید موجود در فولیکول‌های بزرگتر کاملاً اسیدوفیل و غلیظ بوده در حالیکه کلونید موجود در فولیکول‌های کوچکتر، کمتر اسیدوفیل بوده و رقیق‌تر و یکنواخت می‌باشد. اغلب سلول‌های بافت پوششی فولیکول‌ها که بیشترین جمعیت سلولی غده را تشکیل می‌دهد از نوع مکعبی بوده و سیتوپلاسمی نسبتاً بازوفیلی دارند (تصویر ۴). یک هسته درشت معمولاً در قاعده سلول قرار گرفته و در برخی از سلول‌ها ناحیه کم‌رنگی در بالای هسته دیده می‌شود که می‌تواند محل استقرار دستگاه گلژی باشد. فولیکول‌های کوچکتر، جمعیت فولیکول‌های فعال را به خود اختصاص می‌دهند. این فولیکول‌ها دارای واکنش‌هایی در کلونید خود بوده و در برخی از آنان محیط کلونید مضرس به نظر می‌رسد.

سلول‌های پارافولیکول‌ها به تعداد بسیار اندک در تیروئید شتر دیده می‌شود. این سلول‌ها نسبت به سلول‌های فولیکول‌ها از رنگ‌پذیری کمتری برخوردار بوده و اندازه آنها بزرگتر از سلول‌های فولیکول‌ها است. این سلول‌ها غالباً در بافت همبند بین فولیکول‌ها، به صورت انفرادی یا گروهی یافت می‌شوند (تصاویر ۵، ۴). سلول‌های پارافولیکول‌ها در تیروئید شتر، بیشتر در بین فولیکول‌های کوچکتر حضور دارند و بندرت در بین فولیکول‌های بزرگتر دیده می‌شوند. گاهی نیز این سلول‌ها در لابلاهای بافت پوششی فولیکول‌ها به چشم می‌خورند.

شد. به منظور بررسی ساختار بافت‌شناسی نیز در ۱۰ نفر شتر نو و ۱۰ نفر شتر ماده، غدد تیروئید راست و چپ، بلافاصله پس از کشتار جدا شده و توزین گردید. سپس غدد مذکور به قطعاتی به ضخامت ۵mm برش خورده، ۷۲ ساعت در محلول بافر فرمالین ۱۰٪ نهاده شدند و پس از ثبوت، جهت عمل‌آوری در دستگاه هیستوکینت قرار گرفتند. پس از قالب‌گیری توسط پارافین، برشهایی به ضخامت ۶μ از آنها تهیه و متعاقب رنگ‌آمیزی‌های هماتوکسیلین و اتوزین، ورهوف و تولوئیدین بلو توسط میکروسکوپ نوری مورد مطالعه قرار گرفتند. آنالیز داده‌ها (وزن و ابعاد غدد) توسط نسخه ۱۲ نرم‌افزار SPSS صورت گرفت و برای این منظور از آزمون t استودنت استفاده شد و سطح $p \leq 0.05$ برای معنی‌دار بودن اختلاف بین داده‌ها در نظر گرفته شد.

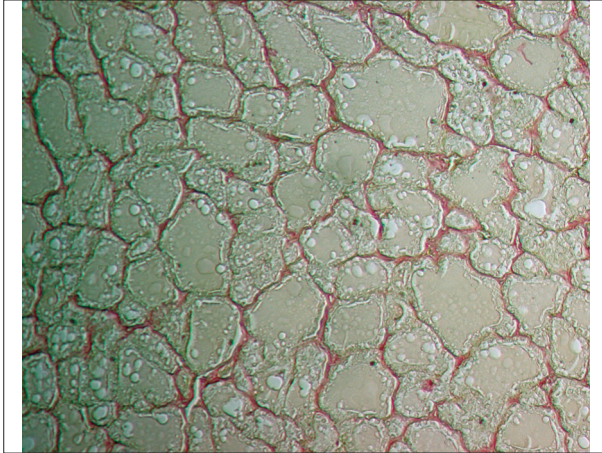
نتایج

الف) نتایج ماکروسکوپی: غده تیروئید در شتر یک کوهانه، از دولوب راست و چپ تشکیل گردیده است که در سطوح جانبی نای قرار داشته و توسط یک تنگه به یکدیگر متصل شده‌اند. لوب‌های تیروئید بیضی یا بادامی شکل و به رنگ قرمز قهوه‌ای بوده و توسط فاسیای عمقی گردن به نای چسبیده‌اند. سطح جانبی لوب‌های تیروئید کاملاً محدب و سطح میانی آنها صاف یا اندکی مقعر است. لوب راست تیروئید اندکی قدیمی‌تر از لوب چپ بوده و در سطح پشتی میانی نای و در محاذات حلقه‌های اول تا پنجم نای واقع شده است (تصویر ۱). بیشترین طول آن ۵/۸cm، بیشترین عرض آن ۲/۶cm و بیشترین ضخامت آن ۰/۹cm بوده و وزن آن ۵۳/۴۶g می‌باشد (جدول ۱). لوب چپ تیروئید در پشت غضروف حلقوی حنجره، در محاذات حلقه‌های دوم تا ششم نای و اندکی عقب‌تر از لوب راست قرار گرفته است (تصویر ۱). بیشترین طول این لوب نیز ۴/۹cm، بیشترین عرض آن ۲/۳cm و بیشترین ضخامت آن ۰/۹cm بوده و وزن آن ۵۱/۳۱g می‌باشد (جدول ۱).

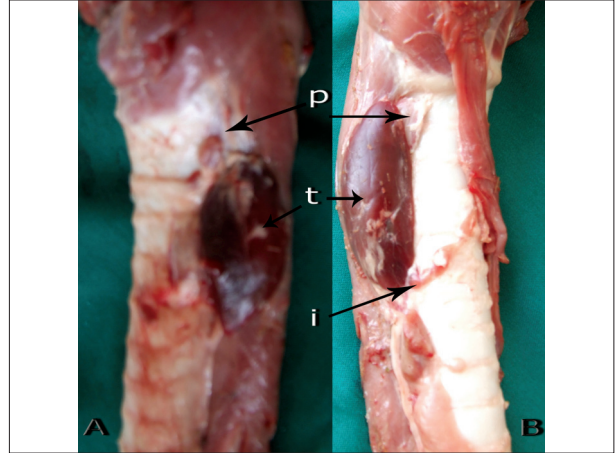
اگرچه ابعاد و وزن لوب راست تیروئید در هر دو جنس نر و ماده بیشتر از لوب چپ می‌باشد، اما این اختلاف معنی‌دار نیست. بین دو جنس نر و ماده نیز ابعاد و وزن هر دو لوب راست و چپ از اختلاف معنی‌داری برخوردار نمی‌باشد، با اینحال ابعاد و وزن هر دو لوب راست و چپ تیروئید در جنس ماده اندکی بیشتر از جنس نر است (جدول ۱).

تنگه‌ای که دو لوب راست و چپ غده تیروئید را به هم متصل می‌نماید تنگه‌ای باریک و غیر غده‌ای است که از انتهای خلفی لوب راست تیروئید خارج می‌شود و در مجاورت حلقه ششم نای به سمت بالا و سپس بین حلقه‌های دوم و سوم نای به صورت عرضی به سمت مقابل امتداد یافته، در سمت مقابل به طرف پائین ادامه می‌یابد و در مقابل حلقه پنجم نای به انتهای خلفی لوب چپ تیروئید متصل می‌شود. این تنگه ۶/۸cm طول و ۰/۳cm عرض دارد و در سطح شکمی نای قابل رؤیت است. لوب‌های راست و چپ تیروئید از لبه پشتی با شریان سبات مشترک سمت خود و از

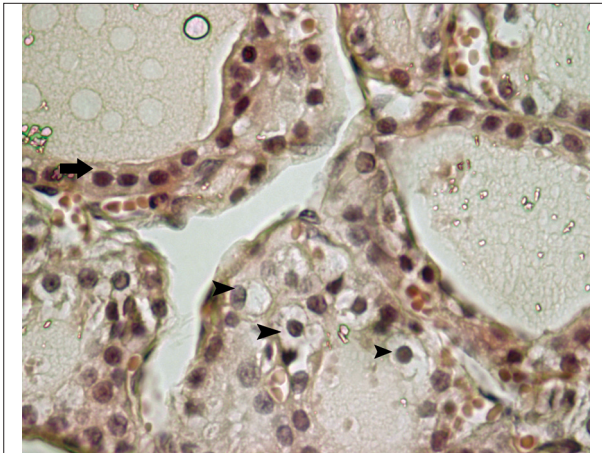




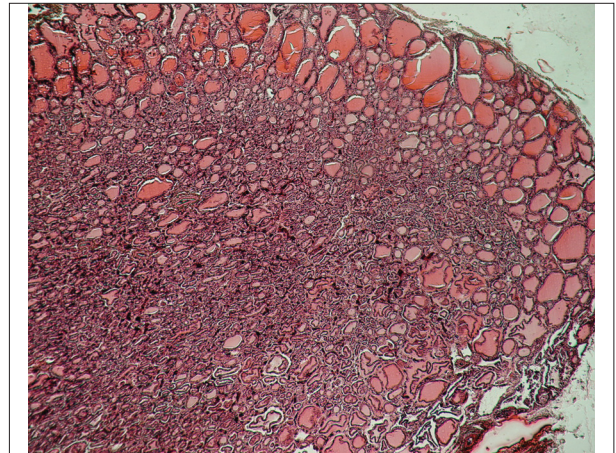
تصویر ۲- تیروئید شتر. تراکم رشته‌های ظریف کلاژن در بافت همبند بین فولیکول‌ها کاملاً مشخص است. درشت‌نمایی ۲۰۰، رنگ آمیزی ورهوف.



تصویر ۱- غده تیروئید و پاراتیروئید شتر. لوب راست (A) و لوب چپ (B): تیروئید (t)، پاراتیروئید (p)، تنگه (i).



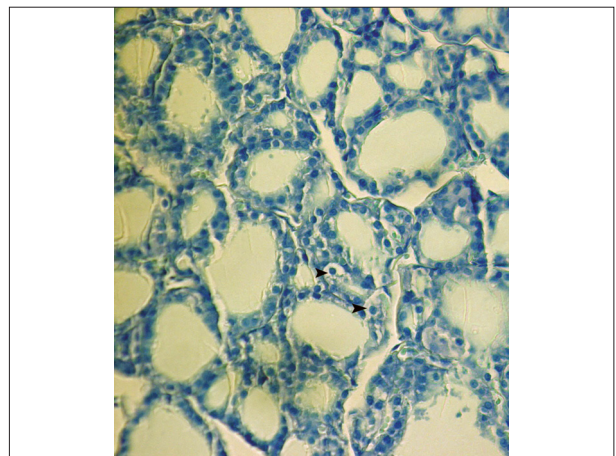
تصویر ۴- تیروئید شتر. بافت پوششی فولیکولر (پیکان) مکعبی بوده و سلول‌های پارافولیکولر (نوک پیکان) در فضای بین فولیکول‌ها، با سیتوپلاسم کم‌رنگ‌تر دیده می‌شوند. درشت‌نمایی ۵۰۰، رنگ آمیزی H&E.



تصویر ۳- تیروئید شتر. فولیکول‌های کوچک (فعال) که حجم زیادی از غده را به خود اختصاص داده‌اند در مرکز غده و فولیکول‌های بزرگ (غیرفعال) در محیط آن تجمع یافته‌اند. کپسول ظریفی غده را احاطه کرده است. درشت‌نمایی ۴۰، رنگ آمیزی H&E.

بحث

ابعاد و وزن غده تیروئید شتر در دو جنس نرو ماده از تفاوت معنی داری برخوردار نمی باشد. این نتایج با یافته‌های کوثر و شهید (۹) مطابقت دارد. همانگونه که در سایر پستانداران اهلی مشاهده می شود (۵، ۷، ۱۴، ۱۵) محل استقرار غده تیروئید مشابه شتر در تماس نزدیک با نای بوده و در سطح جانبی آن قرار دارد. همانگونه که محققین دیگری نظیر Getty (۷) و Mason و همکاران در سال ۱۹۷۳ (۱۲) نیز در تحقیقات خود بیان کرده‌اند، این غده توسط فاسیای گردنی عمقی به نای چسبیده و دو لوب آن بیضی شکل بوده و توسط یک تنگه باریک به یکدیگر مرتبط می باشند. رنگ این غده قرمز قهوه‌ای و قوام آن سفت است. این ویژگی‌ها در غده تیروئید شتر نیز مشاهده می گردد. در گزارشات این محققین طول و ضخامت هر یک از لوب‌های تیروئید در اسب به ترتیب حدود ۵cm و ۲/۷ و در گاو ۸cm و ۵ گزارش گردیده است. در اغلب پستانداران اهلی نظیر اسب، سگ، گاو



تصویر ۵- تیروئید شتر. اندازه فولیکول‌های فعال معمولاً کوچک بوده و سلول‌های پارافولیکولر (نوک پیکان) در فضای بین فولیکول‌ها پراکنده‌اند. درشت‌نمایی ۲۵۰، رنگ آمیزی تولوئیدین بلو.



جدول ۱ - ابعاد و وزن لوب‌های راست و چپ غده تیروئید در دو جنس نر و ماده شتر یک‌کوهانه.

		لوب راست تیروئید		لوب چپ تیروئید	
طول (cm)	نر	۵/۷±۰/۴	۴/۶±۰/۹	ماده	۵/۹±۰/۳
	میانگین	۵/۸±۰/۳۵	۴/۹±۰/۸	نر	۲/۴±۰/۷
	ماده	۲/۸±۰/۲	۲/۵±۰/۴	میانگین	۲/۶±۰/۴۵
عرض (cm)	نر	۰/۹±۰/۶۵	۰/۹±۰/۴۶	ماده	۰/۹±۰/۲۵
	میانگین	۰/۹±۰/۴۵	۰/۹±۰/۷۳	نر	۰/۹±۰/۶
	ماده	۰/۹±۰/۲۵	۰/۹±۰/۶	میانگین	۰/۹±۰/۶
ضخامت (cm)	نر	۵۲/۷۱±۰/۸۳	۵۰/۶۷±۰/۲۱	ماده	۵۴/۲±۰/۳۴
	میانگین	۵۳/۴۶±۰/۵۹	۵۱/۳±۰/۱۹	نر	۵۱/۹۴±۰/۱۷
	ماده	۵۴/۲±۰/۳۴	۵۱/۳±۰/۱۹	میانگین	۵۳/۴۶±۰/۵۹

لوب راست تیروئید اندکی قدامی‌تر از لوب چپ قرار گرفته است (۵،۷،۱۴). در خوک نیز لوب اصلی بر روی خط میانی بدن و در سطح شکمی گردن قرار داشته و در هر طرف آن یک برآمدگی به سمت پشی جانبی کشیده شده است (۷)، در شتر نیز لوب راست تیروئید جلوتر از لوب چپ واقع گردیده و بلافاصله در سمت خلفی غضروف حنجره قرار گرفته است.

محل قرار گرفتن تنگه نیز در پستانداران اهلی بسیار متفاوت است. در اغلب پستانداران اهلی این تنگه از انتهای خلفی غده و به صورت یک زائده دم‌دار امتداد می‌یابد (۷). در شتر محل جدا شدن تنگه در لوب‌های راست و چپ اندکی با یکدیگر تفاوت دارد بطوریکه در لوب راست از انتهای خلفی غده و در لوب چپ از ثلث خلفی لبه شکمی غده جدا می‌شود. در برخی از نژادهای اسب ممکن است تنگه در محاذات حلقه نهم نای قرار گیرد (۷)، در شتر نیز قسمت عرضی تنگه بین حلقه‌های دوم و سوم نای قرار می‌گیرد. از نظر بافت‌شناسی غده تیروئید در شتر با سایر پستانداران اهلی تفاوت چندانی ندارد. همانگونه که Allen و همکاران در سال ۱۹۹۸ (۲) در گزارشات خود نشان داده‌اند، غده تیروئید توسط کپسولی از جنس بافت همبند کلاژنه احاطه گردیده است و نفوذ تیغه‌هایی از کپسول به داخل غده، آن را به لبول‌هایی تقسیم می‌کند. لبول‌ها نیز از واحد ساختمانی غده تیروئید یعنی فولیکول تشکیل شده‌اند که اندازه و شکل آنها بسیار متفاوت است. در شتر نیز این ویژگی‌ها مشخص بوده و با یافته‌های Kausar و Shahid در سال ۲۰۰۶ (۹)، Atoji و همکاران در سال ۱۹۹۹ (۳) و Abdel-Magid و همکاران در سال ۲۰۰۰ (۱) نیز مطابقت دارد. اگرچه Kausar و Shahid در سال ۲۰۰۶ (۹) در مطالعات خود کپسول این غده را ضخیم گزارش نموده‌اند اما نتایج حاصل از این تحقیق حاکی از نازک بودن کپسول غده تیروئید شتر می‌باشد. برخلاف سایر پستانداران اهلی، در شتر فولیکول‌های بزرگتر که به عنوان فولیکول‌های غیر فعال شناخته می‌شوند

در اطراف، و در قسمت محیطی غده، و فولیکول‌های کوچکتر که به عنوان فولیکول‌های فعال شناخته می‌شوند در مرکز غده حضور دارند. تراکم بافت همبند سست، سلول‌های همبندی و همچنین بستر عروقی نیز در مرکز غده بیشتر است که با فعالیت فولیکول‌های مرکزی مطابقت دارد. شتر نشخوارکننده‌ای است که با آب و هوای نامطلوب، خشک و بسیار گرم سازگاری حاصل نموده است (۳). در نواحی گرم و خشک، تثبیت وضعیت داخلی بدن شتر به سیستم درون‌ریز وابسته بوده و در این میان تیروئید بر روی بسیاری از اندام‌های بدن تأثیر می‌گذارد (۴). کاهش فعالیت تیروئید در زمان دهیدراسیون در تابستان، با کاهش از دست دادن آب توسط ریه‌ها و پائین آوردن متابولیسم پایه، به حفظ و نگهداری آب بدن کمک می‌کند (۱۶). به نظر می‌رسد این آرایش ویژه فولیکول‌ها در محیط و مرکز غده، در آمادگی حیوان برای مقابله با شرایط آب و هوایی گرم و خشک و سوزان بیابان‌ها مؤثر می‌باشد. چنین وضعیتی اگرچه در برخی از جوندگان نظیر موش صحرايي و خوکچه هندی نیز رؤیت شده است (۱۵) اما توسط محققینی نظیر Abdel-Magid و همکاران در سال ۲۰۰۰ (۱) و Atoji و همکاران در سال ۱۹۹۹ (۳) و Kausar و Shahid در سال ۲۰۰۶ (۹) که بر روی تیروئید شتر مطالعه نموده‌اند گزارش نگردیده است. همانگونه که در سایر پستانداران اهلی مشاهده می‌شود (۴،۶،۱۲،۱۵) در شتر نیز بافت پوششی فولیکول‌ها را سلول‌های مکعبی تشکیل می‌دهند که دیواره فولیکول‌ها را می‌سازند. مرکز فولیکول‌ها مملو از کلونید می‌باشد که فولیکول‌های کوچک (فعال) ممکن است واکنش داده و حاشیه آن مضرس باشد. فولیکول‌های بزرگ (غیر فعال) نیز دیواره‌ای با سلول‌های مکعبی کوتاه دارند. این نتایج با یافته‌های Abdel-Magid و همکاران در سال ۲۰۰۰ (۱) و Atoji و همکاران در سال ۱۹۹۹ (۳) و Kausar و Shahid در سال ۲۰۰۶ (۹) نیز مطابقت دارد.

سلول‌های فولیکولر که بر روی غشاء پایه قرار دارند واحد یک هسته گرد یا بیضی بوده، سیتوپلاسم روشن و یکنواختی دارند و حاوی واکوئل‌ها یا گرانول‌های کوچکی می‌باشند. محققینی نظیر Abdel-Magid و همکاران در سال ۲۰۰۰ (۱) و Atoji و همکاران در سال ۱۹۹۹ (۳) و Kausar و Shahid در سال ۲۰۰۶ (۹) و Yagil و همکاران در سال ۱۹۷۸ (۱۶) نیز نتایج مشابهی را در شتر گزارش نموده‌اند.

اگرچه گزارشاتی حاکی از عدم رؤیت سلول‌های پارافولیکولر در تیروئید شتر وجود دارد (۱،۳،۹)، اما این مطالعه نشان داد که این سلول‌ها در تیروئید شتر حضور دارند. رنگ پذیری این سلول‌ها از سلول‌های فولیکولر کمتر بوده و به صورت سلول‌های روشن‌تر و بزرگتر از سلول‌های فولیکولر در بین فولیکول‌ها دیده می‌شوند. این سلول‌ها نسبت به سلول‌های فولیکولر بسیار کمتر بوده و بیشتر در بین فولیکول‌های کوچکتر و فعال قسمت مرکزی غده دیده می‌شوند که به دلیل تراکم وسیع بستر عروقی در این ناحیه است. این سلول‌ها بندرت در بین فولیکول‌های بزرگتر و غیر فعال قسمت‌های اطراف و محیطی غده دیده می‌شوند. Mobarak



References

1. Abdel-Magied, E.M., Taha, A.A., Abdalla, A.B. (2000) Light and electron microscopic study of the thyroid gland of the camel (*Camelus dromedarius*). Anat. Histol. Embryol. 29: 331-6.
 2. Allen, A.I., Fretz, P.B., Card, C.E., Doige, C.E. (1998) The effects of partial thyroidectomy on the development of the equine fetus. Equine Vet. J. 30: 53-59.
 3. Atoji, Y., Yamamoto, Y., Suzuki, Y., Sayed, R. (1999) Ultrastructure of the thyroid gland of the one-humped camel (*Camelus dromedarius*). Anat. Histol. Embryol. 28: 23-6.
 4. Banks, W.J. (1993) Applied Veterinary Histology. (3rd ed.) Mosby, Philadelphia. USA.
 5. Dyce, K.M., Sack, W.O., Wensing, C.J.G. (1996) Textbook of Veterinary Anatomy. (2nd ed.) W.B. Saunders, Co. Philadelphia, USA.
 6. Fujita, H. (1975) Fine structure of the thyroid gland. Int. Rev. Cytol. 40: 197-274.
 7. Getty. (1975) Sisson & Grossman's The Anatomy of the Domestic Animals. Volume 1, (5th ed.) W.B. Saunders, Co. Philadelphia, USA.
 8. Hillson, S. (2005) Teeth. (2nd ed.) Cambridge university press. New York, USA.
 9. Kausar, R., Shahid, R.U. (2006) Gross and microscopic anatomy of thyroid gland of one humped camel (*Camelus Dromedarius*). Pakistan Vet. J. 26: 88-90.
 10. Kurihara, H., Uchida, K., Fujita, H. (1990) Distribution of microtubules and microfilaments in the thyroid follicular cells of normal TSH-treated and hypothysectomized rats. Histochem. J. 93: 335-345.
 11. Manohar, M., Goetz, T.E., Saupe, B., Hutchens, E., Coney, E. (1995) Thyroid, renal and splanchnic circulation in horses at rest and during short-term exercise. Am. J. Vet. Res. 56: 1356-61.
 12. Mason, R., Wilkinson, J.S. (1973) The thyroid gland. A review. Aust. Vet. J. 49: 44-49.
 13. Mubarak, W., Sayed, R. (2005) Ultramicroscopical study on thyrocalcitonin cells in the camel (camelus dromdarius). Anat. Histo. Embryol. 34: 35.
 14. Nickel, R., Schummer, A., Seiferle, E. (1979) The
- و Sayed در سال ۲۰۰۵ نیز وجود این سلول‌ها را در شتر گزارش نموده‌اند (۱۳). در پستاندارانی نظیر اسب، سگ و گربه نیز این سلول‌ها حضور دارند و به صورت سلول‌های روشن و کمرنگ در لابلاهای سلول‌های فولیکولر قابل رؤیت می‌باشند و همانند آنها حجم اندکی از سلول‌های تیروئیدی را به خود اختصاص می‌دهند (۴، ۱۱).

تشکر و قدردانی

بدینوسیله از مسئولین محترم دانشگاه سمنان جهت فراهم نمودن امکانات لازم برای اجرای این پروژه و همچنین از آقایان محمد مهدی درویشی و مرتضی صابری، کارشناسان محترم آزمایشگاه جهت کمک و همراهی در اجرای این مطالعه تشکر و قدردانی می‌شود.

Viscera of the Domestic Mammals. (2nd ed.) Verlag Paul Parey. Berlin, Germany.

15. Pousty, I., Adibmorady, M. (2003) Comparative Histology and Histotechnique. (5th ed.) University of Tehran press. Tehran, Iran.
16. Yagil, R., Etzion, Z., Ganani, J. (1978) Camel thyroid metabolism: effect of season and dehydration. J. Appl. Physiol. 45: 540-4.



Anatomical and histological study on thyroid gland in one humped camel (*Camelus dromedarious*)

Ahmadpanahi, S.J.* , Yousefi, M.H.

Department of Basic Sciences, Faculty of Veterinary Medicine, University of Semnan, Semnan- Iran.

(Received 7 January 2012 , Accepted 7 April 2012)

Abstract:

BACKGROUND: Thyroid is an endocrine gland that influences many organs of the body and plays an important role in the metabolism of animals. However, little researches have been done about anatomical and histological characteristics of camel thyroid glands in Iran. **OBJECTIVES:** The aim of this study was to determine the anatomical and histological structure of thyroid gland in one-humped camel. **METHODS:** In this research, the anatomical characteristics and histological structure of the thyroid glands of 40, 6-10 year old one-humped, camels (20 males and 20 females) were studied by sectioning and staining with Haematoxylin & Eosin, Verhoeff and Toluidine blue by light microscope. **RESULTS:** The thyroid gland of one-humped camel was situated in lateral surface of the trachea. The right lobe was located slightly cranial to the left one lying on the caudal aspect of the larynx while both lobes were connected together by isthmus on the ventral surface of trachea. Maximum length, width and thickness of thyroid gland were 5.15 ± 0.65 , 2.25 ± 0.75 and 0.9 ± 0.5 cm, respectively in male camels and 5.55 ± 0.5 , 2.65 ± 0.3 and 0.9 ± 0.52 cm, respectively in female camels. Weights of the thyroid gland in male and female camels were 51.69 ± 0.52 and 53.07 ± 0.25 g, respectively. Histologically, the thyroid gland contained follicles, follicular epithelium and parafollicular cells in microscopic examination. The parafollicular cells were about 5% of the cell population. Large follicles were located in peripheral margin whereas small ones in central part of the gland. Central parts of the gland had richer vascular base in comparison with the peripheral parts. **CONCLUSIONS:** Anatomically and histologically, the thyroid gland of one-humped camel has no remarkable difference with other domestic mammals.

Key words: anatomy, Camel, histology, thyroid.

Figures Legends and Tabela Captions

Figure 1. Thyroid and Parathyroid glands of one-humped camel. (A) right lobe, (B) left lobe, (t) thyroid gland, (p) parathyroid gland, and (i) isthmus.

Figure 2. Camel thyroid gland; many thin collagen fibers are present in connective tissue, Verhoeff $\times 200$.

Figure 3. Camel thyroid gland; Small (active) follicles aggregated in central part and large (inactive) follicles are situated in peripheral part of the gland. A thin capsule surrounds the gland, H&E $\times 40$.

Figure 4. Camel thyroid gland; follicular epithelium (arrow) is cuboidal epithelial tissue and parafollicular cells with pale cytoplasm (arrow head) are scattered between the follicles, H&E $\times 500$.

Figure 5. Camel thyroid gland; Active follicles are small and the parafollicular cells distributed between them, Toluidine blue $\times 250$.

Table 1. Dimensions and weight of right and left lobes of the thyroid gland in both males and females camels.

