



## ارزیابی رادیوگرافی Impingement زوائد شوکی و ارتباط آن با برخی از ویژگی‌های بدنی در اسب

سارنگ سروری<sup>۱</sup>، سید سینا نعیمی<sup>۲</sup>، امیر توکلی<sup>۲</sup>، پیمان عزیزی<sup>۱</sup>، بنفشه شاطری امیری<sup>۱</sup>

<sup>۱</sup> گروه جراحی و رادیولوژی، دانشکده دامپزشکی دانشگاه تهران، تهران، ایران

<sup>۲</sup> دانش آموخته دانشکده دامپزشکی دانشگاه تهران، تهران، ایران

تاریخ دریافت: ۲ بهمن ماه ۱۴۰۰، تاریخ پذیرش: ۲۰ فروردین ماه ۱۴۰۱

doi: 10.22059/jvr.2021.321613.3144

20.1001.1.20082525.1401.77.2.4.1

### چکیده

**زمینه مطالعه:** بررسی عارضه impingement زوائد شوکی اسب به عنوان دلیل رایج درد و عملکرد ضعیف در اسب‌های ورزشی.

**هدف:** مطالعه حاضر بررسی رادیوگرافی ستون مهره به منظور ارزیابی میزان شیوع عارضه impingement در زوائد شوکی، تغییرات ناشی از آن در تصاویر رادیوگرافی و ارتباط بین رخداد این عارضه با پارامترهایی مانند سن، وزن، نژاد، جنس، شدت علائم بالینی، کاربری اسب‌ها، ارتفاع اسب و طول گردن انجام شده است.

**روش کار:** رادیوگرافی از ۵۰ اسب به طور تصادفی انجام و نیز اطلاعات در مورد قد، وزن، کاربری اسب، طول گردن، نژاد و علائم بالینی به منظور بررسی ارتباط این پارامترها با شدت رخداد عارضه impingement جمع‌آوری شد. درجه‌بندی رادیوگرافی بر اساس میزان تغییر فاصله بین زوائد شوکی و تغییر اپاسیته (افزایش یا کاهش) صورت گرفت (صفر تا چهار درجه). معاینات بالینی نیز به منظور ارزیابی درد در ناحیه ستون مهره انجام شد. آنالیز داده‌های آماری به منظور بررسی ارتباط بین فاکتورهای جمع‌آوری شده صورت گرفت.

**نتایج:** بیشترین میزان درگیری به عارضه impingement در ناحیه سینه‌ای میانی دیده شد. ارتباط معنی‌داری بین رخداد این عارضه با نژاد و سن اسب‌های مورد مطالعه وجود داشت. ارتباطی بین رخداد این عارضه با جنس، طول گردن، ارتفاع اسب و وزن اسب‌های مورد مطالعه یافت نشد. افزایش درجه رادیوگرافی در بسیاری از موارد همراه با افزایش شدت علائم بالینی بوده است. هرچه درجه رادیوگرافی نسبت داده شده به هر اسب بالاتر بوده، تعداد فضای بین شوکی بیشتری درگیر بوده است.

**نتیجه‌گیری نهایی:** درجه ۳ و ۴ رادیوگرافی دارای ویژگی بالایی بودند. با توجه به نتایج به دست آمده از مطالعه حاضر، تهیه رادیوگراف از ستون مهره پیش از خرید اسب توصیه اکید می‌شود.

**کلمات کلیدی:** اسب، رادیوگرافی، ستون مهره، impingement، زوائد شوکی

کپی‌رایت © تحقیقات دامپزشکی: دسترسی آزاد؛ کپی‌برداری، توزیع و نشر برای استفاده کامل با ذکر منبع آزاد است.

**نویسنده مسئول:** سارنگ سروری، گروه جراحی و رادیولوژی، دانشکده دامپزشکی دانشگاه تهران، تهران، ایران

پست الکترونیکی: Soroori@ut.ac.ir

### مقدمه

رادیوگرافی همراه یا بدون علائم بالینی دیده می‌شود. با توجه به این که ناحیه سینه‌ای میانی فاقد حمایت مکانیکی است این عوارض در این ناحیه رایج‌تر است. بر اساس مطالعات، بالا بودن شدت عوارض رادیوگرافی همراه با علائم بالینی شدیدتری است البته عوارض در اسب‌هایی که در ناحیه سینه‌ای-کمری فاقد درد بوده‌اند نیز دیده شده است. به همین دلیل معاینه زوائد شوکی در معاینات قبل از خرید

تغییرات پاتولوژی در مهره‌ها و بافت نرم مربوط به آن به عنوان علت کم‌رشد و عملکرد ضعیف در اسب‌های ورزشی شناخته شده است. impingement در زوائد شوکی به عنوان رایج‌ترین پاتولوژی استخوانی در مهره‌های سینه‌ای-کمری گزارش شده است. رادیوگرافی به همراه معاینات بالینی به منظور بررسی نخاع سینه‌ای-کمری روش مناسبی است. از بین رفتن فاصله بین زوائد شوکی در نسبت زیادی از تصاویر

## مواد و روش کار

در مطالعه حاضر از ۵۰ اسب با میانگین سنی ۹/۸۹ سال به صورت تصادفی تصاویر رادیوگرافی تهیه شد. در هر اسب، ۴ الی ۵ رادیوگراف از ناحیه سینه‌ای-کمری تهیه شد. رادیوگرافها به گونه‌ای تهیه شدند که انتهای هر تصویر با ابتدای تصویر بعدی همپوشانی داشته باشند تا عارضه‌ای پنهان نماند. اطلاعات مربوط به دام مانند سن، نژاد، طول گردن، نوع فعالیت، وزن و قد اسب (از جدوگاه تا سطح زمین) جمع‌آوری شدند. به منظور به دست آوردن وزن اسب‌ها، طول بدن و دور قفسه سینه در محل قرارگیری قلب برحسب سانتی‌متر مورد اندازه‌گیری قرار گرفت تا با استفاده از فرمول، وزن اسب برحسب کیلوگرم به دست آید. اندازه‌گیری طول گردن نیز به منظور بررسی وجود ارتباط بین طول گردن و رخداد عارضه انجام شد. طول گردن از پشت استخوان پس‌سری تا اولین دنده اندازه گرفته شد. اندازه‌گیری طول بدن از محل برجستگی استخوان بازو تا برجستگی استخوان لگن صورت پذیرفت.

اسب اهمیت زیادی پیدا کرده است (۱). از طرفی رخداد این عارضه در اسب‌داری‌های اطراف تهران به کرات دیده می‌شود. با توجه به این که این عوارض بر روی فعالیت ورزشی اسب تأثیر منفی دارد، در مطالعه حاضر سعی بر آن بوده است که ارتباط این عارضه با فاکتورهای دیگر بررسی و در صورت وجود ارتباط معنی‌دار، این موارد معرفی شوند. این فاکتورها عبارتند از؛ نژاد، طول گردن، قد، وزن دام، سن شروع فعالیت‌های ورزشی، نوع فعالیت، محل نگهداری و ... .

همچنین در مطالعه حاضر نشانه‌های رادیوگرافی عارضه مانند محل و تعداد زوائد درگیر، نشانه‌های غالب رادیوگرافی، رؤیت همزمان عوارض رادیوگرافی دیگر مثل واکنش‌های استخوانی در محل اتصال لیگامان نوکال و یا تغییرات دژنراتیو سطوح مفصلی ستون مهره و ... مورد دقت قرار گرفت.

### جدول ۱. امتیاز دهی زوائد شوکی در عارضه Impingement

نمره	توضیحات
صفر	طبیعی
یک	کاهش فاصله بین زوائد شوکی و یا افزایش اپاسیته خفیف
دو	نزدیک شدن دو زائده به هم به میزان زیاد و یا افزایش اپاسیته متوسط
سه	تماس زوائد به هم و یا افزایش اپاسیته استخوانی شدید و یا رادیولوسنسی
چهار	همپوشانی زوائد شوکی، افزایش اپاسیته شدید، لیز استخوانی و یا تغییر در شکل استخوان

### جدول ۲. طول گردن، قد، جنس، وزن و سن در ۴۹ اسب مورد مطالعه.

شاخص‌های بررسی شده	گروه بندی شاخص‌ها	تعداد اسب‌ها
طول گردن (سانتی‌متر)	کمتر از ۶۵	۳ (۶ درصد)
	۶۵-۷۰	۲۱ (۴۳ درصد)
	بیش از ۷۰	۲۵ (۵۱ درصد)
	کمتر از ۱۵۸	۴ (۸ درصد)
قد (سانتی‌متر)	۱۵۸-۱۶۸	۲۰ (۴۱ درصد)
	۱۶۸-۱۷۸	۲۲ (۴۵ درصد)
	بیشتر از ۱۷۸	۳ (۶ درصد)
جنس	نر	۳۳ (۶۷/۳۵ درصد)
	ماده	۱۶ (۳۲/۶۵ درصد)
وزن (کیلوگرم)	کمتر از ۴۰۰	۶ (۱۲/۲۴ درصد)
	۴۰۰-۴۹۹	۳۲ (۶۵/۳۱ درصد)
	۴۹۹-۵۹۹	۱۱ (۲۲/۴۵ درصد)
سن	۲-۴	۹ (۱۸ درصد)
	۴-۷	۷ (۱۴ درصد)
	۷-۱۰	۱۲ (۲۴ درصد)
	۱۰-۱۳	۱۱ (۲۲ درصد)
	۱۳-۱۶	۵ (۱۰ درصد)
	بیشتر از ۱۶	۵ (۱۰ درصد)

رادیوگرافی با استفاده از تیوب اشعه ایکس شرکت Poskom انجام شد. کمیت تابش تنظیم شده در تصویربرداری ۳/۲ میلی آمپر ثانیه و اختلاف پتانسیل دو سر لوله مولد نیز برای مهره‌های سینه‌ای و کمری به ترتیب ۶۶ و ۷۰ کیلوولت بودند. در مطالعه حاضر به منظور رادیوگرافی از کاست ۱۲×۱۰ اینچ شرکت konica minolata مدل Aerodr 2 1417s استفاده شده است.

فرمول محاسبه تقریبی وزن اسب بر حسب کیلوگرم به شرح ذیل می باشد:

$$11800 \div \{(\text{دور قفسه سینه}) \times (\text{دور قفسه سینه}) \times (\text{طول بدن بر حسب سانتی متر})\}$$

با توجه به این که نام‌گذاری مهره‌ها از روی تصاویر رادیوگرافی احتمال خطا را بالا می‌برد، مهره‌های ناحیه سینه‌ای-کمری به سه ناحیه تقسیم‌بندی شدند؛ ناحیه سینه‌ای قدامی (T1-T7)، سینه‌ای میانی (T8-T14)، سینه‌ای خلفی-کمری قدامی (T15-L4). معاینات بالینی ناحیه سینه‌ای-کمری به منظور بررسی وجود درد در این ناحیه انجام شد.

آنالیز تصاویر رادیوگرافی و ارزش‌گذاری نمره‌ای شدت عارضه در رادیوگراف‌ها بر اساس امتیازدهی Henson و همکاران در سال ۲۰۱۸ صورت گرفت. با توجه به این که فاصله بین زوائد شوکی در اسب‌های مختلف و در نواحی مختلف متفاوت است، فاصله بین زوائد، مختص هر اسب و با توجه به فاصله بین زوائد شوکی مهره‌های مجاور بررسی شدند. نمره‌دهی تصاویر رادیوگرافی براساس جدول ۱ انجام شد.

**تجزیه و تحلیل آماری:** داده‌ها با استفاده از نرم‌افزار SPSS و شاخص spearman به منظور یافتن ارتباط بین فاکتورهای مورد مطالعه مورد بررسی قرار گرفتند.

## نتایج

در رادیوگرافی به عمل آمده از ۵۰ اسب مورد مطالعه که دارای علائم بالینی بوده‌اند، ۳۹ مورد (۷۹ درصد) از اسب‌های بررسی شده عارضه impingement را به درجات مختلف در آزمایش رادیوگرافی نشان دادند به طوری که در درجه‌بندی رادیوگرافی درجه ۱ و بالاتر را نشان می‌دادند (جدول ۱). به علت

جدول ۳. علایم بالینی ۴۹ اسب مورد مطالعه.

تعداد اسب‌ها	علایم بالینی
۲۶ (۵۳ درصد)	بدون درد
۱۳ (۲۷ درصد)	درد خفیف
۹ (۱۸ درصد)	درد متوسط
۱ (۲ درصد)	درد شدید

جدول ۴. درجه بندی عارضه در رادیوگرافی.

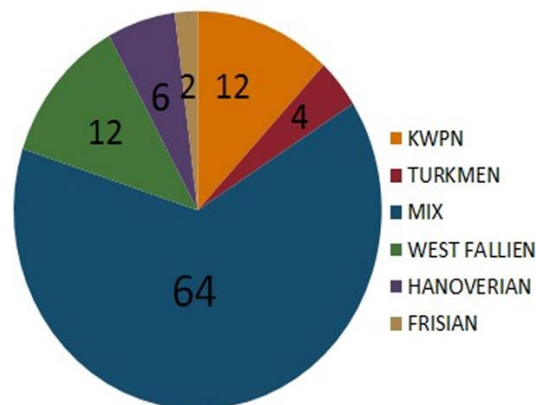
تعداد اسب‌ها	درجه عارضه در رادیوگرافی
۱۰ (۲۰/۴۱ درصد)	۰
۱۱ (۲۲/۴۴ درصد)	۱
۱۰ (۲۰/۴۱ درصد)	۲
۱۷ (۳۴/۷ درصد)	۳
۱ (۲/۰۴ درصد)	۴

جدول ۵. نواحی درگیر در تصاویر رادیوگرافی.

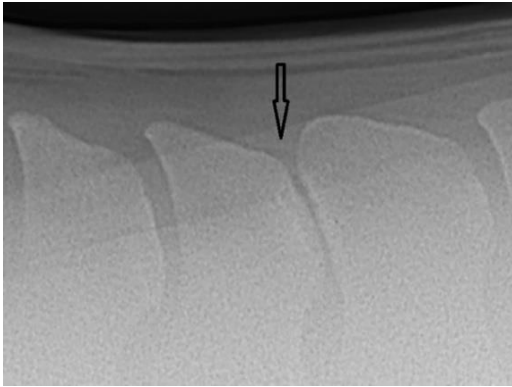
تعداد اسب‌ها	ناحیه درگیر
۲ (۵/۳ درصد)	سینه‌ای قدامی
۲۴ (۶۳/۱ درصد)	سینه‌ای میانی
۴ (۱۰/۵ درصد)	سینه‌ای خلفی
۶ (۱۵/۸ درصد)	توآمان سینه‌ای میانی و سینه‌ای خلفی
۲ (۵/۳ درصد)	کمری

جدول ۶. تعداد فضاهای بین زوائد شوکی درگیر.

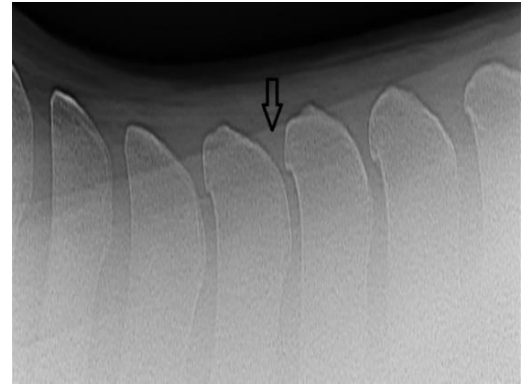
تعداد اسب‌ها	تعداد فضاهای بین زوائد شوکی درگیر
۱۰ (۲۶/۳ درصد)	۱
۱۳ (۳۴/۲ درصد)	۲
۷ (۱۸/۴ درصد)	۳
۴ (۱۰/۵ درصد)	۴
۲ (۵/۳ درصد)	۵
۲ (۵/۳ درصد)	۶



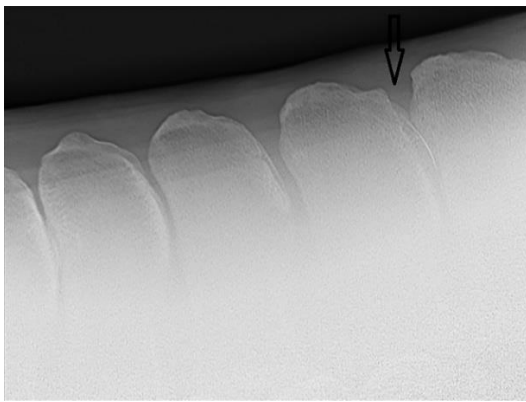
نمودار ۱. توزیع نژاد اسب‌های مورد مطالعه.



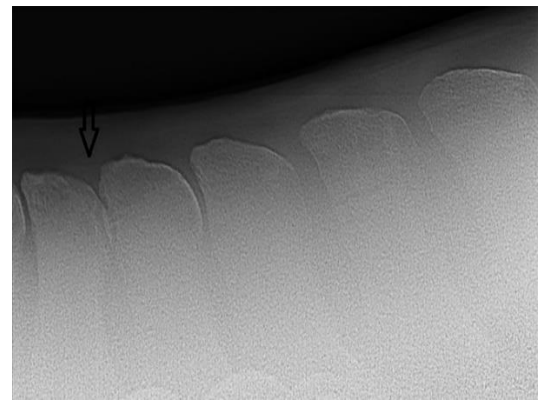
تصویر ۲. عارضه درجه ۲ را نشان می‌دهد که در آن فاصله بین زوائد شوکی تقریباً از بین رفته اما در تماس با یکدیگر نمی‌باشند.



تصویر ۱. عارضه درجه ۱ را نشان می‌دهد که در آن نزدیک شدن زوائد شوکی مشاهده می‌شود.

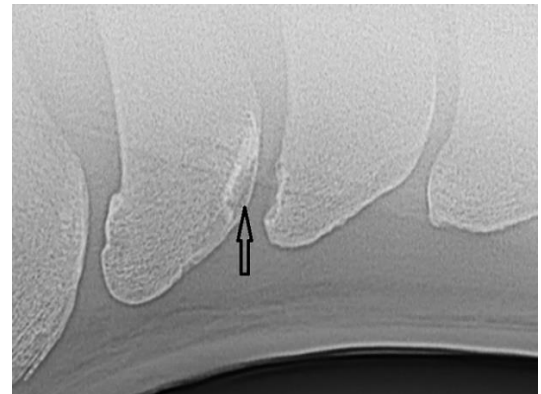


تصویر ۴. نشان دهنده عارضه درجه ۴ است که دو زائده شوکی مجاور دارای همپوشانی هستند.



تصویر ۳. نشان دهنده عارضه درجه ۳ می‌باشد که زوائد شوکی در تماس با یکدیگر هستند.

در جداول به طور خلاصه آورده شده است (جدول ۲، ۳، ۴، ۵، ۶). ۲۳ مورد از ۵۰ اسب مورد مطالعه (۴۶ درصد) دارای درجاتی از درد در ناحیه پشتی بوده‌اند. به بیان دیگر از ۳۹ مورد اسب مبتلا به عارضه impingement ۲۳ مورد (۵۸ درصد) به دنبال معاینات بالینی، علایم بالینی را نشان داده‌اند. در اسب‌های مورد مطالعه، ۲۴ رأس (۴۹ درصد) دارای درگیری ناحیه سینه‌ای میانی و ۶ رأس (۱۲/۲ درصد) دارای درگیری توأمان در ناحیه سینه‌ای میانی و سینه‌ای خلفی بوده‌اند. درگیری نواحی سینه‌ای قدامی و سینه‌ای خلفی به ترتیب هر کدام در ۲ (۴/۱ درصد) و ۴ (۸/۲ درصد) رأس از اسب‌های مورد مطالعه مشاهده شد. همچنین ۲ رأس (۴/۱ درصد) از اسب‌های مورد مطالعه دارای درگیری در ناحیه کمری بودند. در مطالعه حاضر ۵ اسب به مرحله سواری نرسیده بوده‌اند و یک رأس دارای نشانه رادیوگرافی impingement اما فاقد علایم بالینی بوده‌است. تعداد فضای بین شوکی درگیر از ۱ تا ۶ فضا در هر اسب دیده شد. لازم به ذکر است که در تصاویر رادیوگرافی هر اسب ممکن بود درجه‌های رادیوگرافی متعددی دیده شود اما نهایتاً



تصویر ۵. عارضه درجه ۳ که ناحیه رادیولوسنتی را در زائده شوکی نشان می‌دهد.

شکستگی مهره کمری یکی از اسب‌ها، این اسب از حجم نمونه مورد مطالعه خارج و نهایتاً ارزیابی رادیوگرافی در اسب‌های دارای عارضه impingement زوائد شوکی با ۳۸ اسب انجام پذیرفت. پارامترهای مورد بررسی در مطالعه حاضر از قبیل سن، جنس، قد (از ناحیه جدوگاه تا سطح زمین)، وزن، نتایج معاینات بالینی و طول گردن

معاینات بالینی بروز داده‌اند. این مطلب بیانگر آن است که وجود عوارض رادیوگرافی لزوماً نشان‌دهنده علایم بالینی نمی‌باشد (۵،۷). اسب‌هایی که در معاینات بالینی دارای درد بوده‌اند به طور معنی‌داری ( $P < 0/001$ ) نشانه رادیوگرافی بیشتری نیز داشتند.

ارتباطی بین رخداد عارضه impingement و پارامترهای نژاد، جنس، قد و طول گردن یافت نشد که مشابه مطالعه Zimmerman و همکاران در سال ۲۰۱۲ می‌باشد (۱۰). در مطالعه حاضر بیشترین میزان درگیری همانند مطالعات Kim و همکاران در سال ۲۰۱۵، Zimmerman و همکاران در سال ۲۰۱۲ و Clayton در سال ۲۰۱۶ در ناحیه سینه‌ای میانی بود. دلیل آن می‌تواند فشار ناشی از سوارکاری و تحرک بالایی که در این ناحیه وجود دارد، باشد (۴،۶،۱۱).

**نتیجه‌گیری نهایی:** با توجه به این که عارضه درجه ۳ و ۴ رادیوگرافی دارای ویژگی بالایی است و احتمال بروز علایم بالینی در این درجات بیشتر است و همچنین به دلیل این که با افزایش سن احتمال بروز عارضه impingement بالاتر می‌رود، تصویربرداری از مهره‌های سینه‌ای-کمری پیش از خرید اسب از اهمیت بالایی برخوردار است. همچنین با توجه به این که بروز لنگش می‌تواند از علامت‌های بالینی این عارضه باشد، تهیه تصاویر رادیوگرافی از مهره‌های سینه‌ای-کمری به همراه تهیه تصاویر از اندام‌های حرکتی توصیه می‌شود.

## سپاسگزاری

بدین‌وسیله نویسندگان از کارشناس محترم بخش رادیولوژی آقای داود فسخودی و تمام دستیاران محترم بخش رادیولوژی به دلیل همکاری در انجام مطالعه حاضر تشکر و قدردانی به عمل می‌آورند.

## تعارض منافع

بین نویسندگان تعارض در منافع گزارش نشده است.

بالاترین درجه درگیری به آن کیس نسبت داده شد (تصاویر ۱، ۲، ۳، ۴، ۵). در مطالعه حاضر توزیع نژادی عوارض در ۴۹ اسب مورد مطالعه نیز در نمودار ۱ آورده شده است.

## بحث

با توجه به مطالعات انجام شده شیوع عارضه impingement در اسب‌ها بالا است. در مطالعه حاضر شیوع عارضه impingement ۷۸ درصد محاسبه شده است در حالی که در مطالعه Kim و همکاران در سال ۲۰۱۵، شیوع عارضه ۴۵ درصد بوده است (۲،۳،۴،۵،۶).

در مطالعه حاضر با بررسی انجام شده ارتباط معنی‌داری بین افزایش سن و افزایش رخداد عارضه impingement مشخص شد ( $P < 0/001$ ).

در مطالعه Zimmerman و همکاران در سال ۲۰۱۲ بیان شد که با افزایش سن، شدت درگیری مشاهده شده در رادیوگرافی بیشتر شده و سن اسب‌هایی که دارای درد در ناحیه سینه‌ای-کمری بوده‌اند به طور معنی‌داری بیشتر از اسب‌هایی که فاقد درد بوده‌اند، می‌باشد. با توجه به مطالعات Gieger و همکاران در سال ۲۰۱۵ آنومالی‌های رادیوگرافی با افزایش سن افزایش می‌یابد. در مطالعه Jeffcot در سال ۱۹۷۹ و Haussler در سال ۱۹۹۹ عنوان شده است که بین افزایش سن و شدت عارضه ارتباطی وجود ندارد. این اختلاف می‌تواند به دلیل تفاوت نژادی و کاربری اسب‌های مورد مطالعه باشد (۷،۸،۹،۱۰). در مطالعه حاضر نیز ارتباط معنی‌داری بین وزن و رخداد این عارضه مشاهده نشد. در مطالعه‌ای که توسط Zimmerman و همکاران در سال ۲۰۱۲ انجام شد ارتباط محسوسی بین افزایش وزن و افزایش رخداد عارضه رادیوگرافی دیده نشد. در مطالعه Geiger و همکاران در سال ۲۰۱۵ بیان شده است که میزان ناهنجاری‌های رادیوگرافی با افزایش وزن اسب افزایش می‌یابد. این تفاوت می‌تواند به دلیل تفاوت نژادی اسب‌های مورد مطالعه باشد.

در مطالعه حاضر ۳۹ مورد از اسب‌ها دارای عوارض رادیوگرافی بوده‌اند که از این موارد، ۲۳ رأس اسب، درد را در

## References

- Henson FM. Equine Neck and Back Pathology: Diagnosis and Treatment. John Wiley & Sons. 2<sup>nd</sup> ed. WILEY Blackwell. UK; 2018.
- Erichsen C, Eksell P, Holm KR, Lord P, Johnston C. Relationship between scintigraphic and radiographic evaluations of spinous processes in the thoracolumbar

- spine in riding horses without clinical signs of back problems. *Equine Vet J.* 2004; 36(6), 458-465. doi: [10.2746/04251640448773413](https://doi.org/10.2746/04251640448773413)
3. Graaf KD, Enzerink E, Oijen PV, Smeenk A, Dik KJ. The radiographic frequency of impingement of the dorsal spinous processes at purchase examination and its clinical significance in 220 warmblood sporthorses. *Pferdeheilkunde.* 2015; 31(5), 461-468.
  4. Walmsley JP, Pettersson H, Winberg F, McEvoy F. Impingement of the dorsal spinous processes in two hundred and fifteen horses: case selection, surgical technique and results. *Equine Vet J.* 2002; 34(1), 23-28. doi: [10.2746/042516402776181259](https://doi.org/10.2746/042516402776181259)
  5. Jeffcott LB. Disorders of the thoracolumbar spine of the horse—a survey of 443 cases. *Equine Vet J.* 1980; 12(4), 197-210. doi: [10.1111/j.2042-3306.1980.tb03427.x](https://doi.org/10.1111/j.2042-3306.1980.tb03427.x)
  6. Townsend HGG, Leach DH. Relationship between intervertebral joint morphology and mobility in the equine thoracolumbar spine. *Equine Vet J.* 1984; 16(5), 461-465. doi: [10.1111/j.2042-3306.1984.tb01981.x](https://doi.org/10.1111/j.2042-3306.1984.tb01981.x)
  7. Zimmerman M, Dyson S, Murray R. Close, impinging and overriding spinous processes in the thoracolumbar spine: The relationship between radiological and scintigraphic findings and clinical signs. *Equine Vet J.* 2012; 44(2), 178-184. doi: [10.1111/j.2042-3306.2011.00373.x](https://doi.org/10.1111/j.2042-3306.2011.00373.x)
  8. Geiger CR, Gerhards H. Radiological findings in the thoracic spine of the horse according to the German Radiographic Guidelines 2007 considering the clinical relevance. *Pferdeheilkunde.* 2015; 31(1), 39-48.
  9. Jeffcott LB. Radiographic examination of the equine vertebral column. *Veterinary Radiology.* 1979; 20(3-6), 135-139. doi: [10.1111/j.1740-8261.1979.tb01191.x](https://doi.org/10.1111/j.1740-8261.1979.tb01191.x)
  10. Haussler KK, Stover SM, Willits NH. Pathologic changes in the lumbosacral vertebrae and pelvis in Thoroughbred racehorses. *Am J Vet Res.* 1999; 60(2), 143-153. PMID: [10048543](https://pubmed.ncbi.nlm.nih.gov/10048543/)
  11. Clayton HM, Stubbs NC. Enthesophytosis and impingement of the dorsal spinous processes in the equine thoracolumbar spine. *J Equine Vet Sci.* 2016; 47, 9-15. doi: [10.1016/j.jevs.2016.07.015](https://doi.org/10.1016/j.jevs.2016.07.015)



## Radiographic Evaluation of Impingement of Spinous Processes and its Relationship with Some Body Characteristics in Horses

Sarang Soroori<sup>1</sup>, Seyed Sina Naemaei<sup>2</sup>, Amir Tavakoli<sup>2</sup>, Peyman Azizi<sup>1</sup>, Banafsheh Shateri Amiri<sup>1</sup>

<sup>1</sup> Department of Surgery and Radiology, Faculty of Veterinary Medicine, University of Tehran, Tehran, Iran

<sup>2</sup> Graduate Student Faculty of Veterinary Medicine, University of Tehran, Tehran, Iran

doi [10.22059/jvr.2021.321613.3144](https://doi.org/10.22059/jvr.2021.321613.3144)

Received: 22 January 2022, Accepted: 9 April 2022

### Abstract

**BACKGROUND:** Impingement of the dorsal spinous processes is a common cause of pain and poor performance in sport horses.

**OBJECTIVES:** This study was performed to evaluate the prevalence of impingement in dorsal spinous processes and the correlation between the occurrence of this complication and certain parameters, such as age, height, weight, discipline, breed, neck length, and clinical signs.

**METHODS:** In this study, radiographic examination of the spine of 50 horses were performed. The information about height, weight, discipline, breed, neck length, and clinical signs were also collected. Radiographic grading was based on the degree of the changes in inter spinous spaces and their densities (0-4 degrees). The clinical examinations were carried out to evaluate the pain in the spine. Statistical analysis was performed to investigate the correlation between the collected data.

**RESULTS:** The highest incidence of impingement was seen in the middle thoracic area. There was a significant correlation between the occurrence of impingement and age and the breed of the studied horses. There was no correlation between the incidence of impingement and sex, height, neck length, and weight of the studied horses. Increased radiographic grade often leads to an increase in the severity of clinical signs. A higher grade of radiographic sign in each horse was indicative of more involved inter spinous spaces.

**CONCLUSIONS:** According to the results of this study, Grade 3 and 4 had high specificity with clinical signs; therefore, preparation of a radiograph of the spine before purchasing a horse could be highly recommended.

**Keywords:** Horse, Radiography, Vertebral column, Impingement, Spinous process

Copyright © 2020. This is an open-access article distributed under the terms of the Creative Commons Attribution-4.0 International License which permits Share, copy and redistribution of the material in any medium or format or adapt, remix, transform, and build upon the material for any purpose, even commercially.

Corresponding author's email: [Soroori@ut.ac.ir](mailto:Soroori@ut.ac.ir) Tel/Fax: 021-61117124/021-66438327

### How to cite this article:

Soroori S, Naeimaei S, Tavakoli A, Azizi P, Shateri Amiri B. Radiographic Evaluation of Impingement of Spinous Processes and its Relationship with Some Body Characteristics in Horses. J Vet Res, 2022; 77(2): 99-105. doi: 10.22059/jvr.2021.321613.3144

### Figure Legends and Table Captions

**Table 1.** The radiographic grading systems for overriding dorsal spinous processes.

**Table 2.** Age, sex, neck length, weight, and height of the 49 horses studied.

**Table 3.** Clinical signs of the lesion in the studied horses.

**Table 4.** Radiographic grade of the lesion in the studied horses.

**Table 5.** Involved areas in radiographs.

**Table 6.** The numbers of the involved inter spinous spaces.

**Graph 1.** Breed distribution of the studied horses.

**Figure 1.** This radiograph shows impingement Grade 1 in which the space between spinous processes is decreased (arrow).

**Figure 2.** This radiograph shows impingement Grade 2 in which the elimination of inter spinous process has almost occurred although they are not in contact with each other (arrow).

**Figure 3.** This radiograph shows impingement Grade 3 in which spinous processes are in contact with each other (arrow).

**Figure 4.** This radiograph shows impingement Grade 4 in which spinous processes are superimposed on each other (arrow).

**Figure 5.** This radiograph shows impingement Grade 3 in which there is a radiolucent area in spinous process (arrow).