



## Radiographic Evaluation of Effective Quantitative Criteria in Diagnosis of Laminitis before and after Trimming in Healthy Horses

Sarang Soroori<sup>1</sup>, Amir Tavakoli<sup>2</sup>, Hesameddin Akbarein<sup>3</sup>, Mojtaba Bonyadi<sup>2</sup>, Banafsheh Shateri Amiri<sup>2</sup>

<sup>1</sup> Department of Surgery and Radiology, Faculty of Veterinary Medicine, University of Tehran, Tehran, Iran

<sup>2</sup> Graduate from the Faculty of Veterinary Medicine, University of Tehran, Tehran, Iran

<sup>3</sup> Department of Food Hygiene and Quality Control, Faculty of Veterinary Medicine, University of Tehran, Tehran, Iran

Received: 24 December 2022, Accepted: 1 March 2023



[10.22059/jvr.2022.337408.3228](https://doi.org/10.22059/jvr.2022.337408.3228)



[20.1001.1.20082525.1402.78.1.4.6](https://doi.org/10.1001.1.20082525.1402.78.1.4.6)

### Abstract

**BACKGROUND:** Horses are economically and emotionally valuable animals in various activities, especially sports. Thus, paying attention to their limb's health and conformation is vital. One of the most common diseases in the limbs of horses is laminitis. Horses with this condition suffer from lameness because it affects laminar tissue. In addition to clinical signs, radiographic criteria are essential for identifying this disease.

**OBJECTIVES:** It is predicted that examining the effectiveness of quantitative radiographic criteria of the hoof can be helpful in the diagnosis of laminitis. Therefore, in this study, five quantitatively effective factors were investigated before and after hoof trimming to determine the changes in the radiographic diagnosis of laminitis.

**METHODS:** A total of 11 clinically healthy horses were used in the current study. Using Marco DICOM Viewer software, lateral and dorsopalmar radiographs from the hoofs of both forelimbs were evaluated for the diagnosis of laminitis using effective quantitative criteria. Using SPSS version 24, paired T-tests were used to analyze quantitative data.  $P < 0.05$  was considered significant.

**RESULTS:** According to the results of this study, there were no significant differences between the right and left forelimbs after hoof trimming. On the other hand, significant differences were observed in the four following criteria: dorsal thickness between the dorsal surface of the third phalanx and the dorsal surface of the hoof, the angle between the dorsal surface of the third phalanx and the dorsal surface of the hoof, sole thickness, and the ratio of the third phalanx dorsal surface thickness to its maximum length in each forelimb before and after hoof trimming.

**CONCLUSIONS:** During the radiographic examination, the hoof should be positioned in a standard way to diagnose laminitis accurately. However, if the hoof is not trimmed or not trimmed properly, it can interfere with laminitis diagnosis.

**Keywords:** Hoof trimming, Horse, Laminitis, Quantitative criteria, Radiography

Copyright © Veterinary Research: Open Access; Copying, distribution and publication are free for full use with attribution. ©The Author(s)  
Publisher: University of Tehran

**Corresponding author:** Sarang Soroori, Tel/Fax: 021-61117124 / 021-66438327



### How to cite this article:

Soroori, S., Tavakoli, A., Akbarein, H., Bonyadi, M., Shateri Amiri, B. Radiographic Evaluation of Effective Quantitative Criteria in Diagnosis of Laminitis Before and After Trimming in Healthy Horses. *J Vet Res*, 2023; 78(1): 31-37. doi: [10.22059/jvr.2022.337408.3228](https://doi.org/10.22059/jvr.2022.337408.3228)

### Figure Legends and Table Captions

**Table 1.** Mean  $\pm$  SEM of effective quantitative criteria in diagnosing laminitis before and after trimming hooves in healthy horses.

**Graph 1.** Mean  $\pm$  SEM of effective quantitative criteria in diagnosing laminitis before and after trimming hooves in healthy horses.

**Figure 1.** Radiographic measurements of the hoof.

A and B indicate the dorsal surface of the hoof and dorsal surface of the third phalanx, which in the lack of hoof trimming, these lines form an angle that may be misdiagnosed as chronic laminitis, D: Dorsal thickness, L: Maximum length of the third phalanx, E: Sole thickness, F: D-founder.

**Figure 2.** Radiographic measurements before hoof trimming.

**Figure 3.** Radiographic measurements after hoof trimming. Note that after hoof trimming, the heel location of the third phalanx showing its normal angle relative to the toe location.



دوره ۷۸، شماره ۱، ۱۴۰۲، ۳۷-۳۱

## ارزیابی رادیوگرافی شاخص‌های کمی مؤثر در تشخیص بیماری لامینایتیس قبل و بعد از اصلاح سم در اسب‌های سالم

سارنگ سروری<sup>۱</sup>، امیر توکلی<sup>۲</sup>، حسام‌الدین اکبرین<sup>۳</sup>، مجتبی بنیادی<sup>۲</sup>، بنفشه شاطری‌امیری<sup>۲</sup>

<sup>۱</sup> گروه جراحی و رادیولوژی، دانشکده دامپزشکی دانشگاه تهران، تهران، ایران

<sup>۲</sup> دانش آموخته دانشکده دامپزشکی دانشگاه تهران، تهران، ایران

<sup>۳</sup> گروه بهداشت و کنترل مواد غذایی، دانشکده دامپزشکی دانشگاه تهران، تهران، ایران

تاریخ دریافت: ۳ دی ماه ۱۴۰۱، تاریخ پذیرش: ۱۰ اسفند ماه ۱۴۰۱

doi 10.22059/jvr.2022.337408.3228



20.1001.1.20082525.1402.78.1.4.6

### چکیده

**زمینه مطالعه:** اسب از دیدگاه اقتصادی و عاطفی حیوانی ارزشمند می‌باشد و در فعالیت‌های مختلف خصوصاً فعالیت‌های ورزشی مورد استفاده قرار می‌گیرد. بنابراین توجه به سلامت و ارزیابی عملکرد اندام‌های حرکتی حیوان بسیار حائز اهمیت می‌باشد. یکی از بیماری‌های شایع در اندام حرکتی اسب لامینایتیس است. لامینایتیس یکی از بیماری‌های بسیار مهم بافت لامینای سم در اسب‌ها می‌باشد که منجر به لنگش می‌شود. در تشخیص این بیماری در کنار علائم بالینی، ارزیابی شاخص‌های رادیوگرافی از اهمیت ویژه‌ای برخوردار است.

**هدف:** پیش‌بینی می‌شود که بررسی میزان اثرگذاری اصلاح سم بر روی شاخص‌های کمی رادیوگرافی سم در تشخیص بیماری لامینایتیس کمک‌کننده باشد، بنابراین در مطالعه حاضر به ارزیابی تغییرات پنج شاخص کمی مؤثر در تشخیص رادیوگرافی بیماری لامینایتیس قبل و بعد از اصلاح سم پرداخته شده است.

**روش کار:** در مطالعه حاضر از ۱۱ نمونه اسب که از نظر بالینی سالم هستند به منظور تهیه رادیوگراف استفاده شد. از سم هر دو اندام قدامی اسب‌های مورد مطالعه دو رادیوگراف با نماهای جانبی-میانی و پشتی-کف دستی قبل و بعد از اصلاح سم تهیه شد و شاخص‌های کمی مؤثر در تشخیص لامینایتیس با استفاده از نرم‌افزار Marco DICOM Viewer در رادیوگراف‌های قبل و بعد از اصلاح سم اندازه‌گیری و مورد ارزیابی آماری قرار گرفتند. تجزیه و تحلیل آماری با استفاده از نرم‌افزار SPSS نسخه ۲۴ انجام شد. برای تجزیه و تحلیل داده‌های کمی از آزمون (Paired T test) استفاده و  $P \leq 0.05$  معنی‌دار در نظر گرفته شد.

**نتایج:** براساس یافته‌های حاصل از مطالعه حاضر در مورد شاخص D-founder اندام قدامی راست و چپ قبل و پس از اصلاح سم اختلاف معنی‌داری مشاهده نشد و در مورد چهار شاخص دیگر مورد مطالعه که شامل ضخامت بین سطح پشتی بند سوم تا سطح پشتی سم، زاویه بین سطح پشتی بند سوم و سطح پشتی سم، ضخامت کف سم و نسبت بین ضخامت سطح پشتی بند سوم با بیشترین طول بند سوم انگشت در هر اندام قبل و پس از اصلاح سم اختلاف آماری معنی‌داری مشاهده شد.

**نتیجه‌گیری نهایی:** برای تشخیص و قضاوت درست در مورد عارضه لامینایتیس به وضعیت سم در هنگام تهیه تصاویر رادیوگرافی باید توجه ویژه‌ای شود زیرا در صورتی که بافت شاخی سم در وضعیت نامناسبی باشد امکان اختلال در تشخیص رادیوگرافی وجود خواهد داشت به عبارت دیگر اگر اصلاح سم انجام نشده باشد و یا به‌صورت نادرست انجام شده باشد می‌تواند در تشخیص دقیق رادیوگرافی اختلال ایجاد کند.

**کلمات کلیدی:** اسب، اصلاح سم، رادیوگرافی، شاخص‌های کمی، لامینایتیس

کپی‌رایت © تحقیقات دامپزشکی: دسترسی آزاد؛ کپی‌برداری، توزیع و نشر برای استفاده کامل با ذکر منبع آزاد است، © نویسندگان.

ناشر: مؤسسه انتشارات دانشگاه تهران.

نویسنده مسئول: سارنگ سروری، گروه جراحی و رادیولوژی، دانشکده دامپزشکی دانشگاه تهران، تهران، ایران

### مقدمه

از اسب به عنوان یک حیوان نجیب در زمینه‌های مختلفی مانند فعالیت‌های ورزشی، تفریحی، اقتصادی، کشاورزی، پلیسی و نظامی استفاده می‌شود. در حال حاضر نگهداری و تربیت اسب بسیار گسترش یافته است. در این ارتباط، سلامت اسب و به‌ویژه اندام‌های حرکتی در اسب‌ها

بسیار حائز اهمیت می‌باشد به طوری که امروزه اسب‌هایی که دارای مشکلات اندام حرکتی هستند به ندرت برای فروش به عنوان اسب ورزشی ارائه می‌شوند. مشکلات اندام حرکتی شامل آزرده‌گی و شکستگی‌های استخوانی، بیماری‌های مفصلی و مشکلات مربوط به انگشتان و سم که در اسب بسیار رایج هستند باید به کمک تصویربرداری تشخیصی به طور کامل بررسی شده و پس از تشخیص، برنامه درمانی مناسب برای آن اتخاذ شود. امروزه با پیشرفت علم دامپزشکی و همچنین دانش تصویربرداری تشخیصی از جمله علم رادیوگرافی، مشکلات اندام حرکتی اسب با سرعت و دقت بیشتری بررسی می‌شود (۵-۱). یکی از بیماری‌های شایع در اندام حرکتی اسب لامینیتیس می‌باشد. لامینیتیس یکی از بیماری‌های بسیار مهم بافت لامینای سم در اسب‌ها می‌باشد که باعث لنگش می‌شود. در تشخیص این بیماری در کنار علائم بالینی، ارزیابی شاخص‌های رادیوگرافی از اهمیت ویژه‌ای برخوردار است (۶-۱۰). از آنجایی که بررسی میزان اثرگذاری اصلاح سم بر روی شاخص‌های کمی رادیوگرافی در تشخیص عارضه لامینیتیس کمک کننده می‌باشد، لذا در مطالعه حاضر به ارزیابی تغییرات پنج شاخص کمی مؤثر در تشخیص رادیوگرافی بیماری لامینیتیس قبل و بعد از اصلاح سم پرداخته شده است (۱۱-۱۳). در این راستا ۱۱ اسب که از نظر بالینی سالم بوده‌اند تحت مطالعه رادیوگرافی قرار گرفتند. به منظور تصویربرداری، از سم هر دو اندام قدامی اسب‌های مورد مطالعه دو رادیوگراف با نماهای لترومدیال و دورسوپالمار قبل و بعد از اصلاح سم تهیه شد و شاخص‌های کمی مؤثر در تشخیص لامینیتیس با استفاده از نرم افزار Marco DICOM Viewer در رادیوگراف‌های قبل و بعد از اصلاح سم اندازه‌گیری و با استفاده از نرم افزار SPSS نسخه ۲۴ مورد ارزیابی آماری قرار گرفت. هدف از مطالعه حاضر ارزیابی تغییرات پنج شاخص کمی مؤثر در تشخیص رادیوگرافی بیماری لامینیتیس قبل و بعد از اصلاح سم می‌باشد. به نظر می‌رسد از آنجایی که در طی روند نعل‌بندی و اصلاح بافت شاخی سم، نعل بند اقدام به سمباده زدن سطح پشتی بافت شاخی سم می‌نماید و برای اصلاح کف سم اقدام به قیاب و کوتاه کردن بافت شاخی کف سم می‌کند، تغییر بافت شاخی سم می‌تواند فاکتورهای مورد ارزیابی در تشخیص رادیوگرافی لامینیتیس را تحت تأثیر قرار دهد (۱۴-۱۷).

## مواد و روش کار

در مطالعه حاضر از ۱۱ رأس اسب پرشی موجود در اسب‌داری‌های اطراف تهران به منظور مطالعه و بررسی استفاده شد. در ابتدا وضعیت سلامتی اسب‌ها با معاینات بالینی مورد ارزیابی قرار گرفت و عدم وجود عارضه و بیماری خاص در حیوانات مورد مطالعه تأیید شد. در مطالعه حاضر، رادیوگرافی با استفاده از تیوب اشعه ایکس شرکت Poskom و با فاکتورهای تابشی ۶۵ کیلوولت و ۳/۵ میلی آمپر ثانیه انجام شد. به منظور رادیوگرافی در مطالعه حاضر از کاست ده در دوازده اینچ شرکت konica Minolata مدل Aerodr 2 1417s استفاده شد. برای تهیه رادیوگراف ابتدا سم‌ها به طور کامل تمیز شدند تا هرگونه عوامل خارجی که می‌تواند موجب اختلال در تصاویر رادیوگرافی شود برطرف گردد. در ادامه از سم هر دو اندام قدامی اسب‌های مورد مطالعه دو رادیوگراف با نماهای جانبی-میانی و پشتی-کف دستی قبل و بعد از اصلاح سم تهیه شد و شاخص‌های کمی مؤثر در تشخیص لامینیتیس که شامل D-founder، ضخامت بین سطح پشتی بند سوم و سطح پشتی سم، زاویه بین سطح پشتی بند سوم و سطح پشتی سم، ضخامت کف سم و نسبت بین ضخامت سطح پشتی بند سوم با بیشترین طول بند سوم انگشت می‌باشند مورد بررسی و مذاقه قرار گرفتند. لازم به ذکر است که برای به دست آوردن شاخص D-founder با توجه به کیفیت بالای تصاویر رادیوگرافی دیجیتال، حد واسط بافت شاخی سم تا پوست (coronary band) که به صورت یک فرورفتگی کوچک در تصاویر رادیوگرافی مشخص می‌باشد مبنای اندازه‌گیری قبل و بعد از اصلاح سم قرار گرفت. در رادیوگراف‌های قبل و بعد از اصلاح سم و با استفاده از نرم افزار Marco DICOM Viewer اندازه‌گیری شده و تجزیه و تحلیل آماری با استفاده از نرم افزار SPSS نسخه ۲۴ انجام شد. داده‌ها به صورت میانگین  $\pm$  خطای معیار (Mean  $\pm$  SEM) توصیف شدند. برای اطمینان از نرمال بودن داده‌ها از آزمون تک‌نمونه‌ای کولموگوروف-اسمیرنوف (One-Sample Kolmogorov-Smirnov) استفاده شد. برای تجزیه و تحلیل داده‌های کمی از آزمون زوجی (Paired T test) استفاده و  $P < 0/005$  معنی‌دار در نظر گرفته شد.

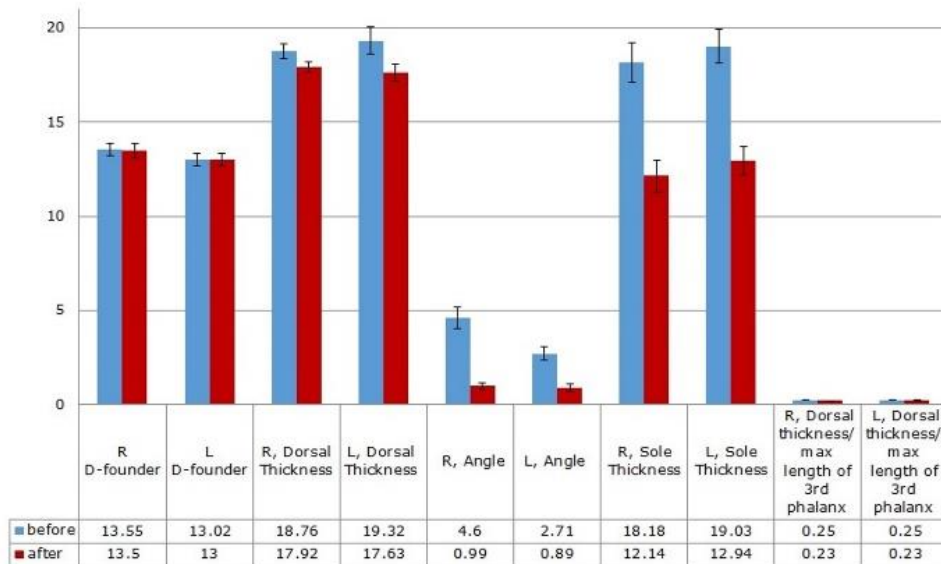
## نتایج

در مطالعه حاضر نتایج حاصل از اندازه‌گیری پارامترهای مختلف مورد آنالیز تحلیلی (جدول ۱) و توصیف قرار گرفتند که به شرح ذیل می‌باشند.

**آنالیز تحلیلی:** آنالیز تحلیلی پارامترهای کمی اندازه‌گیری شده در مطالعه حاضر به شرح زیر می‌باشد (نمودار ۱).

جدول ۱. میانگین  $\pm$  خطای معیار (Mean  $\pm$  SEM) شاخص های کمی مؤثر در لامینایتیس قبل و بعد از اصلاح سم.

خطای معیار	میانگین برحسب میلی متر	پارامترهای اندازه گیری شده
۰/۳۵	۱۳/۵۵	D-founder دست راست قبل از اصلاح سم
۰/۳۸	۱۳/۵۰	D-founder دست راست پس از اصلاح سم
۰/۳۴	۱۳/۰۲	D-founder دست چپ قبل از اصلاح سم
۰/۳۳	۱۳/۰۰	D-founder دست چپ پس از اصلاح سم
۰/۴۰	۱۸/۷۶	ضخامت بین سطح پشتی بند سوم تا سطح پشتی سم دست راست قبل از اصلاح سم
۰/۲۶	۱۷/۹۲	ضخامت بین سطح پشتی بند سوم تا سطح پشتی سم دست راست پس از اصلاح سم
۰/۷۲	۱۹/۳۲	ضخامت بین سطح پشتی بند سوم تا سطح پشتی سم دست چپ قبل از اصلاح سم
۰/۴۷	۱۷/۶۳	ضخامت بین سطح پشتی بند سوم تا سطح پشتی سم دست چپ پس از اصلاح سم
۰/۵۷	۴/۶۰	زاویه بین سطح پشتی بند سوم و سطح پشتی سم دست راست قبل از اصلاح سم
۰/۱۸	۰/۹۹	زاویه بین سطح پشتی بند سوم و سطح پشتی سم دست راست پس از اصلاح سم
۰/۳۶	۲/۷۱	زاویه بین سطح پشتی بند سوم و سطح پشتی سم دست چپ قبل از اصلاح سم
۰/۲۰	۰/۸۹	زاویه بین سطح پشتی بند سوم و سطح پشتی سم دست چپ پس از اصلاح سم
۱/۰۶	۱۸/۱۸	فاصله نوک بند سوم تا کف سم دست راست قبل از اصلاح سم
۰/۸۳	۱۲/۱۴	فاصله نوک بند سوم تا کف سم دست راست پس از اصلاح سم
۰/۸۹	۱۹/۰۳	فاصله نوک بند سوم تا کف سم دست چپ قبل از اصلاح سم
۰/۷۷	۱۲/۹۴	فاصله نوک بند سوم تا کف سم دست چپ پس از اصلاح سم
۰/۰۱	۰/۲۵	نسبت بین ضخامت سطح پشتی بند سوم با بیشترین طول بند سوم انگشت دست راست قبل از اصلاح سم
۰/۰۰	۰/۲۳	نسبت بین ضخامت سطح پشتی بند سوم با بیشترین طول بند سوم انگشت دست راست پس از اصلاح سم
۰/۰۱	۰/۲۵	نسبت بین ضخامت سطح پشتی بند سوم با بیشترین طول بند سوم انگشت دست چپ قبل از اصلاح سم
۰/۰۱	۰/۲۳	نسبت بین ضخامت سطح پشتی بند سوم با بیشترین طول بند سوم انگشت دست چپ پس از اصلاح سم

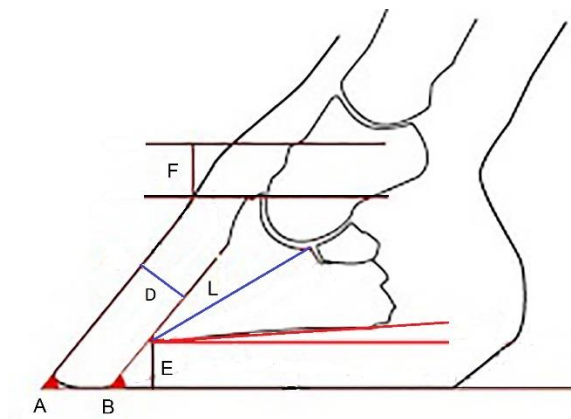


نمودار ۱. نمودار میانگین  $\pm$  خطای معیار (Mean  $\pm$  SEM) شاخص های کمی مؤثر در لامینایتیس قبل و بعد از اصلاح سم.

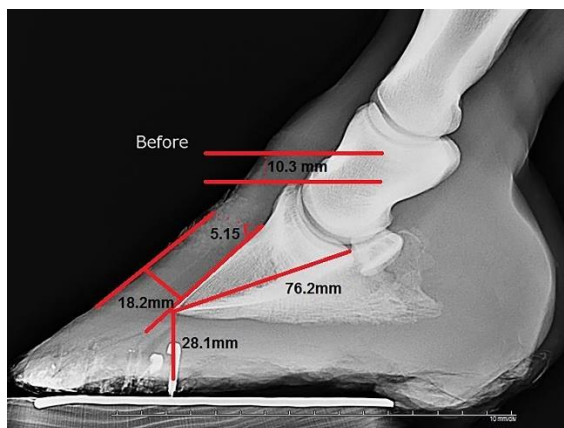
مطالعه حاضر نشان داد که مقایسه پارامترهای اندازه گیری شده بجز پارامتر D Founder قبل و بعد از اصلاح سم و در هر دو اندام قدامی راست و چپ همگی دارای تفاوت معنی داری بودند که این تفاوت معنی دار نقش و اهمیت تأثیرگذار اصلاح سم در تشخیص دقیق رادیوگرافی را به خوبی متذکر شد. تفاوت آماری و سطح معنی داری پارامترهای اندازه گیری شده قبل و بعد از اصلاح سم در هر دو اندام قدامی راست و چپ عبارت بودند از: ضخامت سطح پشتی بند سوم تا سطح پشتی سم در اندام قدامی راست ( $P=0/002$ ) و چپ ( $P=0/001$ )، زاویه بین سطح پشتی بند سوم و سطح

پشتی سم در اندام قدامی راست ( $P < 0/001$ ) و چپ ( $P < 0/001$ )، ضخامت کف سم در اندام قدامی راست ( $P < 0/001$ ) و چپ ( $P < 0/001$ ) و نسبت بین ضخامت سطح پشتی بند سوم با ماکزیمم طول بند سوم انگشت در اندام قدامی راست ( $P = 0/002$ ) و چپ ( $P = 0/025$ ).

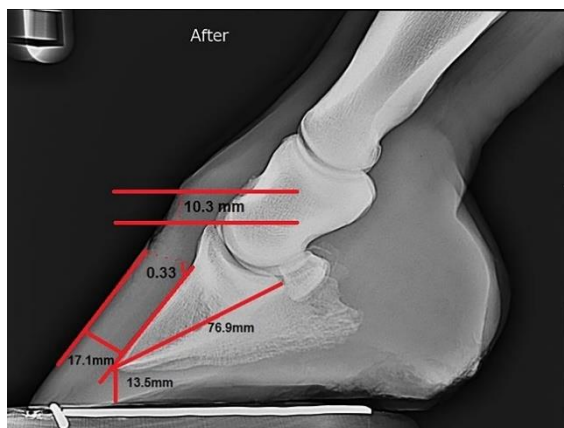
این در حالی بود که پارامترهای اندازه‌گیری شده قبل از اصلاح سم و مقایسه آن در اندام‌های قدامی راست و چپ با هم تفاوت معنی‌داری نداشتند. همچنین مقایسه این پارامترها بعد از اصلاح سم و مقایسه آن در اندام‌های قدامی راست و چپ تفاوت معنی‌دار نشان ندادند (تصویر ۲، ۳).



تصویر ۱. اندازه‌گیری‌های کمی سم، A و B: به ترتیب بیانگر خطوط سطح پشتی سم و سطح پشتی بند سوم انگشت می‌باشند که به دلیل عدم اصلاح سم با یکدیگر زاویه تشکیل داده‌اند که می‌تواند باعث اشتباه در تشخیص عارضه لمینایتیس مزمن شود. D: ضخامت بین سطح پشتی بند سوم تا سطح پشتی سم، E: ضخامت کف سم، L: بیشترین طول بند سوم، F: D-founder.



تصویر ۲. اندازه‌گیری‌های کمی پارامترهای ذکر شده قبل از اصلاح سم.



تصویر ۳. اندازه‌گیری پارامترهای ذکر شده بعد از اصلاح سم. توجه شود که پس از اصلاح سم، موقعیت ناحیه پاشنه بند سوم در داخل سم نسبت به موقعیت ناحیه پنجه زاویه طبیعی خود را نشان می‌دهد.



یکی از بیماری‌های شایع در اندام حرکتی اسب لامینایتیس می‌باشد. لامینایتیس یکی از بیماری‌های بسیار مهم بافت لامینای سم در اسب‌ها می‌باشد که منجر به لنگش می‌شود. به نظر می‌رسد بررسی میزان اثرگذاری اصلاح سم بر روی شاخص‌های کمی رادیوگرافی سم در تشخیص بیماری لامینایتیس کمک کننده باشد. با توجه به اهمیت این موضوع در راستای مطالعات به عمل آمده می‌توان به موارد ذیل اشاره و با مطالعه حاضر مقایسه نمود. Kummer و همکاران در سال ۲۰۰۶ به منظور بررسی شاخص‌های رادیوگرافی مرتبط با جایگاه بند سوم در سم، ۴۰ رأس اسب سالم و بدون تاریخچه ابتلا به لامینایتیس را دو بار و به فاصله هشت هفته قبل و بعد از اصلاح سم تحت مطالعه رادیوگرافی قرار دادند. در مطالعه حاضر در نمای جانبی ۲۲ پارامتر و در نمای پشتی - کف دستی ۱۶ پارامتر مورد ارزیابی قرار گرفتند. نتیجه مطالعه حاضر تأثیر قابل توجه اصلاح سم بر conformation آن و خصوصاً شاخص‌های موجود در ناحیه پنجه گزارش گردید. در بین تمام معیارهای اندازه‌گیری شده موقعیت قرارگیری بند سوم در ارتباط با جعبه شاخی سم، فاصله بین انتهای پایینی بند سوم انگشت در ناحیه پنجه تا کف سم، فاصله نوک بند سوم تا نقطه break over (ناحیه‌ای در پنجه سم اسب است که در هنگام بلند شدن پاشنه به این قسمت فشار وارد می‌شود و آخرین قسمتی از سم است که در زمان گام برداشتن اسب از زمین بلند می‌شود). بیشترین تغییر را قبل و بعد از اصلاح سم نشان دادند. با مقایسه یافته‌های به دست آمده از مطالعه Kummer و همکاران در سال ۲۰۰۶ با مطالعه حاضر شاخص‌های مورد مطالعه به جز D-founder قبل و بعد از اصلاح سم اختلاف معنی‌داری را نشان دادند.

Cripps و همکاران در سال ۱۹۹۹ از ۲۵ اسب سالم رادیوگراف جانبی تهیه کردند و طول و عرض هر سم و قد هر اسب از ناحیه جدوگاه تا سطح زمین نیز اندازه‌گیری شد. در این مطالعه به علت اهمیت شاخص D-founder در تشخیص بیماری لامینایتیس، به این شاخص توجه ویژه شد. در بین نژادهای مختلف در رابطه با D-founder و ضخامت دیواره سم تفاوت معنی‌داری وجود داشت. میزان D-founder در طی ۶ هفته مطالعه تغییر معنی‌داری نشان نداد. همچنین خطاهای ناشی از زاویه‌دار بودن اشعه ایکس فاقد اهمیت بالینی گزارش گردید. در مطالعه حاضر در مورد شاخص D-founder قبل و بعد از اصلاح سم در یک نژاد اختلاف معنی‌داری مشاهده نشد (۱۴). Kummer و همکاران در سال ۲۰۰۴ مطالعه‌ای بر روی روش استاندارد به منظور تهیه رادیوگراف از سم انجام دادند. در این مطالعه ۱۰ رادیوگراف از هر دو نمای جانبی - میانی و پشتی - کف دستی از هر دو اندام حرکتی قدامی یک اسب در حال وزن‌گیری به منظور تکرار پذیری تکنیک رادیوگرافی تهیه شد. رادیوگراف‌های دیجیتال توسط نرم افزار Metron PX ارزیابی شدند و ۱۳ پارامتر در نمای جانبی - میانی و ۱۰ پارامتر در نمای پشتی - کف دستی مورد بررسی قرار گرفتند. نتایج نشان داد که استفاده از این تکنیک‌های استاندارد میزان دقت و تکرار پذیری رادیوگرافی از سم را افزایش می‌دهد (۴). Kummer و همکاران در سال ۲۰۰۹ اثر روند اصلاح سم که توسط شش نعل بند مختلف انجام شده بود را بر روی شاخص‌های رادیوگرافی سم بررسی کردند. در این مطالعه از ۴۰ اسب با سن ۶ تا ۱۲ سال استفاده شد و بیان شد که اصلاح سمی که توسط نعل بندهای مختلف انجام می‌شود و همچنین اصلاح سمی که توسط یک نعل بند در زمان‌های مختلف انجام می‌شود تفاوت معنی‌دار بر روی شاخص‌های مورد مطالعه در رادیوگرافی دارد. در مطالعه حاضر با توجه به این که اصلاح سم و سپس تهیه تصاویر رادیوگرافی توسط یک فرد انجام می‌شد بنابراین به نظر می‌رسید که تأثیر نقش عامل اصلاح کننده سم در حداقل ممکن باشد (۱۶). Vali و همکاران در سال ۲۰۱۸ مطالعه‌ای با هدف بررسی اثرات اصلاح سم بر ارزیابی تعادل سم از دیدگاه رادیوگرافی در سم اندام‌های قدامی تعدادی اسب نژاد دره - شوری انجام دادند و با تهیه رادیوگراف از نمای جانبی قبل و بعد از اصلاح سم و براساس نتایج حاصل از اندازه‌گیری پارامترهای مختلف بیان نمودند که مقادیر ضخامت دیواره پشتی سم و همین‌طور ضخامت کف سم در اندام سمت چپ بیشتر از همین شاخص‌ها در اندام سمت راست بوده است و همین‌طور زوایای مورد اندازه‌گیری در این مطالعه (زاویه محور سم، زاویه محور بند سوم انگشت، زاویه محور بند دوم انگشت) پس از اصلاح سم افزایش یافته است (۱۰). در مطالعه حاضر براساس یافته‌ها، ضخامت بین سطح پشتی بند سوم و سطح پشتی سم اندام راست و چپ قبل و بعد از اصلاح سم اختلاف آماری معنی‌داری مشاهده نشد و همین‌طور در مورد ضخامت نوک بند سوم تا ناحیه شاخی شده کف سم اندام قدامی راست و چپ قبل و بعد از اصلاح سم اختلاف آماری معنی‌داری مشاهده نشد. برای تشخیص و قضاوت درست در مورد عارضه لامینایتیس باید توجه ویژه‌ای به وضعیت سم در هنگام تهیه تصاویر رادیوگرافی نمود تا چنانچه بافت شاخی سم در وضعیت نامناسبی باشد امکان اختلال در تشخیص رادیوگرافی وجود خواهد داشت به عبارت دیگر اگر اصلاح سم انجام نشده باشد و یا به صورت نادرست انجام شده باشد می‌تواند در تشخیص دقیق رادیوگرافی مداخله تأثیرگذار داشته باشد.

## سیاسگزاری

بدین وسیله نویسندگان از جناب آقای دکتر احسان ترکی، متخصص بیماری‌های داخلی دام‌های بزرگ و شاغل در فیلد اسب به دلیل همکاری در انجام مطالعه حاضر تشکر و قدردانی به عمل می‌آورند.

## تعارض منافع

بین نویسندگان تعارض در منافع گزارش نشده است.

## References

1. Al-Agele R, Paul E, Dvojmoc VK, Sturrock C J, Rauch C, Rutland C S. The anatomy, histology and physiology of the healthy and lame equine hoof. In: Rutlan CS, Kubale V. editors. 1<sup>st</sup> ed. Veterinary Anatomy and Physiology. UK. 2019.p.19-32.
2. Cripps PJ, Eustace RA. Radiological measurements from the feet of normal horses with relevance to laminitis. Equine Vet J. 2020;31(5):427-432. doi: 10.1111/j.2042-3306.1999.tb03844.x
3. Pollitt CC. Equine laminitis. Clinical techniques in equine practice. Equine Prac J. 2004;3(1):34-44. doi: 10.1053/j.ctep.2004.07.003
4. Thomason JJ, McClinchey HL, Faramarzi B, Jofriet JC. Mechanical behavior and quantitative morphology of the equine laminar junction. Anat Rec A Discov Mol Cell Evol Biol. 2005;283(2):366-79. doi: 10.1002/ar.a.20173 PMID: 15747348
5. Weaver M. Hand Book of Equine Radiography. 1<sup>st</sup> ed. Elsevier Saunders. UK; 2010.p.189-299.
6. Baxter GM. Adams and Stashak's lameness in horses. 7<sup>th</sup> ed. Wiley Blackwell, USA; 2008.p.67-188.
7. Kummer M, Geyer H, Imboden I, Auer J, Lischer C. The effect of hoof trimming on radiographic measurements of the front feet of normal Warmblood horses. Vet J. 2006;172(1):58-66. doi: 10.1016/j.tvjl.2005.03.008 PMID: 16772132
8. Pollitt CC. Clinical anatomy and physiology of the normal equine foot. Equine Vet E. 1992;4(5):219-224. doi: 10.1111/j.2042-3292.1992.tb01623.x
9. Ross MW, Dyson SJ. Diagnosis and Management of Lameness in the Horse. 2<sup>ed</sup> ed. Elsevier Health Sciences. USA; 2010. .
10. Vali R, Bazayari A. The effects of hoof trimming on radiographic measurements of hoof balance in front feet of normal dareh-shori horses. Iran J Vet Sur. 2018;13(2):58-64. doi: 10.22034/ivsa.2018.147486.1157
11. Kalka K, Pollard D, Dyson SJ. An investigation of the shape of the hoof capsule in hindlimbs, its relationship with the orientation of the distal phalanx and comparison with forelimb hoof capsule conformation. Equine Vet E. 2020;33(8):422-429. doi: 10.1111/eve.13341
12. Balch OK, Butler D, Collier MA. Balancing the normal foot: hoof preparation, shoe fit and shoe modification in the performance horse. In: Raul B, Scott B. editors. 1<sup>st</sup> ed. The equine foot Equine Veterinary Education. Philadelphia, USA. 1997.p.591-617.
13. Kainer RA. Clinical anatomy of the equine foot. Vet Clin North Am Equine Pract. 1989;5(1):1-27. doi: 10.1016/s0749-0739(17)30601-6 PMID: 2650825
14. Baxter GM. Manual of Equine Lameness. 2<sup>ed</sup> ed. John Wiley & Sons, USA. 2011.p.14-38.
15. Kroekenstoel AM, Heel AN MCV, Van Weeren PR, Back W. Developmental aspects of distal limb conformation in the horse: the potential consequences of uneven feet in foals. Equine Vet J. 2006;38(7):652-656. doi: 10.2746/042516406x159089 PMID: 17228581
16. Kummer M, Lischer C, Ohlerth S, Vargas J, Auer J. Evaluation of a standardised radiographic technique of the equine hoof: Evaluation einer standardisierten röntgentechnik zur untersuchung des pferdehufes. Schweiz Arch Tierheilkd. 2004;146(11):507-514. doi: 10.1024/0036-7281.146.11.507 PMID: 15581285
17. Kummer M, Gygax D, Lischer C, Auer J. Comparison of the trimming procedure of six different farriers by quantitative evaluation of hoof radiographs. Vet J. 2009;179(3):401-406. doi: 10.1016/j.tvjl.2007.10.029 PMID: 18314359