



بررسی آناتومی و اوروگرافی ترشعی کلیه‌ها، حالب‌ها و مثانه در خوکچه هندی

صبا عظیم‌زاده^۱، سیامک علیزاده^۲، محمدرضا حسینچی^۳

^۱ دانش‌آموخته دانشکده دامپزشکی، واحد ارومیه، دانشگاه آزاد اسلامی، ارومیه، ایران
^۲ گروه علوم درمانگاهی، دانشکده دامپزشکی، واحد ارومیه، دانشگاه آزاد اسلامی، ارومیه، ایران
^۳ گروه علوم پایه، دانشکده دامپزشکی، واحد ارومیه، دانشگاه آزاد اسلامی، ارومیه، ایران

تاریخ دریافت: ۲۸ دی ماه ۱۴۰۱، تاریخ پذیرش: ۲۸ اسفند ماه ۱۴۰۱

doi 10.22059/jvr.2023.348776.3300



20.1001.1.20082525.1402.78.1.5.7

چکیده

زمینه مطالعه: اوروگرافی ترشعی روشی برای تصویربرداری از کلیه‌ها، حالب‌ها و مثانه می‌باشد که در آن از مواد حاجبی که حاوی ترکیبات یددار غیریونی است، استفاده می‌شود.

هدف: ارزیابی ساختارهای آناتومیکی سیستم ادراری به روش اوروگرافی ترشعی در فازهای نفروگرام، پیلوگرام و سیستوگرام و همچنین تعیین استاندارد دقت برای اندازه کلیه‌ها، حالب‌ها و مثانه در خوکچه‌های هندی می‌باشد تا در تفسیر نتایج و تصمیم‌گیری‌های بالینی استفاده شود.

روش کار: در مطالعه حاضر از ۱۰ خوکچه هندی با میانگین سنی $12\pm 1/33$ ماه و میانگین وزنی $1/12\pm 0/18$ کیلوگرم استفاده شد. قبل از تجویز ماده حاجب، به هر یک از خوکچه‌های هندی محرومیت از غذا و آب داده شد و داروی دایمیتکون با دوز ۲۰ میلی‌گرم به ازای هر کیلوگرم وزن بدن به صورت خوراکی تجویز گردید و در هنگام تجویز ماده حاجب برای تسکین حیوان کوکتل داروی کتامین با دوز ۳۰ میلی‌گرم به ازای هر کیلوگرم وزن بدن و دیازپام با دوز ۵ میلی‌گرم به ازای هر کیلوگرم وزن بدن تهیه گردید و به صورت عضلانی تزریق شد. پیش از مطالعه با ماده حاجب، رادیوگراف‌های ساده تهیه گردید سپس ماده حاجب مگلوئین کامپند ۶۰ درصد با دوز ۱۵۰۰ میلی‌گرم ید به ازای هر کیلوگرم وزن بدن به صورت زیر جلدی بر روی ناحیه مفصل شانه تزریق شد، سپس رادیوگرافی در حالت گماری‌های جانبی و شکمی-پشتی هر ۵ دقیقه یک‌بار تا دقیقه ۶۰ انجام گرفت تا فاز پیلوگرام پایان یابد. در رادیوگراف‌های جانبی هر یک از خوکچه‌های هندی، طول بدنه دومین مهره کمری اندازه‌گیری شد تا از آن به عنوان شاخصی در تعیین اندازه استاندارد کلیه‌ها استفاده شود.

نتایج: بر اساس نتایج مطالعه حاضر میانگین طول، عرض و ضخامت کلیه راست نسبت به طول بدنه دومین مهره کمر به ترتیب $2/19$ ، $1/64$ و $1/33$ سانتی‌متر و در کلیه چپ به ترتیب $2/09$ ، $1/53$ و $1/41$ سانتی‌متر بود و این میانگین در حالب راست و چپ نیز به ترتیب $6/41$ و $6/22$ سانتی‌متر بود.

نتیجه‌گیری نهایی: استانداردهای دقیق به دست آمده در مطالعه حاضر می‌تواند در تفسیر نتایج و تصمیم‌گیری‌های بالینی برای تعیین اندازه طبیعی و غیرطبیعی کلیه‌ها، حالب‌ها و مثانه در خوکچه‌های هندی مورد استفاده قرار گیرد.

کلمات کلیدی: اوروگرافی ترشعی، آناتومی، حالب، خوکچه هندی، کلیه

کی‌رایت © تحقیقات دامپزشکی: دسترسی آزاد؛ کی‌برداری، توزیع و نشر برای استفاده کامل با ذکر منبع آزاد است، © نویسندگان.

ناشر: مؤسسه انتشارات دانشگاه تهران.

نویسنده مسئول: سیامک علیزاده، گروه علوم درمانگاهی، دانشکده دامپزشکی، واحد ارومیه، دانشگاه آزاد اسلامی، ارومیه، ایران

مقدمه

خوکچه هندی از جوندگان بزرگ و هیستریکومورف بوده و وزن آن بین ۱۳۰۰-۸۵۰ گرم متغیر می‌باشد و طول آن نیز به ۱۹ الی ۲۶ سانتی‌متر می‌رسد. فاقد دم بوده و گوش‌های بدون مو، گرد و کوچکی دارند. در اندام‌های حرکتی قدیمی آن‌ها چهار انگشت و در اندام‌های حرکتی خلفی سه انگشت وجود دارد و سر هر یک از انگشتان نیز به چنگال پهنی ختم می‌شود. معمولاً به‌طور میانگین چهار تا پنج سال عمر می‌کنند اما اگر در شرایط خوب محیطی و تغذیه‌ای قرار گیرند ممکن است بیش از آن نیز عمر کنند (۱). مطالعات آناتومیکی محققین مختلف نشان می‌دهد که دستگاه ادراری خوکچه‌های هندی متشکل از دو کلیه لوبیایی شکل، دو حالب، یک مثانه و یک مجرای خروجی ادرار می‌باشد. کلیه‌ها به

رنگ صورتی متمایل به قرمز بوده و در فضای رتروپیتونال و در قسمت خلفی محوطه شکمی در طرفین ستون مهره‌ها جای می‌گیرند. میانگین وزن کلیه چپ و راست در حدود ۲/۲ گرم بوده و متوسط طول، عرض و ضخامت کلیه راست به ترتیب ۲۰/۳۵، ۱۴/۳۹ و ۸/۱۹ میلی‌متر و در کلیه چپ ۱۸/۲۹، ۱۳/۷۷ و ۸/۱۹ میلی‌متر می‌باشد (۲). مطالعات اولتراسونوگرافی در این زمینه نیز نشان می‌دهد که هر یک از کلیه‌ها واجد یک بخش قشری خارجی و یک بخش میانی داخلی بوده که هر دو به پاپیلای کلیه ختم می‌شوند. میانگین عرض بخش قشری و میانی کلیه راست به ترتیب ۵/۵۵ و ۵/۵۰ میلی‌متر بوده و همین مقادیر برای کلیه چپ به ترتیب ۵/۷۸ و ۵/۴۹ میلی‌متر می‌باشد (۳). اوروگرافی ترشحي روشی برای تصویربرداری تشخیصی از مجاری ادراری می‌باشد که در آن از مواد حاجبی که حاوی ترکیبات یددار است، استفاده می‌شود. در صورتی که این مواد حاجب به صورت تزریقی مورد استفاده قرار گیرند؛ از طریق جریان خون وارد گلوومرول‌های کلیوی شده و از طریق کلیه‌ها فیلتر شده و بدین ترتیب در بافت کلیه تجمع یافته و سبب روشن‌تر دیده شدن بافت پارانشیم کلیه، مجاری ادراری، حالب‌ها و مثانه می‌شوند (۴). همچنین این یک روش تصویربرداری تشخیصی از سیستم ادراری است که به رادیولوژیست کمک می‌کند تا به خوبی آناتومی و عملکرد کلیه‌ها، حالب‌ها و مثانه را بررسی کند و در صورتی که از تغییرات مایعات بدن و دهیدراتاسیون بتوان جلوگیری به عمل آورد انجام اوروگرافی با مقادیر بیشتر ماده حاجب مورد قبول بوده و به صورت روتین در معاینات تشخیصی دام‌های کوچک انجام می‌گیرد (۵، ۶). با روش اوروگرافی می‌توان برخی از اختلالات و ناهنجاری‌های سیستم ادراری نظیر سنگ‌های کلیوی، وجود پارگی در مجاری ادراری، تومورها یا توده‌های مربوط به کلیه‌ها، حالب‌ها و مثانه، تأثیرات جراحی بر روی سیستم ادراری، اختلالات مادرزادی مثل حالب نابجا را تشخیص داد (۷).

مطالعاتی که در رابطه با اوروگرافی در رت صورت گرفته نشان داد که کلیه و لگنچه ۱۵ الی ۶۰ ثانیه بعد از تجویز ماده حاجب و جزئیات حالب نیز ۵ الی ۱۰ دقیقه بعد از آن قابل رویت خواهد بود و ظرف مدت ۱ الی ۵ دقیقه هم ماده حاجب به مثانه می‌رسد (۸). مطالعه‌ای دیگر نشان داد که ۵ دقیقه بعد از تزریق زیرجلدی ماده حاجب یددار به سنجاب ایرانی، کلیه‌ها به صورت مشخص در رادیوگراف‌های جانبی و شکمی-پشتی قابل رؤیت بوده و شکل کلیه‌ها به صورت لوبیایی بدشکل (Atypical bean) بودند. کلیه راست در مقایسه با کلیه چپ جلوتر بوده و در محازات مهره‌های اول تا سوم کمری بوده و کلیه چپ هم در محازات مهره‌های سوم تا پنجم کمری قرار داشتند. اندازه کلیه‌ها تقریباً دو برابر طول بدنه دومین مهره کمری بودند. مثانه متسع شده به شکل گلابی بوده و تا پنجمین مهره کمری نیز می‌رسید. در این مطالعه فاز پیلوگرام، فاز اوروتروگرام (Ureterogram) و فاز سیستوگرام به ترتیب ۲۰ الی ۲۳۰ دقیقه، ۶۰ الی ۲۳۰ دقیقه و ۲۵ الی ۲۳۴ دقیقه بعد از تجویز ماده حاجب مشاهده گردیده است (۹). در مطالعه‌ای که اوروگرافی ترشحي در گربه‌ها و کوالاها صورت گرفته نشان داد که در دقایق ۵ الی ۹۰ فازهای نفروگرام، پیلوگرام و سیستوگرام قابل مشاهده بوده و اندازه کلیه چپ هم ۲/۶ برابر دومین مهره کمری بوده است (۱۰-۱۲). در گزارش دیگری اوروگرافی ترشحي در خرگوش برای ارزیابی آناتومی کلیه‌ها، حالب‌ها و مثانه روش مناسبی بوده و بر اساس این مطالعه کلیه راست خرگوش در محازات بین سیزدهمین مهره پشت و دومین مهره کمری و کلیه چپ هم در محازات بین دومین و چهارمین مهره کمری قرار داشت (۱۳).

با توجه به این که تا کنون مطالعه‌ای در خصوص ارزیابی سیستم ادراری به روش اوروگرافی ترشحي با تزریق زیرجلدی ماده حاجب در خوکچه‌های هندی انجام نگرفته است، ما در صدد انجام مطالعه حاضر برآمدیم و هدف از آن ارزیابی ساختارهای آناتومیکی سیستم ادراری در فازهای نفروگرام و پیلوگرام بوده و همچنین تعیین استاندارد دقیق برای اندازه کلیه‌ها، حالب‌ها و مثانه در خوکچه‌های هندی بود تا در تفسیر نتایج و تصمیم‌گیری‌های بالینی برای تعیین اندازه طبیعی و غیرطبیعی این ارگان‌ها استفاده شود.

مواد و روش کار

طرح مطالعه و حیوانات: در مطالعه حاضر مقطعی-عرضی از ۱۰ خوکچه هندی با میانگین سنی $12 \pm 1/33$ ماه و میانگین وزنی $118 \pm 1/12$ کیلوگرم که مطابق با معیارهای پژوهش، سالم تشخیص داده شده بودند استفاده شد. این حیوانات در طول مطالعه از تغذیه مناسب برخوردار بودند و در اتاقی ایزوله که دمای آن ۲۵ درجه سانتی‌گراد با رطوبت نسبی ۶۵ درصد و مدت روشنایی و تاریکی ۱۲ ساعت بود نگهداری شدند. در حیوانات تحت مطالعه آزمایشات خونی ۷ روز قبل از مطالعه انجام شد و هیچ مورد غیر طبیعی در عوامل خونی (RBC, Hgb, MCV, MCH, Hct, MCHC) و بیوشیمیایی (BUN, Creatinine, Total Protein, Albumin, Total bilirubin) مشاهده نشد (۱۴).

جدول ۱. طول بدنه مهره دوم کمر در خوکچه‌های هندی نر و ماده (بر حسب سانتی‌متر).

شماره حیوان	۱	۲	۳	۴	۵	میانگین ماده	۶	۷	۸	۹	۱۰	میانگین نر	میانگین کل
طول بدنه مهره دوم کمر	۰/۹۸	۰/۹۸	۰/۹۹	۰/۹۸	۰/۹۹	۰/۹۸	۱/۰۱	۰/۹۹	۰/۹۸	۰/۹۲	۱/۰۳	۰/۹۸	۰/۹۸

جدول ۲. طول، ضخامت و عرض کلیه سمت راست و طول حالب سمت راست (بر حسب سانتی‌متر).

شماره حیوان	طول کلیه راست	ضخامت کلیه راست	عرض کلیه راست	طول حالب راست
۱	۲/۰۳	۰/۹۱	۱/۴۳	۶/۱۷
۲	۱/۹۹	۰/۸۸	۱/۴۲	۶/۲۴
۳	۲/۰۱	۰/۸۹	۱/۴۲	۶/۲۳
۴	۲/۰۵	۰/۹۲	۱/۴۵	۶/۱۱
۵	۲/۰۴	۰/۹۲	۱/۴۳	۶/۰۰
میانگین ماده	۲/۰۲	۰/۹۰	۱/۴۳	۶/۱۵
۶	۲/۲۵	۱/۳۹	۱/۶۸	۷/۱۶
۷	۲/۴۳	۱/۴۲	۱/۵۶	۷/۲۳
۸	۲/۳۱	۱/۳۸	۱/۵۵	۷/۲۲
۹	۲/۱۰	۱/۲۰	۱/۷۲	۷/۰۰
۱۰	۲/۰۵	۱/۴۳	۱/۷۴	۶/۹۸
میانگین نر	۲/۲۲	۱/۳۶	۱/۶۵	۷/۷۲
میانگین کل	۲/۱۲	۱/۱۳	۱/۵۴	۶/۶۳

جدول ۳. طول، ضخامت و عرض کلیه سمت چپ و طول حالب سمت چپ (بر حسب سانتی‌متر).

شماره حیوان	طول کلیه چپ	ضخامت کلیه چپ	عرض کلیه چپ	طول حالب چپ
۱	۲/۰۱	۰/۹۰	۱/۴۲	۵/۹۱
۲	۱/۹۱	۰/۸۷	۱/۴۰	۶/۰۳
۳	۱/۹۹	۰/۸۸	۱/۴۱	۶/۰۵
۴	۲/۰۳	۰/۹۰	۱/۴۳	۶/۱۳
۵	۲/۰۳	۰/۹۰	۱/۴۲	۶/۱۱
میانگین ماده	۱/۹۹	۰/۸۹	۱/۴۱	۶/۰۴
۶	۲/۱۴	۱/۷	۱/۶۱	۶/۹۸
۷	۲/۳۱	۱/۶۷	۱/۴۸	۷/۱۱
۸	۲/۳۳	۱/۴۵	۱/۶۱	۷/۲۱
۹	۲/۰۱	۱/۴۹	۱/۶۲	۶/۷۶
۱۰	۱/۹۲	۱/۶۴	۱/۵۸	۶/۸۰
میانگین نر	۲/۱۴	۱/۵۹	۱/۵۸	۷/۵۷
میانگین کل	۲/۰۶	۱/۲۴	۱/۴۹	۶/۶۱

قبل از تجویز ماده حاجب، به هر یک از خوکچه‌های هندی ۶ ساعت محرومیت از غذا (Off feed) و آب داده شد و ۸ ساعت قبل از آن نیز داروی دایمتیکون با دوز ۲۰ میلی گرم به ازای هر کیلوگرم وزن بدن به صورت خوراکی تجویز گردید و در هنگام تجویز ماده حاجب برای تسکین حیوان و گرفتن رادیوگراف‌هایی با کیفیت مناسب، کوکتل داروی کتامین با دوز ۳۰ میلی گرم به ازای هر کیلوگرم وزن بدن و دیازپام با دوز ۵ میلی گرم به ازای هر کیلوگرم وزن بدن تهیه گردید و به صورت عضلانی تزریق شد.

پردازش و تکنیک رادیوگرافی: پیش از مطالعه با ماده حاجب، رادیوگراف‌هایی ساده با حالت‌گماری‌های جانبی و شکمی-پشتی تهیه گردید. سپس ماده حاجب مگلوومین کامپند ۶۰ درصد با دوز ۱۵۰۰ میلی گرم ید به ازای هر کیلوگرم وزن بدن به صورت زیرجلدی بر روی ناحیه مفصل شانه تزریق گردید (۱۵). متعاقب تزریق ماده حاجب، رادیوگرافی در حالت‌گماری‌های جانبی و شکمی-پشتی هر ۵ دقیقه یک‌بار تا دقیقه ۶۰ انجام گرفت تا فاز پیلوگرام پایان یابد و رادیوگراف‌هایی با تصاویر مناسب از سیستم ادراری به دست آید. دستگاه رادیولوژی که برای این منظور استفاده شد از نوع دیجیتال مدل (GXR-SD 152 DDR (Varian N.V. Co, Made in USA) بود. فاصله کانونی فیلم (Focus-film distance) ۱۰۰ سانتی‌متر و پیک کیلوولتاژ و میلی‌آمپر ثانیه نیز به ترتیب ۴۲ و ۵ در نظر گرفته شد. دکتور مورد استفاده از نوع فلت پنل SCI با سایز ۲۴ در ۳۰ سانتی‌متر بوده و نرم افزار مورد استفاده برای پردازش تصاویر و اندازه‌گیری ساختارهای بافتی Varian و Drgem بود.

جدول ۴. نسبت طول، ضخامت و عرض کلیه سمت راست و نسبت طول حالب سمت راست در مقایسه با طول مهره دوم کمر (بر حسب سانتی‌متر).

شماره حیوان	نسبت طول کلیه راست	نسبت ضخامت کلیه راست	نسبت عرض کلیه راست	نسبت طول حالب راست
۱	۲/۲۳	۱/۲۹	۱/۷۲	۶/۲۱
۲	۲/۲۹	۱/۳۰	۱/۴۹	۶/۰۱
۳	۲/۱۹	۱/۳۱	۱/۵۵	۶/۱۳
۴	۲/۳۱	۱/۳۲	۱/۷۹	۶/۴۹
۵	۲/۲۶	۱/۵۲	۱/۸۳	۶/۸۲
میانگین نر	۲/۲۵	۱/۳۴	۱/۶۷	۶/۳۳
۶	۲/۱۱	۱/۲۸	۱/۵۹	۶/۳۹
۷	۲/۱۶	۱/۲۷	۱/۴۲	۶/۱۳
۸	۲/۱۳	۱/۲۸	۱/۴۶	۶/۳۴
۹	۲/۱۲	۱/۲۶	۱/۷۶	۶/۶۷
۱۰	۲/۱۰	۱/۵۰	۱/۸۰	۶/۹۸
میانگین ماده	۲/۱۲	۱/۳۱	۱/۶۰	۶/۵۰
میانگین کل	۲/۱۹	۱/۳۳	۱/۶۴	۶/۴۱

جدول ۵. نسبت طول، ضخامت و عرض کلیه سمت چپ و نسبت طول حالب سمت چپ در مقایسه با طول مهره دوم کمر (بر حسب سانتی‌متر).

شماره حیوان	نسبت طول کلیه چپ	نسبت ضخامت کلیه چپ	نسبت عرض کلیه چپ	نسبت طول حالب چپ
۱	۲/۱۷	۱/۲۹	۱/۷۱	۵/۹۸
۲	۲/۱۸	۱/۳۳	۱/۳۹	۵/۹۲
۳	۲/۰۴	۱/۳۲	۱/۵۶	۶/۱۱
۴	۲/۱۰	۱/۳۵	۱/۷۴	۶/۲۵
۵	۲/۱۱	۱/۴۵	۱/۷۷	۶/۳۹
میانگین نر	۲/۱۲	۱/۳۴	۱/۶۳	۶/۱۳
۶	۲/۰۳	۱/۵۰	۱/۴۵	۶/۲۳
۷	۲/۰۸	۱/۳۱	۱/۳۳	۶/۰۲
۸	۲/۱۷	۱/۴۴	۱/۳۰	۶/۳۲
۹	۲/۰۸	۱/۵۳	۱/۵۴	۶/۴۴
۱۰	۲/۰۲	۱/۵۸	۱/۵۹	۶/۵۴
میانگین ماده	۲/۰۷	۱/۴۷	۱/۴۴	۶/۳۱
میانگین کل	۲/۰۹	۶/۲۲	۱/۵۳	۶/۲۲

تعیین اندازه طول بدنه دومین مهره کمری: از آنجایی که برای ارزیابی اندازه کلیه‌ها از اندازه بدنه دومین مهره کمری استفاده می‌شود (۱۶) لذا در رادیوگراف‌های جانبی هر یک از خوکچه‌های هندی، طول بدنه دومین مهره کمری اندازه‌گیری شد تا از آن به عنوان شاخصی در تعیین اندازه استاندارد کلیه‌ها استفاده شود.

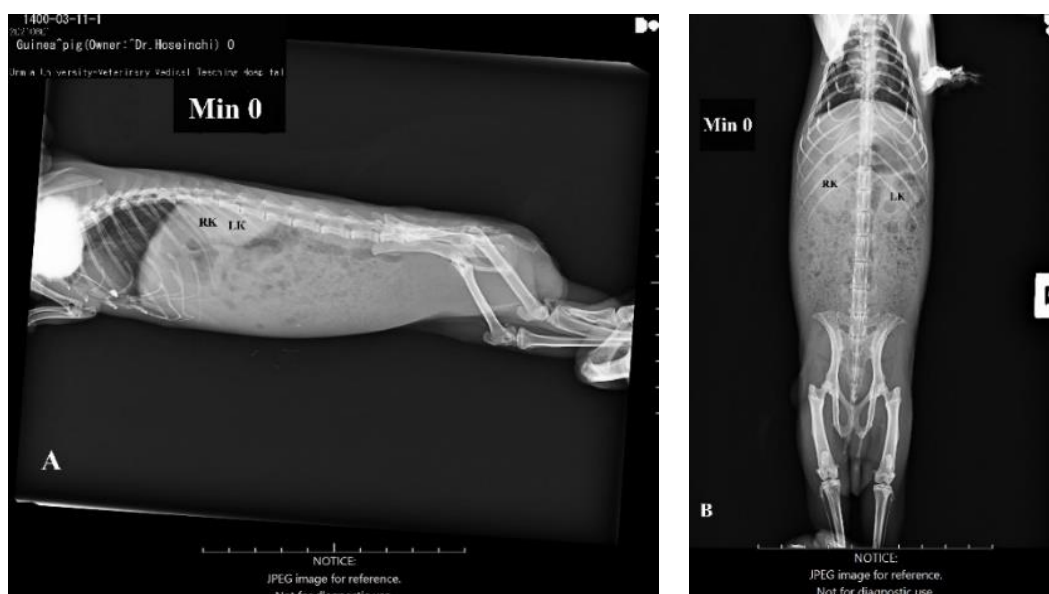
لاپاراتومی اکتشافی برای مطالعه آناتومیکی: برای مطالعه آناتومیکی ابتدا هر یک از خوکچه‌های هندی با هیدروکلراید زایلانین ۲ درصد با دوز ۴۰ میلی‌گرم به ازای هر کیلوگرم وزن بدن و کتامین هیدروکلراید ۱۰ درصد با دوز ۶۰ میلی‌گرم به ازای هر کیلوگرم وزن بدن با تزریق عضلانی بی‌هوش شدند و سپس با تجویز سدیم تیوپنتال ۲/۵ درصد با دوز ۶۰ میلی‌گرم به ازای هر کیلوگرم وزن بدن با تزریق داخل وریدی اتانازی شدند و بعد از آن محوطه شکمی حیوانات باز شدند. بدین ترتیب که ابتدا یک برش طولی بر روی خط سپید بدن ایجاد و پوست ناحیه کنار زده شد. سپس در محل خط سپید آپونروز عضلات دیواره شکم برش داده شد و دیواره عضلانی شکم و صفاق جداری کنار زده شد. بعد از شکاف صفاق احشایی، مزاتر و روده‌ها به همراه معده مشاهده شدند. با کنار زدن احشاء داخل حفره شکم که شامل روده‌های بزرگ و کوچک، کبد، طحال و معده بودند کلیه‌ها ظاهر شدند که پس از اندازه‌گیری و بررسی ویژگی‌های کلیه، با پاکسازی چربی‌هایی که حالب را احاطه کرده بودند، حالب‌ها نیز ظاهر شدند که این ساختارها هم مطالعه و اندازه‌گیری شدند. در امتداد حالب‌ها به سمت خلف در مدخل لگن، مثانه مشاهده شد که ویژگی‌های مثانه یادداشت و اندازه‌های مربوط به آن ثبت گردید.

آنالیز آماری: برای تعیین اندازه طبیعی قسمت‌های مختلف سیستم ادراری از تکنیک Confidence Interval و برای تجزیه و تحلیل داده‌ها از نرم افزار SPSS ویرایش ۲۱ استفاده شد. P کمتر از ۰/۰۵ معنی‌دار در نظر گرفته شد.

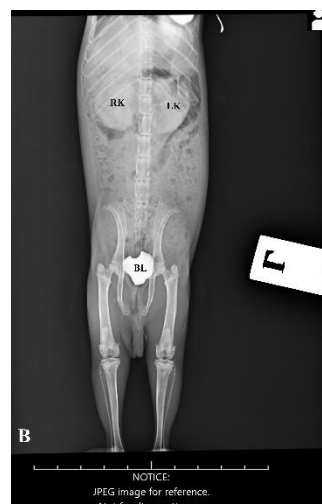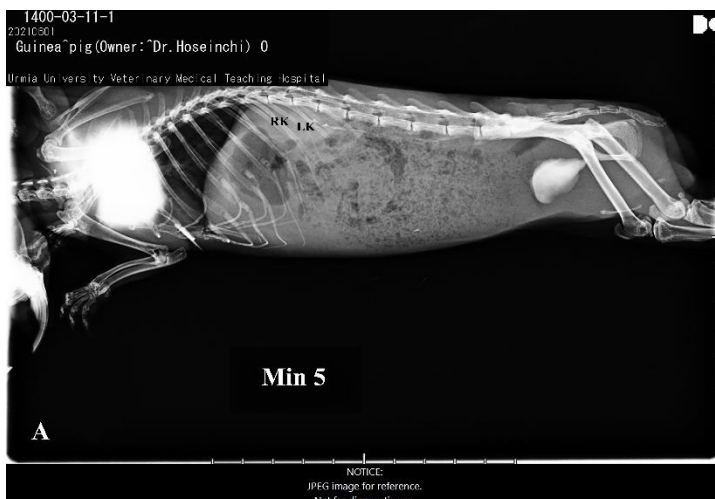نتایج

مطالعه اوروگرافی ترشچی در خوکچه‌های هندی در حالت گماری‌های جانبی و شکمی-پشتی انجام گردید. در مطالعه حاضر مشخص گردید که کلیه راست کمی جلوتر از کلیه سمت چپ قرار داشت. در واقع کلیه راست در محازات قسمت انتهایی مهره آخر سینه تا قسمت قدامی سومین مهره کمر قرار داشته و کلیه سمت چپ نیز در محازات مهره اول کمر تا انتهای خلفی مهره سوم کمر قرار داشت. در دقیقه صفر پس از استفاده از ماده حاجب، فاز نفروگرام مشاهده شد به عبارتی ماده حاجب در گلوبومول‌های کلیوی پخش گردیده و دانسیته کلیه‌ها افزایش یافته بودند و وضوح تصویر کلیه‌ها در رادیوگراف بیشتر شده بود که در واقع نمایان شدن فاز نفروگرام (Nephrogram) بود و در دقایق بعدی ماده حاجب از کیسول بومن به داخل لوله‌های هنله فیلتر شده و وارد لگنچه شد و بعد به حالب‌ها و مثانه رسیده بود که نشان دهنده فاز پیلوگرام (Pyelogram) بود. در بررسی نفروگرام‌های جانبی مشخص شد که کلیه سمت چپ نسبت به کلیه راست در موقعیت خلفی-شکمی قرار داشت. مطالعه شکمی پشتی کلیه‌ها نشان داد که ناف کلیه‌ها به سمت داخل قرار دارند. در این مرحله هر دو کلیه به صورت ساختارهای بافت نرم و متراکمی شناسایی شدند. کلیه‌ها مرزهای مشخصی را نسبت به ساختارهای مجاور نشان دادند. پارانشیم کلیه با مرزهای قابل تشخیص بین قسمت‌های قشر و مدولا در نفروگرام شکمی-پشتی و بدون مرز مشخص در نفروگرام جانبی مشاهده شد. دستگاه زهکشی (لگن، ابتدای حالب) مشاهده نشد. تماس بین کلیه راست و لوب دمی کبد به صورت راه راه با افسیتی نسبتاً کم مشاهده شد (تصویر ۱).

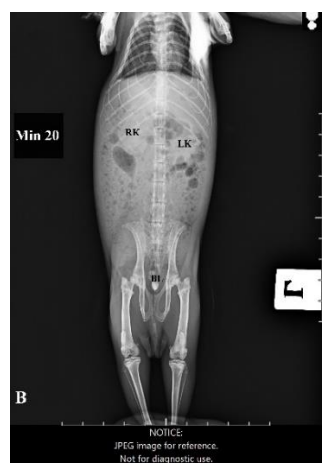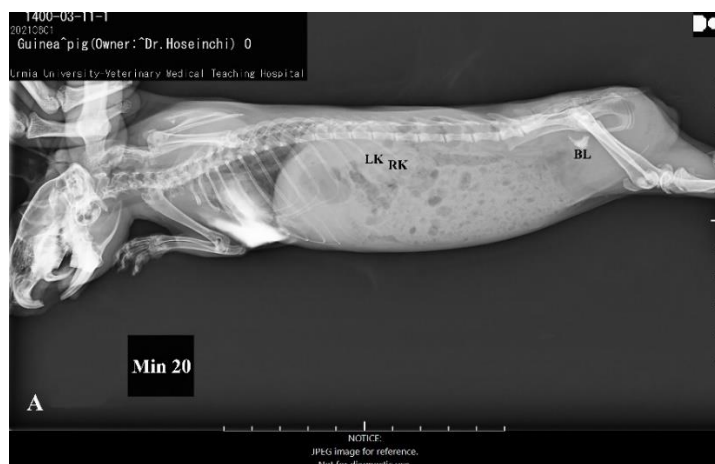در دقیقه پنج پس از استفاده از ماده حاجب، لگنچه کلیه‌ها به همراه مقداری از قطعه شکمی حالب‌ها (مرحله پیلوگرافی) مشاهده شد. حالب از لگنچه منشأ گرفت و به سمت خلف و پایین نزول پیدا کرد و به سمت مثانه حرکت نمود. طول حالب سمت راست مقداری طولی‌تر از حالب سمت چپ مشاهده شد که به دلیل موقعیت قدامی‌تر کلیه سمت راست بود. در نمای جانبی، حالب‌ها تا انتهای خلفی آخرین مهره کمری قابل مشاهده بود و بعد از آن با استخوان‌های لگن همپوشانی داشتند. مثانه پر در جلوی لبه قدامی استخوان عانه به صورت بیضی شکل بود. در اوروگرام‌های شکمی-پشتی انتهای خلفی حالب‌ها در کنار مثانه مشخص نبود (تصویر ۲).



تصویر ۱. نمای جانبی (A) و شکمی-پشتی (B) از خوکچه هندی. دقیقه صفر متعاقب تزریق ماده حاجب. RK: کلیه راست، LK: کلیه چپ و L: سمت چپ.



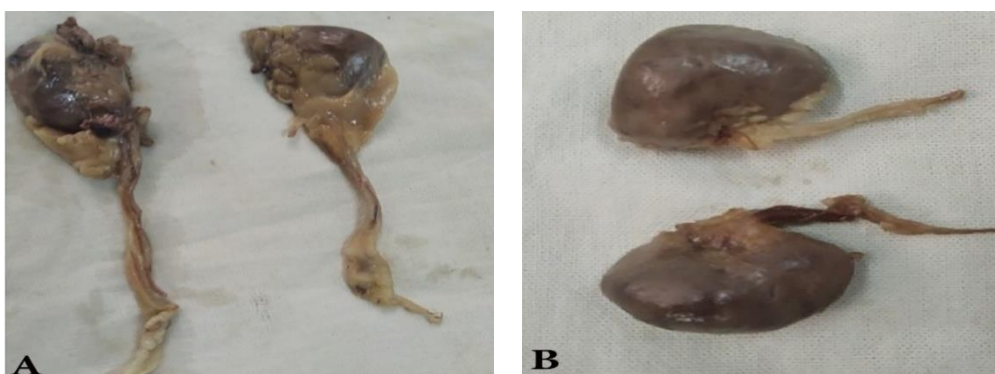
تصویر ۲. نمای جانبی (A) و نمای شکمی پشتی (B) از خوکچه هندی. دقیقه پنج متعاقب تزریق ماده حاجب. RK: کلیه راست، LK: کلیه چپ، BL: مثانه و L: سمت چپ.



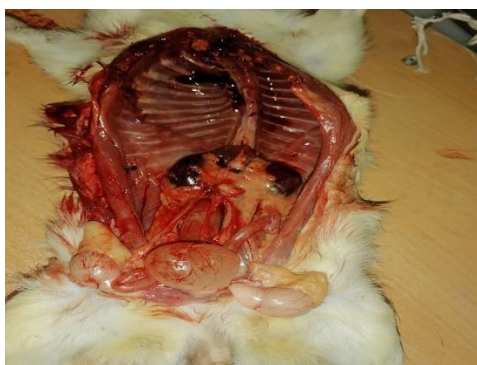
تصویر ۳. نمای جانبی (A) و شکمی-پشتی (B) از خوکچه هندی. دقیقه پانزده متعاقب تزریق ماده حاجب. RK: کلیه راست، LK: کلیه چپ، BL: مثانه و L: سمت چپ.

در دقیقه ده پس از استفاده از ماده حاجب، ساختارهای لوله‌ای حالب بدون مرز مشخص بین دیواره‌ها و لومن مشخص شد. در دقیقه پانزده بعد از تزریق ماده حاجب کل مثانه با ماده حاجب پر شد و به شکل گلابی درآمد. بدنه و گردن مثانه کاملاً مشخص بودند و گردن دانسیته کمتری نشان داد (مرحله سیستوگرافی). در نمای جانبی و شکمی-پشتی، اتساع مثانه مشخص بود، زیرا این اندام در قسمت خلفی شکم قرار داشته و قدام مثانه در محل انتهایی خلفی آخرین مهره کمر قرار داشت (تصویر ۳). داده‌های رادیومورفومتریک نشان داد که طول کلیه راست بیش از طول کلیه چپ بوده (اندازه کرانیوکودال) اما عرض و ضخامت کلیه راست کمتر از کلیه چپ بود. ارتفاع مثانه پر شده (اندازه پشتی-شکمی) و به دنبال آن طول (اندازه جلویی-خلفی) و عرض (اندازه جانبی) مثانه و طول مهره دوم کمری (اندازه کرانیوکودال) در جدول ۱ بیان شده است. طول، عرض، ضخامت کلیه‌های سمت راست و چپ، طول حالب‌ها نیز به صورت مقایسه با اندازه کرانیوکودال طول مهره دوم کمری در خوکچه‌های هندی نر و ماده در جداول ۴، ۵ بیان شده است. مشاهدات آناتومیکی نشان داد که کلیه راست و چپ در خوکچه هندی لوبیایی شکل می‌باشند و سطح شکمی کلیه‌ها کاملاً محدب بوده و در مقایسه با سطح پشتی دارای تحدب بیشتری می‌باشند. سطوح کلیه‌ها حالت صاف و به رنگ قرمز متمایل به تیره بودند (تصویر ۴). کلیه‌ها در ناحیه زیر مهره‌های سینه و کمر قرار داشته و کلیه راست کمی جلوتر از کلیه سمت چپ بود. در واقع کلیه راست در کنار قسمت انتهایی مهره ماقبل آخر سینه تا قسمت قدامی دومین مهره کمر قرار داشت و کلیه سمت چپ نیز در کنار مهره آخر سینه تا انتهایی خلفی مهره دوم کمر قرار داشت (تصویر ۵). کلیه‌ها در خوکچه‌های هندی موقعیت خارج صفاقی داشتند. لبه داخلی کلیه چپ مقعر بوده و در کنار آئورت بود و لبه داخلی کلیه راست که مقعر بود در کنار ورید اجوف خلفی قرار گرفته بود. قطب قدامی کلیه راست در گودی کلیوی بر روی کبد قرار داشت. در محل اتصال کلیه راست به کبد، لیگامنت کبدی-

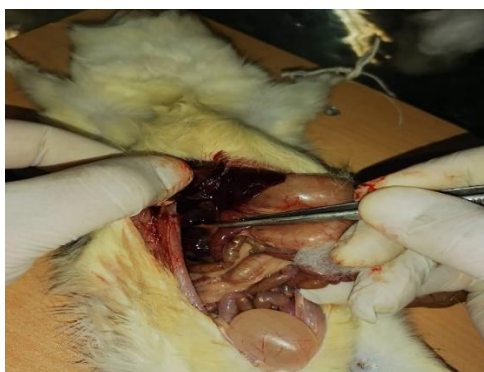کلیوی قابل تشخیص بود (تصویر ۴). در قطب قدامی هر یک از کلیه‌ها غده فوق کلیه قابل مشاهده بود که به رنگ زرد روشن تا نارنجی کم رنگ دیده شد. کلیه راست از سطح پشتی در تماس با عضله زیرکمری و از سطح شکمی با دوازدهه در ارتباط بود و قسمت قدامی و سطح شکمی آن نیز با کبد در تماس بود. سطح پشتی کلیه سمت چپ در تماس با عضلات زیرکمر بوده و سطح شکمی آن نیز در تماس با کولون نزولی بود. طحال با سطح جانبی کلیه چپ نیز در تماس بود. میانگین طول، عرض و ضخامت کلیه راست به ترتیب ۲/۱۲، ۱/۵۴ و ۱/۱۳ سانتی‌متر بود (جدول ۲) و در کلیه چپ به ترتیب ۲/۰۶، ۱/۴۹ و ۱/۲۴ سانتی‌متر بود (جدول ۳). ناف کلیه در قسمت میانی لبه داخلی کلیه دیده می‌شد که به‌طور وسیعی در ارتباط با حالب، عروق و اعصاب کلیه بود. حالب در ناف کلیه به لگنچه تبدیل شده بود. حالب از لگنچه منشأ گرفته بود و به سمت خلف و پایین در موازات عضله خاصره‌ای مازویی به سمت مثانه نزول پیدا کرده بود. میانگین طول حالب راست و چپ به ترتیب ۶/۶۳ و ۶/۶۱ سانتی‌متر اندازه‌گیری شد (جدول ۲، ۳). حالب سمت راست مقداری طویل‌تر از حالب سمت چپ بود که به دلیل موقعیت قدامی‌تر کلیه سمت راست می‌باشد. وقتی مثانه پر بود، گردن مثانه در کنار لبه قدامی استخوان عانه و خود مثانه نیز در قسمت خلفی حفره شکم در تماس با سطح داخلی شکم (مزوگاستریوم) قابل مشاهده بود. مثانه عملاً توسط صفاق پوشیده شده بود (تصویر ۷). میانگین اندازه طول مثانه، عرض مثانه و ارتفاع مثانه به ترتیب ۲/۷۶، ۱/۹۵ و ۱/۸۸ سانتی‌متر اندازه‌گیری شد.




تصویر ۴. (A) نمای شکمی و (B) نمای پشتی کلیه‌ها در خوکچه هندی ماده.



تصویر ۵. نمای شکمی کلیه‌ها در خوکچه هندی نر.



تصویر ۶. نمای شکمی کلیه راست و لیگامنت کبدی-کلیوی.



تصویر ۷. مثانه خوکچه هندی نر محتوی ادرار.

بحث

در مطالعه حاضر، پارامترهای مورفومتریک و رادیولوژیک کلیه‌های طبیعی در خوکچه هندی بررسی شد که می‌تواند به تشخیص موارد غیرطبیعی کلیه‌ها در این گونه از حیوانات کمک کند. در مطالعات رادیوگرافیک حاضر مشخص گردید که کلیه راست کمی جلوتر از کلیه سمت چپ قرار داشت و در کنار قسمت انتهایی مهره آخر سینه تا قسمت قدامی سومین مهره کمر قرار می‌گیرد و کلیه سمت چپ نیز در کنار مهره اول کمر تا انتهای خلفی مهره سوم کمر قرار می‌گیرد. بررسی نمای جانبی نشان داد که کلیه چپ نسبت به کلیه راست حالت Caudoventral داشته و در نمای شکمی-پشتی ناف کلیه‌ها به سمت داخل قرار دارند. بر اساس مطالعات صورت گرفته در سگ، گربه، سنجاب، خرگوش و سایر حیوانات نیز مشخص شده است که کلیه راست نسبت به کلیه سمت چپ در وضعیت قدامی‌تر قرار داشته ولی با این وجود محل قرار گرفتن کلیه‌های حیوانات مختلف در شماره‌های مختلف مهره‌های کمر و نیز دنده‌ها قرار می‌گیرد که این حالت به دلیل تفاوت‌های گونه حیوان است (۱۷). مطالعه رادیوگرافیک ساده دستگاه ادراری در خوکچه‌ها نشان داد که کلیه راست و چپ به صورت بافت نرم و با اویسیتی کم مشخص می‌شوند که فقط قسمت خلفی شکمی آن‌ها قابل شناسایی است. نقطه تماس زایده دمی کبد و کلیه راست قابل شناسایی نبوده و لبه داخلی کلیه راست که محل قرارگیری ناف می‌باشد به صورت نسبی قابل شناسایی بود و هر دو لبه داخلی و خارجی کلیه‌ها هم تا حدود کمی قابل شناسایی بودند. اویسیتی هر دو کلیه به طور قابل توجهی از اندام‌های دارای بافت نرم اطراف و همچنین ساختارهای استخوانی قابل شناسایی و تشخیص بود. حالب از لگنچه منشأ گرفته و به سمت خلف و پایین نزول پیدا کرده و به سمت مثانه حرکت می‌کرد. طول حالب سمت راست مقداری طولی‌تر از حالب سمت چپ بود و در نمای جانبی، حالب‌ها تا انتهای خلفی مهره کمری قابل مشاهده بودند و بعد از آن به سمت خلف امتداد یافته و در نهایت با استخوان‌های لگن همپوشانی داشتند. مثانه پر در جلوی لبه قدامی استخوان عانه به صورت بیضی شکل و با اویسیتی کم مشاهده شد. مطالعه حاضر نشان داد که تفاوت کمی بین اندازه کلیه راست و چپ وجود دارد و این تفاوت‌ها در مقادیر می‌تواند به علت تفاوت در سن، نژاد و عوامل محیطی از جمله رژیم‌های غذایی باشد که مطابق با مطالعات سایر محققین در این زمینه بود (۱۸-۲۰). نتایج مربوط به نسبت طول، عرض و ضخامت کلیه‌ها در خوکچه‌های هندی نشان داد، میانگین نسبت طول کلیه سمت راست به طول مهره L۲ در خوکچه‌های هندی نر ۲/۲۵ و در حیوان ماده ۲/۱۲ برابر می‌باشد. میانگین نسبت عرض کلیه سمت راست به طول L۲ در خوکچه‌های هندی نر ۱/۶۷ و در حیوان ماده نیز ۱/۶۰ برابر می‌باشد. میانگین نسبت ضخامت کلیه سمت راست به طول L۲ در خوکچه‌های هندی نر ۱/۳۴ و در حیوان ماده ۱/۳۱ برابر می‌باشد. میانگین نسبت عرض کلیه سمت چپ به طول L۲ در خوکچه‌های هندی نر ۲/۱۲ و در حیوان ماده ۲/۰۷ برابر می‌باشد. میانگین نسبت عرض کلیه سمت چپ به طول L۲ در خوکچه‌های هندی نر ۱/۶۳ و در حیوان ماده نیز ۱/۴۷ برابر می‌باشد. میانگین نسبت ضخامت کلیه سمت چپ به طول L۲ در خوکچه‌های هندی نر ۱/۳۴ و در حیوان ماده ۱/۴۷ برابر می‌باشد. میانگین نسبت طول حالب سمت راست به طول L۲ در خوکچه‌های هندی نر ۶/۳۳ برابر و در حیوان ماده ۶/۵۰ برابر می‌باشد. میانگین نسبت طول حالب سمت چپ به طول L۲ در خوکچه‌های هندی نر ۶/۱۳ و در حیوان ماده ۶/۳۱ برابر می‌باشد. بر اساس داده‌های

فوق می‌توان نتیجه گرفت که نسبت طول، عرض و ضخامت کلیه راست بزرگ‌تر از کلیه چپ بوده و همچنین نسبت طول، عرض و ضخامت کلیه‌ها در خوکچه‌های هندی نر بزرگ‌تر از حیوان ماده می‌باشد و تنها نسبت عرض کلیه سمت چپ در حیوان نر کوچک‌تر از حیوان ماده می‌باشد. میانگین نسبت طول حالب سمت راست به طول L₂ در خوکچه‌های هندی نر ۶/۳۳ و در حیوان ماده ۶/۵۰ برابر می‌باشد. میانگین نسبت طول حالب سمت چپ به طول L₂ در خوکچه‌های هندی نر ۶/۱۳ و در حیوان ماده ۶/۳۱ برابر می‌باشد و این داده‌ها نشان می‌دهند که طول حالب سمت راست طویل‌تر از حالب سمت چپ می‌باشد و این وضعیت در مقایسه با محل قرار گرفتن کلیه‌ها نرمال به نظر می‌رسد. نسبت طول حالب سمت راست و چپ در حیوان ماده در مقایسه با حیوان جنس نر طویل‌تر می‌باشد. این برای اولین بار است که طول حالب بر مبنای نسبت طول حالب به طول L₂ در خوکچه هندی بیان می‌شود و در سایر جوندگان نیز تاکنون این مقایسه صورت نگرفته بود، بنابراین نسبت اعداد به‌دست آمده در سایر جوندگان می‌تواند متفاوت باشد.

نتیجه‌گیری نهایی: بر اساس نتایج مطالعه حاضر، تفاوت‌هایی در اندازه طول، عرض و ضخامت کلیه‌های سمت چپ و راست و همچنین طول حالب‌ها در یک حیوان وجود داشت و این تفاوت‌ها در بین جنس‌های نر و ماده نیز معنی‌دار بود. به دلیل موقعیت قدامی‌تر کلیه راست، طول حالب سمت راست طویل‌تر از حالب سمت چپ بوده و ابعاد کلیه راست بزرگ‌تر از کلیه چپ بود و همچنین این ابعاد در حیوان جنس نر بزرگ‌تر از حیوان جنس ماده بود. استانداردهای دقیق به دست آمده در مطالعه حاضر می‌تواند در تفسیر نتایج و تصمیم‌گیری‌های بالینی برای تعیین اندازه طبیعی و غیرطبیعی کلیه‌ها، حالب‌ها و مثانه در خوکچه‌های هندی مورد استفاده قرار گیرد.

سیاسگزاری

بدین وسیله نویسندگان از معاونت محترم پژوهشی و تمام دستیاران محترم بخش رادیولوژی و آناتومی دانشکده دامپزشکی دانشگاه آزاد اسلامی واحد ارومیه به دلیل همکاری در انجام مطالعه حاضر تشکر و قدردانی به عمل می‌آورند.

تعارض منافع

بین نویسندگان تعارض در منافع گزارش نشده است.

References

- Edell AS. Retrospective analysis of risk factors, clinical features, and prognostic indicators for urolithiasis in guinea pigs: 158 cases (2009–2019). *J Am Vet Med Assoc.* 2022;1:1-6. doi: 10.2460/javma.21.09.0421 PMID: 35333752
- Yousif RR. Anatomical and histological study of kidney, ureter and urinary bladder in male guinea pig (*Cavia porcellus*): Rasha Raad Yousif and Farhan Ouda Rabea. *The Iraqi Journal of Veterinary Medicine.* 2019;43(1):75-84. doi: 10.30539/iraqijvm.v43i1.476
- Kreilmeier T. Remission of diabetes mellitus after ovariohysterectomy in a guinea pig with ovarian cysts. *Tierärztl Prax Ausg K: Kleintiere/Heimtiere.* 2019;47(01):55-59. doi: 10.1055/a-0828-6657 PMID: 30808039
- Meyer J, Schmiderer C, Richter B. Foreign body cystitis in a male guinea pig due to a sedge (*Carex* species) leaf. *Vet Rec Case Reports.* 2020;8(1):102-112. doi: 10.1136/vetreccr-2019-001029
- Reavill DR, Lennox AM. Disease overview of the urinary tract in exotic companion mammals and tips on clinical management. *Vet Clin: Exot Anim Pract.* 2020;23(1):169-193. doi: 10.1016/j.cvex.2019.09.003
- Carneiro RK. Excretory urographic, ultrasonographic, and cystoscopic characteristics of urinary bladder abscesses in a dog. *Vet Radiol Ultrasound.* 2022;63(4):E7-E10. doi: 10.1111/vru.13095 PMID: 35452146
- Stieger-Vanegas SM, Mckenzie E. Imaging of the urinary and reproductive tract in small ruminants. *Vet Clin: Food Anim Pract.* 2021;37(1):75-92. doi: 10.1016/j.cvfa.2020.10.002 PMID: 33358313
- Knotek Z, Wildneroval L, Jeki V. Diagnostic urography of renal disorders in rats. *Acta Vet Brno.* 2004;73:187-194.
- Veshkini A, Tavana M, Haghdoost I, Masouleh M, Savjbolaghi S. Excretory urography by subcutaneous injection of Iodixanol in Persian Squirrel (*Sciurus Anomalous*). *Pak Vet J.* 2011;31:17-22.

10. Ajdari R, Adetunji A, Omoerah V, Okih J. Influence of dosage and chemical resistants on feline excretory urography. J S Afr Vet Assoc. 2006;77:202-204. [doi: 10.4102/jsava.v77i4.370](https://doi.org/10.4102/jsava.v77i4.370) PMID: 17458345
11. Carlisle C, Brown A, Filippich L, Reynold K, Reynold W. Intravenous urography in the Koala (*Phascolarctoscinereus*). Vet Radiol Ultrasound. 1989;30:34-40. [doi: 10.1111/j.1740-8261.1989.tb00750.x](https://doi.org/10.1111/j.1740-8261.1989.tb00750.x)
12. Kaya M, Bumin A, Senel O. Perirenal pseudocyst in a cat. Atatürk Üniversitesi Vet Bil Derg. 2010;5:147-153.
13. Dimitrov R, Chaprazov T. An anatomic and contrast enhanced radiographic investigation of the rabbit kidneys, ureters and urinary bladder. Revue de Médecine Vétérinaire. 2012;163(10):469-474.
14. Genzer SC, Huynh T, Coleman-McCray JD, Harmon JR, Welch SR, Spengler JR. Hematology and clinical chemistry reference intervals for inbred strain 13/N guinea pigs (*Cavia porcellus*). J Am Assoc Lab Anim Sci. 2019;58(3):293-303. [doi: 10.30802/AALAS-JAALAS-18-000118](https://doi.org/10.30802/AALAS-JAALAS-18-000118) PMID: 31010455
15. Kealy JK, Mcallister H, Graham JP. Diagnostic Radiology and Ultrasonography of the Dog and Cat-E-Book. 5th ed Elsevier Health Sciences. United States, America; 2010.
16. Stan F. Topographical anatomy of guinea pigs kidneys. Scientific Papers Veterinary Medicine Timisoara. 2014;45:114-123.
17. Drost WT, Henry GA, Meinkoth JH, Woods JP, Lehenbauer TW. Quantification of hepatic and renal cortical echogenicity in clinically normal cats. American J Vet Res. 2000;61:1016-1020. [doi: 10.2460/ajvr.2000.61.1016](https://doi.org/10.2460/ajvr.2000.61.1016) PMID: 10976729
18. Maurya H, Kumar T, Kumar S. Anatomical and physiological similarities of kidney in different experimental animals used for basic studies. J Clin Exp Nephrol. 2018;3(09). [doi: 10.21767/2472-5056.100060](https://doi.org/10.21767/2472-5056.100060)
19. Paul C, Didia B. The effect of methanolic extract of *Moringa oleifera* lam roots on the histology of kidney and liver of guinea pigs. Asian J Med Sci. 2012;4(1):55-60.
20. Hargaden M, Singer L. Anatomy, physiology, and behavior, in The laboratory rabbit, guinea pig, hamster, and other rodents. Elsevier. 2012;575-602. [doi: 10.1016/B978-0-12-380920-9.00020-1](https://doi.org/10.1016/B978-0-12-380920-9.00020-1)