



## Congenital Mesoblastic Nephroma (Leiomyomatous Hamartoma) in a Kitten: Case Report

Fatemeh Rajabinaraki<sup>1✉</sup>, Majid Masoodifard<sup>2✉</sup>, Mirsepehr Pedram<sup>2✉</sup>, Mohammad Javad Gharagozlou<sup>3✉</sup>, Reyhaneh Soflaei<sup>1✉</sup>

<sup>1</sup> Graduated from the Faculty of Veterinary Medicine, University of Tehran, Tehran, Iran

<sup>2</sup> Department of Surgery and Radiology, Faculty of Veterinary Medicine, University of Tehran, Tehran, Iran

<sup>3</sup> Department of Pathology, Faculty of Veterinary Medicine, University of Tehran, Tehran, Iran

Received: 28 October 2024, Accepted: 2 December 2024

doi [10.22059/jvr.2024.367382.3403](https://doi.org/10.22059/jvr.2024.367382.3403)

### Abstract

Congenital Mesoblastic Nephroma (CMN), a rare type of neonatal stromal neoplasm also referred to as cystic or leiomyomatous hamartoma, typically develops in the area surrounding the renal hilum, where the blood vessels enter and exit the kidney. Although this disease is uncommon, timely detection and careful observation are crucial for ensuring appropriate treatment and management for affected cases.

The two-month-old kitten presented with unrelated clinical symptoms of trauma and lethargy; however, diagnostic imaging led to its diagnosis.

Initially, plain radiographs were taken in orthogonal views from the abdominal area and both hind limbs. In addition to the fractures of both femur, an abnormal space-occupying structure with soft tissue opacity was observed in the middle part of the abdominal area, toward the caudal aspect. Serial radiographic examinations of the kidneys and urinary tract (IVP) revealed a massive soft tissue structure displacing left kidney medially. On sonographic examination, a capsulated occupying mass was found attached to the caudal border of the left kidney, containing corpuscular fluids and having common borders with the craniodorsal part of the urinary bladder. Centesis of the capsulated fluid was performed under ultrasonographic guidance, and the presence of blood and urine was confirmed by laboratory analysis. An exploratory laparotomy was performed, and after nephrectomy, the required sample was taken for pathology.

Upon examining the pathology of the mass, CMN was confirmed. After surgery, the cat was asymptomatic and did not experience vomiting, diarrhea, abdominal pain, or weight loss during the two-week follow-up.

**Keywords:** Diagnostic imaging, Kidney, Kitten, Leiomyomatous hamartoma, Laparotomy

Copyright © Journal of Veterinary Research: Open Access; Copying, distribution and publication are free for full use with attribution. ©The Author(s).

Publisher: University of Tehran

Conflict of interest: The authors declared no conflict of interest.

**Corresponding author:** Majid Masoodifard, Tel/Fax: +98-60117079 / +98-66933222



### How to cite this article:

Rajabinaraki F, Masoodifard M, Pedram M, Gharagozlou M J, Soflaei R. Congenital mesoblastic nephroma (leiomyomatous hamartoma) in a kitten: Case report. J Vet Res, 2025; 80(1): 55-60.  
doi: [10.22059/jvr.2024.367382.3403](https://doi.org/10.22059/jvr.2024.367382.3403)

### Figure Legends and Table Captions

**Figure 1.** Ultrasound of the left kidney (sagittal plane) showing the presence of an encapsulated occupying mass attached to the caudodorsal aspect of the left kidney, containing echogenic contents. Acoustic enhancement is observed under the cystic area. The corticomedullary demarcation of the kidney is reduced, and pyelectasis is observed. The left side of the image is oriented toward the cranial aspect, while the right side is oriented toward the caudal aspect of the animal.

**Figure 2.** A. IVP X-ray of the abdomen and pelvis (20 minutes after contrast medium injection): lateral view. The occupying mass in the left retroperitoneal space causes severe displacement of the left kidney to the ventral side. The pyelogram phase is visible even 20 minutes after the contrast medium injection due to the partial obstruction created by the mass tissue (the upper part of the left ureter) or adhesions in the area. Filling can also be seen at the craniodorsal border of the urinary bladder. The small intestines are displaced to the right and ventral abdomen due to the mass effect. B. IVP X-ray of the abdomen and pelvis (20 minutes after contrast medium injection): ventrodorsal view.

**Figure 3.** Uterus after ovariectomy. The right horn is not developed like the opposite side. The right ovary is connected to the dorsal wall of the abdomen by weak connections of connective tissue (suspensory ligament).



## نفرمای مزوبلاستیک مادرزادی (هامارتوم کلیوی لیومیوماتوز) در یک بچه گربه: گزارش مورد

فاطمه رجبی نارکی<sup>۱</sup>، مجید مسعودی فرد<sup>۲</sup>، میرسپهر پدram<sup>۲</sup>، محمدجواد قراگزلو<sup>۳</sup>، ریحانه سفلیایی<sup>۱</sup><sup>۱</sup> دانش آموخته، دانشکده دامپزشکی، دانشگاه تهران، تهران، ایران<sup>۲</sup> گروه جراحی و رادیولوژی، دانشکده دامپزشکی، دانشگاه تهران، تهران، ایران<sup>۳</sup> گروه پاتولوژی، دانشکده دامپزشکی، دانشگاه تهران، تهران، ایران

تاریخ دریافت: ۷ مهرماه ۱۴۰۳، تاریخ پذیرش: ۱۲ آذر ماه ۱۴۰۳

doi: 10.22059/jvr.2024.367382.3403

## چکیده

نفرمای مزوبلاستیک مادرزادی نوع نادری از نئوپلاسم استرومایی نوزادی است که معمولاً به نام هامارتوم کیستیک یا لیومیوماتوز شناخته می‌شود. این تومور به‌طور معمول در ناحیه اطراف ناف کلیه ایجاد می‌شود؛ جایی که رگ‌های خونی وارد و خارج می‌شوند. علی‌رغم اینکه یک بیماری نسبتاً غیرمعمول می‌باشد، نظارت دقیق و تشخیص زود هنگام این بیماری به‌منظور اطمینان از درمان و گزینه‌های مدیریتی مناسب برای حیوانات مبتلا بسیار مهم است.

مطالعه حاضر گزارش یک مورد نفرمای مزوبلاستیک مادرزادی در یک بچه گربه ۲ ماهه خیابانی می‌باشد که با سابقه ضربه و علائم بی‌حالی پیدا شده است. در ابتدا رادیوگرافی‌های ساده در ۲ نمای عمود برهم از ناحیه شکمی و اندام‌های حرکتی خلفی گرفته شد. براساس یافته‌های رادیوگرافی ساده، علاوه بر شکستگی‌های هر دو استخوان ران، ساختار غیرطبیعی فضاگیر با اپسیتت بافت نرم در قسمت میانی به سمت خلف محوطه شکمی مشاهده شد. در رادیوگرافی‌های متوالی با ماده حاجب از کلیه‌ها و مجاری ادراری، کلیه چپ توسط ساختار فضاگیری از جنس بافت نرم به سمت میانه شکم جابه‌جا شده بود. در سونوگرافی، ساختاری فضاگیر و کپسوله در بخش خلفی کلیه چپ مشاهده شد که حاوی محتویات اکوژن بود و با بخش قدامی - پشتی مثانه مرز مشترکی داشت. با نمونه‌گیری از مایعات این ساختار کپسوله تحت هدایت سونوگرافی، حضور خون و ادرار توسط آزمایشگاه تأیید شد. لاپاراتومی اکتشافی پس از عمل نفرکتومی سمت چپ انجام و نمونه لازم برای آسیب‌شناسی اخذ شد.

در بررسی پاتولوژی توده، هامارتوم لیومیوماتوز کلیه تأیید شد. پس از جراحی، گربه علائمی نداشت و در طول پیگیری به‌مدت ۲ هفته، استفراغ، اسهال، درد شکم یا کاهش وزن را تجربه نکرد.

**کلمات کلیدی:** بچه گربه، تصویربرداری تشخیصی، کلیه، مداخله جراحی، هامارتوم لیومیوماتوز

کپی‌رایت © مجله تحقیقات دامپزشکی: دسترسی آزاد؛ کپی‌برداری، توزیع و نشر برای استفاده کامل با ذکر منبع آزاد است. © نویسندگان.

ناشر: مؤسسه انتشارات دانشگاه تهران.



نویسنده مسئول: مجید مسعودی فرد، گروه جراحی و رادیولوژی، دانشکده دامپزشکی، دانشگاه تهران، تهران، ایران

## سابقه

بروز نئوپلاسم‌های اولیه کلیه در سگ‌ها و گربه‌ها نادر است و تنها ۱ درصد از تومورها را تشکیل می‌دهد. بیشتر این تومورها (حدود ۸۵ درصد) با منشأ اپیتلیالی، تمایل به بدخیمی و پیش‌آگهی ضعیفی دارند. تومورهای مزانشیمی کلیه حتی نادرتر و همانژیوسارکوم‌ها و فیبروسارکوم‌ها شایع‌ترین انواع گزارش شده می‌باشند. تومورهای مزانشیمی خوش‌خیم نیز نادر می‌باشند که از این بین، همانژیوم شایع‌ترین نوع دیده‌شده در میان سگ‌ها و گربه‌ها می‌باشد (۱-۴).

نفروماهای مزوبلاستیک شایع‌ترین نئوپلاسم‌های اولیه کلیوی در حیوانات جوان و گاهی در جنین‌ها می‌باشند. در خوک‌ها و جوجه‌ها، شایع‌ترین نوع تومور اولیه کلیه محسوب می‌شوند. نفرکتومی درمان انتخابی برای تومورهای کلیوی یک‌طرفه بدون شواهدی از حالت متاستاتیک است، اما حتی با جراحی، زمان بقا به‌طور کلی کوتاه و از ۶ تا ۱۲ ماه متغیر می‌باشد. یک مطالعه که شامل ۸۲ سگ تحت درمان و درمان‌نشده

بود، میانگین زمان بقای ۱۶ ماه را برای کارسینوم، ۹ ماه را برای سارکوم و ۶ ماه را برای نفرومای مزوبلاستیک گزارش کرد. پیش‌آگهی تومورهای خوش‌خیم پس از نفرکتومی جزئی بسیار عالی است، اما موارد کمی گزارش شده است (۵-۷).

علائم و روش‌های تشخیصی مرتبط با نفرومای مزوبلاستیک مادرزادی، شامل تورم شکم یا توده، فشار خون بالا، خون در ادرار، کم‌خونی و عدم افزایش وزن طبق انتظار است. تکنیک‌های تصویربرداری، مانند رادیوگرافی، سونوگرافی، ام‌آر‌آی و سی‌تی‌اسکن می‌توانند به تشخیص وجود توده روی کلیه کمک کنند. بیوپسی، شامل گرفتن نمونه کوچکی از بافت تومور برای معاینه می‌تواند تشخیص را تأیید کند. آزمایش خون ممکن است سطوح بالای از برخی از فاکتورهای خونی نظیر اریتروپویتین را که توسط تومورهای کلیه تولید می‌شوند، نشان دهد (۸-۱۱).

## یافته‌های بالینی

یک گربه ۲ ماهه خیابانی با نژاد DSH با سابقه ضربه و بی‌حالی در بیمارستان تخصصی دام کوچک دانشکده دامپزشکی دانشگاه تهران معاینه بالینی شد. بیمار مشکلی در دفع ادرار و مدفوع نداشت.

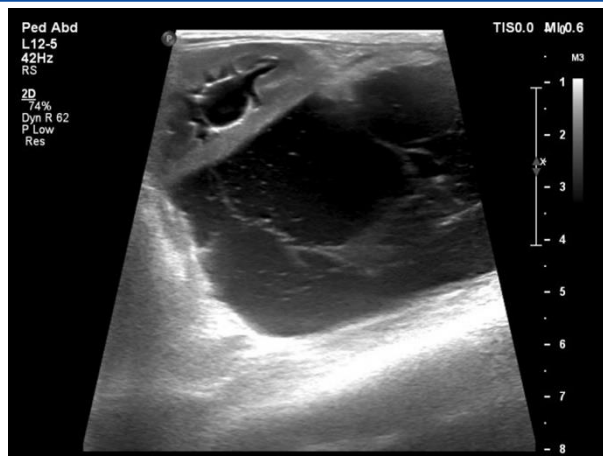## آزمایشات تشخیصی

**رادیولوژی:** برای بررسی‌های بیشتر، رادیوگرافی‌های ساده در ۲ نمای عمود بر هم از ناحیه شکمی و اندام‌های حرکتی خلفی گرفته شد. براساس یافته‌های رادیوگرافی ساده، شکستگی‌های هر دو استخوان ران دیده شد و جزئیات سروری در ناحیه رتروپیتوئن و پریتوئن کاهش یافته بود. ساختار غیرطبیعی فضاگیر با اپسیتیه بافت نرم در قسمت میانی به سمت خلف محوطه شکمی مشاهده شد که لوپ‌های روده‌ای را به سمت راست و پایین شکم هدایت کرده بود. در سونوگرافی به‌عمل‌آمده، جدار مثانه و میزراه کاملاً سالم بود و نشانه‌ای از حضور مایع آزاد دیده نشد. ساختار کپسوله مشخص و فضاگیر در بخش خلفی - پشتی کلیه چپ مشاهده شد که حاوی محتویات اکوژن بود و با بخش قدامی - پشتی مثانه مرز مشترکی داشت. علاوه‌براین، کلیه چپ نسبت به سمت مقابل بزرگ‌تر بود. بخش قشری و مرکزی کلیه چپ نسبت به سمت مقابل هاپیراکو شده و تمایز بین قسمت قشری و مرکزی کاهش یافته بود. پیلکتازی یک‌طرفه (تجمع ادرار در لگنچه کلیه) در کلیه چپ مشاهده شد. همچنین بخش بالایی میزنای سمت چپ کمی متسع شده بود، اما دنبال کردن ادامه مسیر آن به‌واسطه حضور توده فضاگیر امکان‌پذیر نبود. کلیه راست از نظر اندازه و اکوژنیسیته نرمال بود. چربی‌های مزانتریک هاپیراکو شده و غدد لنفاوی مزانتریک هم بزرگ شده بودند (تصویر ۱). از مایعات ساختار کپسوله تحت هدایت سونوگرافی نمونه‌گیری و جهت بررسی ماهیت این مایع به آزمایشگاه فرستاده شد.

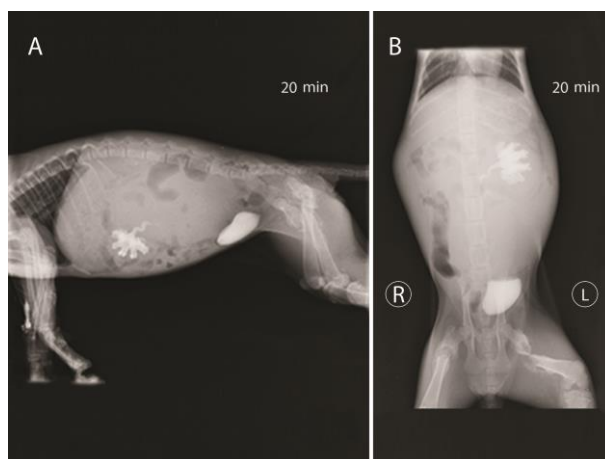
برای بررسی ارتباط احتمالی توده با مسیر ادراری، رادیوگرافی با ماده حاجب از کلیه‌ها و مجاری ادراری انجام شد (IVP; IntraVenous Pyelography). برای انجام رادیوگرافی با این روش از ماده حاجب یددار غیریونی محلول در آب آیوهگزیول (با نام تجاری آمینیک ۳۰۰ میلی‌گرم بر میلی‌لیتر) با دوز ۱۲۰۰ میلی‌گرم ید به ازای هر کیلوگرم استفاده شد. رادیوگرافی‌های سریالی در زمان‌های ۱، ۳، ۷ و ۲۰ دقیقه بعد از تزریق سریع وریدی ماده حاجب گرفته شد.

فاز نفروگرام برای هر دو کلیه حدود ۱ دقیقه بعد از تزریق مشاهده شد. فاز پیولوگرام برای کلیه راست به‌موقع بود و مسیر حرکت ماده حاجب از میزنای سمت راست به سمت مثانه هیچ انحراف یا انقطاعی نداشت. این مشاهدات در حالی بود که ماده حاجب در لگنچه سمت چپ و بخش قدامی میزنای مربوطه محبوس شده و علائم پیلکتازی خفیف و هیدروپورتر موضعی دیده شد. حضور توده بافت نرم در ناحیه رتروپیتوئن چپ موجب فشار به میزنای همان سمت و باعث ایجاد نقص در پر شدن مثانه در مرز قدامی - پشتی شده بود. همچنین این توده فضاگیر در نمای جانبی، کلیه سمت چپ را به سمت پایین جابه‌جا کرده بود. فاز پیولوگرام حتی تا ۲۰ دقیقه بعد از تزریق هم برای کلیه سمت چپ ادامه داشت (تصویر ۲).

در آزمایش خون، فاکتورهای RDW (۱۶/۶۰ درصد) و Urea (۸۲ میلی‌گرم بر دسی‌لیتر) بالاتر و PLT ( $10^3 \times 125$  میکرولیتر) پایین‌تر از دامنه طبیعی بود. همچنین تعداد زیادی PMN دژنره شده و RBC کامل در ادرار مشاهده شد. در آزمایش مجدد در ۷ روز بعد، اوره با مقدار ۸۷ میلی‌گرم بر دسی‌لیتر بالاتر از دامنه طبیعی و کراتینین با مقدار ۱/۱۰ میلی‌گرم بر دسی‌لیتر نرمال بود. آنالیز مایع اخذشده تحت هدایت سونوگرافی، مشخص شد مایع ترکیبی حاوی ادرار و RBC بود.



**تصویر ۱.** سونوگرافی در نمای طولی کلیه چپ. حضور بافت کپسوله فضاگیر چسبیده به بخش خلفی - پشتی کلیه چپ که حاوی محتویات اکوژن است دیده شد (تقویت صوتی زیر ناحیه کسیتیک دیده می‌شود). تمایز بین قسمت قشری و مرکزی کلیه کاهش یافته و پیلکتازی مشاهده می‌شود. سمت چپ تصویر به سمت قدام و سمت راست تصویر به سمت خلف حیوان می‌باشد.



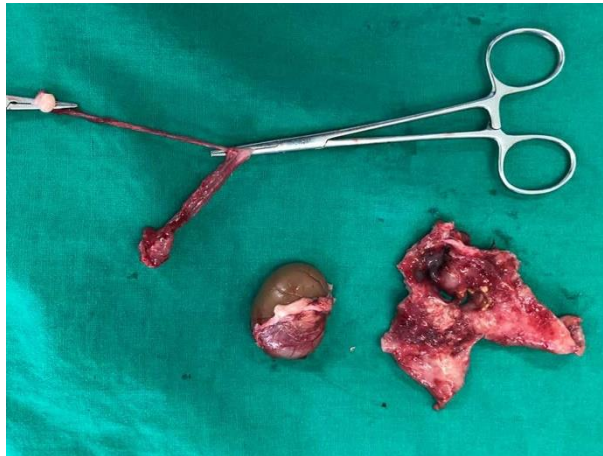**تصویر ۲. A.** رادیوگرافی با ماده حاجب به روش IVP از ناحیه شکمی و لگن (۲۰ دقیقه بعد از تزریق): در نمای جانبی. توده فضاگیر در ناحیه رتروپریتون چپ موجب جابه‌جایی شدید کلیه چپ به سمت پایین شده است. فاز پیلوگرام به دلیل انسداد نسبی که توده در مسیر خروجی (بخش بالایی میزنای سمت چپ) ایجاد کرده است و یا چسبندگی‌های موجود در ناحیه، حتی تا ۲۰ دقیقه بعد از تزریق همچنان دیده می‌شود. نقص در پر شدن مثانه در مرز قدامی - پشتی نیز قابل مشاهده است. روده‌های کوچک به سمت راست و پایین شکم به دلیل فضاگیر بودن توده جابه‌جا شده‌اند. **B.** رادیوگرافی با ماده حاجب به روش IVP از ناحیه شکمی و لگن (۲۰ دقیقه بعد از تزریق): در نمای شکمی - پشتی.

### لاپاراتومی اکتشافی: در زمان جراحی بافت کپسوله با دیواره‌های ضخیم چسبیده به بخش خلفی کلیه چپ که مملو از ادرار بود،

مشاهده شد. چسبندگی‌های شدید در ساختارهای ناحیه رتروپریتون چپ (شاخ رحم و تخمدان، آدرنال، کلیه، میزنای، شریان و ورید کلیوی) و همچنین چسبندگی بخش‌هایی از امتوم به کلیه چپ باعث ایجاد ساختارهای ژله‌ای در فضای رتروپرنیئال به دنبال انسداد میزنای شده بود. کلیه و میزنای سمت چپ همراه با بخش‌هایی از پریتونوم برداشته شد. همچنین عمل عقیم‌سازی هم انجام شد. جالب اینکه شاخ چپ و هر دو تخمدان‌ها مشاهده شدند؛ شاخ سمت راست کوتاه‌تر بود و مانند سمت مقابل تکامل یافته نبود (**تصویر ۳**). پس از جراحی، داروهای سفازولین ۱ گرم (شرکت داروسازی دانا) با دُز ۲۲ میلی‌گرم بر کیلوگرم به مدت ۳ روز و ترامادول ۵۰ میلی‌گرم در ۱ میلی‌لیتر (شرکت داروسازی کاسپین تأمین) با دُز ۳ میلی‌گرم بر کیلوگرم به مدت ۲ روز برای بیمار تجویز شد.

### پاتولوژی: طبق بیوپسی بافت کلیه و توده کسیتیک و ارسال به بخش آسیب‌شناسی دانشکده دامپزشکی دانشگاه تهران و تشخیص

میکروسکوپی، این عارضه به‌عنوان هامارتوم لیومیوماتوز کلیه تأیید شد؛ وضعیتی که با کاهش استرومای بافت همبند فیبروم و حضور قابل توجه فیبرهای عضلانی صاف که با بافت همبند مخلوط شده‌اند مشخص می‌شود.



تصویر ۳. تصویر رحم بعد از عمل عقیم‌سازی. شاخ سمت راست مانند سمت مقابل تکامل یافته نیست. تخمدان سمت راست نیز توسط اتصالات ضعیفی از بافت همبند (لیگامنت معلق) به دیواره پشتی شکم اتصال دارد.

## ارزیابی نهایی

در نوزادان، نفروم مزوبلاستیک معمولاً به صورت توده‌ای بدون علامت در شکم دیده می‌شود، اما می‌تواند علائمی مانند فشار خون بالا، سطح کلسیم بالا و خون در ادرار وجود داشته باشد (۹)؛ در این مورد گربه مبتلا به نفرومای مزوبلاستیک، هیچ‌یک از این علائم مشاهده نشد. پس از جراحی، گربه دیگر علائمی نداشت و در طول پیگیری به مدت ۲ هفته، استفراغ، اسهال، درد شکم یا کاهش وزن را تجربه نکرد.

در مطالعه Soldati و همکاران در سال ۲۰۱۲، یک سگ باست‌هوند نر ۱۸ ماهه با علائم استفراغ، اسهال و افسردگی مراجعه کرد که بعد از سونوگرافی شکم، توده‌ای در کلیه چپ تشخیص داده شد و بعد از نمونه‌برداری با هدایت سونوگرافی، تجمع سلول‌های دوکی شکل دیده شد، اما تشخیص قطعی داده نشد. نفرکتومی بعد از یک دوره ۶ ماهه انجام شد و بعد از جراحی، در سونوگرافی افزایش جزئی ابعاد توده مشاهده شد. از نظر بافت‌شناسی، توده از سلول‌های دوکی شکل نئوپلاستیک تشکیل شده بود که فاسیکل‌ها، باندل‌ها و حلقه‌های بهم‌پیوسته را در داخل یک میکسوئید شل تا استرومای کلاژنی متراکم تشکیل می‌دادند. براساس یافته‌ها تومور نفروم مزوبلاستیک مادرزادی تشخیص داده شد. بعد از ۲ سال و نیم پیگیری، سگ از نظر بالینی سالم بود. طبق نظر نویسندگان، این گزارش اولین مورد نفروم مزوبلاستیک مادرزادی سگ بوده‌است که با موفقیت از طریق جراحی و پیگیری پس از آن درمان شد (۲).

در مطالعه Yoshizawa و همکاران در سال ۱۹۹۶، سگ بیگل نر ۱۰ ماهه، تومور مادرزادی در کلیه راست داشت. از نظر هیستوپاتولوژی، تومور با برآمدگی‌های انگشت‌مانندی که به بافت نرمال مجاور بیرون می‌زند و اغلب ساختار گلومرول لوله‌ای طبیعی را به دام می‌اندازد، مشخص می‌شود. تومور از سلول‌های دوکی که در یک الگوی فاسیکولار درهم‌آمیخته با برخی رشته‌های کلاژن مرتب شده بودند، تشکیل شده بود. براساس یافته‌ها و همچنین سن جوان سگ، این تومور به‌عنوان نفروم مزوبلاستیک مادرزادی تشخیص داده شد (۱۲).

به‌طور خلاصه در مطالعه حاضر طبق دانش نویسندگان، این اولین گزارش از یک نوع نادر تومور کلیوی مادرزادی در یک بچه گربه است. تومور تحت عمل جراحی قرار گرفت و داده‌های به‌دست‌آمده از پیگیری‌های بعدی بهبودی کامل را نشان داد. در مواردی که بچه گربه‌ها دارای ساختارهای توده‌ای، کیستیک و غیرعادی متصل به بافت کلیوی می‌باشند، در نظر گرفتن نفرومای مزوبلاستیک مادرزادی به‌عنوان یکی از اولین گزینه‌های تشخیصی حائز اهمیت می‌باشد. نفرکتومی و جداسازی چسبندگی‌های احتمالی به‌وسیله لاپاراتومی اکتشافی، بهترین گزینه درمانی می‌باشد. مطالعات بیشتری با پیگیری‌های بالینی برای درک بهتر رفتار بیولوژیکی این تومور نیاز است.

## سیاسگزاری

بدین وسیله نویسندگان از بخش رادیولوژی و جراحی دانشکده دامپزشکی دانشگاه تهران به دلیل همکاری در انجام مطالعه حاضر تشکر و قدردانی به عمل می آورند.

## تعارض منافع

هیچ گونه تعارض منافی در ارتباط با این مطالعه وجود ندارد.

## References

1. Schmidt LS, Linehan WM. Hereditary leiomyomatosis and renal cell carcinoma. *Int J Nephrol Renovasc Dis.* 2014;20(7):253-60. doi: 10.2147/IJNRD.S42097 PMID: 25018647
2. Soldati S, Radaelli E, Mazzuti A, Scanziani E. Congenital mesoblastic nephroma in a young basset hound dog. *J Small Anim Pract.* 2012;53(12):709-13. doi: 10.1111/j.1748-5827.2012.01289.x PMID: 23020172
3. Bryan JN, Henry CJ, Turnquist SE, Tyler JW, Liptak JM, Rizzo SA, et al. Primary renal neoplasia of dogs. *J Vet Intern Med.* 2006;20(5):1155-60. doi: 10.1892/0891-6640(2006)20[1155:prnod]2.0.co;2 PMID: 17063709
4. Bennett F. Unilateral renal cell carcinoma in a Labrador retriever. *Can Vet J.* 2004;45(10):860-2. PMID: 15532889
5. Liebel FX, Rossmeisl Jr JH, Lanz OI, Robertson JL. Canine spinal nephroblastoma: long-term outcomes associated with treatment of 10 cases (1996–2009). *Vet Surgery.* 2011;40(2):244-52. doi: 10.1111/j.1532-950X.2010.00789.x PMID: 21223320
6. El Demellawy D, Cundiff CA, Nasr A, Ozolek JA, Elawabdeh N, Caltharp SA, et al. Congenital mesoblastic nephroma: a study of 19 cases using immunohistochemistry and ETV6-NTRK3 fusion gene rearrangement. *Pathology.* 2016;48(1):47-50. doi: 10.1016/j.pathol.2015.11.007 PMID: 27020209
7. Zhang X, Zhang H, Wang S, Gao Y, Liang L, Yang H. Prenatal diagnosis and postnatal management of congenital mesoblastic nephroma: A case report and literature review. *Front Pediatr.* 2022;21(10):1040304. doi: 10.3389/fped.2022.1040304 PMID: 36479286
8. Do AY, Kim JS, Choi SJ, Oh SY, Roh CR, Kim JH. Prenatal diagnosis of congenital mesoblastic nephroma. *Obstet Gynecol Sci.* 2015;58(5):405-8. doi: 10.5468/ogs.2015.58.5.405 PMID: 26430667
9. Kato H, Mitani Y, Goda T, Yamaue H. Neonatal congenital mesoblastic nephroma that caused respiratory oncologic emergency early after birth: a case report. *BMC Pediatr.* 2022;17:22(1):139. doi: 10.1186/s12887-022-03210-8 PMID: 35300628
10. Tongsong T, Palangmonthip W, Chankhunaphas W, Luewan S. Prenatal course and sonographic features of congenital mesoblastic nephroma. *Diagnostics (Basel).* 2022;12(8):1951 doi: 10.3390/diagnostics12081951 PMID: 36010301
11. Liu T, Al-Kzayer LFY, Sarsam SN, Chen L, Saeed RM, Ali KH, Nakazawa Y. Cellular congenital mesoblastic nephroma detected by prenatal MRI: a case report and literature review. *Transl Pediatr.* 2022;11(1):163-173. doi: 10.21037/tp-21-289 PMID: 35242663
12. Yoshizawa K, Oishi Y, Makino N, Suzuki J, Matsumoto M, Fukuhard Y, et al. Congenital mesoblastic nephroma in young Beagle dog. *J Toxicol Pathol.* 1996;9(1):101-105. doi: 10.1293/tox.9.101