

# مطالعه اولتراسونوگرافی ساختارهای طبیعی دستگاه تولیدمثل در مرغهای تخمگذار

دکتر منوچهر عالی مهر<sup>۱\*</sup> دکتر فرهاد فرخی اردبیلی<sup>۲</sup> دکتر یلدا احمدی<sup>۳</sup>

دریافت مقاله: ۲۰ آذرماه ۱۳۸۱

پذیرش نهایی: ۳۰ تیرماه ۱۳۸۲

## Ultrasonographic study of normal structures of reproductive system in laying hens.

Allymeh, M.,<sup>1</sup> Farrokhi Ardabili, F.,<sup>2</sup> Ahmadi, Y.<sup>3</sup>

<sup>1</sup>Department of Clinical Sciences, Faculty of Veterinary Medicine, University of Urmia, Urmia - Iran. <sup>2</sup>Department of Animal Sciences, Faculty of Agriculture, University of Urmia, Urmia - Iran. <sup>3</sup>Graduated from the Faculty of Veterinary Medicine, University of Urmia, Urmia - Iran.

**Objective:** To evaluate the application of ultrasonography for studying normal reproductive system in laying hens and compare three ultrasonographic approaches.

**Design:** Observational study.

**Animals:** Seventeen Hy-Line laying hens, aged 56 weeks.

**Procedure:** Ultrasonography was performed daily in each bird for 21 days at standing (St), lateral (Lt) and dorsal recumbent (Do) positions. Number of follicle and yolks, yolk-albumin diameter, albumin thickness, and egg dimension were measured, as well.

**Statistical analysis:** One-way analysis of variance and Pearson correlation.

**Results:** Follicle, yolk, yolk - albumin, albumin and egg were detectable structures in the scans. There were no significant differences in the number of ovarian follicle and yolk, and diameter of yolk - albumin and albumin thickness among the above-mentioned positions. The mean number of follicle and yolk were  $3.12 \pm 0.89$  and  $2.68 \pm 0.51$ , respectively. The mean diameter of yolk - albumin and albumin thickness were  $4.45 \pm 0.15$  cm and  $0.29 \pm 0.04$  mm, respectively. Correlation coefficient of small and large diameters between scanned and laid eggs were 0.48, 0.583, 0.456, 0.589, 0.605 and 0.522 in standing, lateral and dorsal recumbent positions, respectively.

**Clinical implications:** Since no significant difference was detected in dimension of studied structures between three examined approaches, birds felt comfort and also achievement of normal positions of reproductive system at standing position, it can be considered as the superior approach in comparison with two other ones. *J. Fac. Vet. Med. Univ. Tehran, 59, 1: 23-27, 2004.*

**Key words:** Ultrasonography, Reproductive system, Laying hens.

Corresponding author email: [m.allymeh@mail.urmia.ac.ir](mailto:m.allymeh@mail.urmia.ac.ir)

برخورد با ذرات با اکوسیت های مختلف می باشد، که در نهایت تصویری متشکل از نقاط سفید (بافت‌هایی با اکوسیت‌ها) تا تیره (بافت‌هایی با اکوسیت‌ها پایین) تشکیل شده که در صفحه دستگاه سونوگراف قابل مشاهده می باشند

هدف: کاربرد سونوگرافی در مطالعه ساختارهای طبیعی دستگاه تولید مثل مرغهای تخمگذار و مقایسه سه رهیافت سونوگرافی ایستاده، خوابیده به پشت و خوابیده به پهلو.

طرح: مطالعه مشاهده ای.

حیوانات: هفده قطعه مرغ تخمگذار نژاد های لاین با سن ۵۶ هفته.

روش: از هر پرند روزانه در سه رهیافت ایستاده (St)، خوابیده به پهلو (Lt) و خوابیده به پشت (Do) سونوگرافی به عمل آمد. قطر زرده با آلبومین، ضخامت آلبومین، تعداد زرده، تعداد فولیکول و ابعاد تخم مرغ دارای پوسته ثبت گردید. تجزیه و تحلیل آماری: آنالیز واریانس یکطرفه و ضریب هم بستگی پیرسون. نتایج: موارد قابل مشاهده و اندازه گیری شامل: فولیکول، زرده، زرده با آلبومین، آلبومین و تخم مرغ با پوسته بودند. در سه رهیافت مورد مطالعه اختلاف معنی داری در اندازه گیری ساختارهای فوق مشاهده نگردید ( $P > 0.05$ ). میانگین تعداد فولیکول و زرده به ترتیب  $3.12 \pm 0.89$  و  $2.68 \pm 0.51$  و میانگین قطر زرده آلبومین دار و ضخامت آلبومین به ترتیب  $4.45 \pm 0.15$  سانتیمتر و  $0.29 \pm 0.04$  میلیمتر بودند. ضریب همبستگی بین قطر کوچک و بزرگ تخم مرغ اسکن شده و تخم مرغ تولید شده در رهیافت ایستاده به ترتیب  $r = 0.48$  و  $0.583$ ، رهیافت خوابیده به پهلو به ترتیب  $r = 0.456$  و  $0.589$  و در رهیافت خوابیده به پشت به ترتیب  $r = 0.605$  و  $0.522$  بود.

نتیجه گیری: با توجه به اینکه اختلاف معنی داری در اندازه گیری ساختارهای مورد مطالعه در بین سه رهیافت مشاهده نگردید، از آنجایی که پرند ها در وضعیت ایستاده راحت و آرامتر بودند و تخمدان، زرده و اویدوکت در این وضعیت در حالت و شکل طبیعی خود قرار دارند، لذا این روش نسبت به وضعیت‌های خوابیده ارجح می باشد. با در نظر گرفتن نتایج حاصله می توان اظهار نمود که تصویربرداری اولتراسونیک روشی کارآمد برای مطالعه ساختارهای طبیعی دستگاه تولیدمثل در مرغهای تخمگذار می باشد. مجله دانشکده دامپزشکی دانشگاه تهران، (۱۳۸۲)، دوره ۵۹، شماره ۱، ۲۳-۲۷.

واژه های کلیدی: سونوگرافی، دستگاه تولید مثل، مرغ تخمگذار.

استفاده از امواج اولتراسوند به عنوان یک ابزار کلینیکی در اواسط دهه ۱۹۵۰ با به کار گرفتن اسکنهای A-Mode به منظور معاینه چشم و اکو انسفالوگرافی شروع شد. در نهایت در اواسط دهه ۱۹۷۰ دستگاه‌های اولتراسوند با ورود اسکن مدل دیجیتالی دچار تحول ویژه ای شد و با این ابزار تولید تصاویر دوبعدی ساکن ممکن گردید. اولترا سونوگرافی یکی از روشهای مفید و بی خطر جهت مطالعه بافت‌های نرم می باشد. اساس کار دستگاه بر مبنای حرکت امواج صوتی با فرکانس بالا (۱-۱۰ MHz) و برگشت آنها در نتیجه

۱- گروه آموزشی علوم در مانگامی دانشکده دامپزشکی دانشگاه ارومیه، ارومیه - ایران.

۲- گروه آموزشی علوم دامی دانشکده کشاورزی دانشگاه ارومیه، ارومیه - ایران.

۳- دانش آموزنده دانشکده دامپزشکی دانشگاه ارومیه، ارومیه - ایران.

(\* نویسنده مسئول [m.allymeh@mail.urmia.ac.ir](mailto:m.allymeh@mail.urmia.ac.ir)



## نتایج

در طی انجام عمل سونوگرافی موارد مشاهده شده و قابل اندازه گیری عبارت بودند از:

**فولیکول:** زرده های کمتر از ۱ سانتیمتر به عنوان فولیکول تلقی شده که به صورت نقاط تیره رنگ (Hypoechoic) و کروی دیده می شدند. فولیکول های مذکور دارای ابعاد مختلف (از چند میلیمتر الی ۱ سانتیمتر) به تعداد زیاد (تا ۹ عدد) مشاهده می شدند. تصویر ۱ نمایی از این فولیکول ها را نشان می دهد.

**زرده:** زرده ها به شکل کروی حاوی یک بخش مرکزی (زرده سفید) به قطر تقریبی ۸ میلیمتر که به رنگ خاکستری (Hyperchoic) و با هاله ای تیره رنگ (Hypoechoic) در اطراف دیده می شد و ابعاد زرده های اندازه گیری شده از ۱ الی ۳ سانتیمتر بود. تصویر ۱ نماینگر دو زرده می باشد.

**زرده آزاد شده:** هنگامی که غشا فولیکول پاره می شود و زرده رها می گردد، شکل کروی و منظم زرده تغییر کرده و به صورت غیر کروی و نامنظم مشاهده می شود. تصویر ۲ نشان دهنده یک زرده در حال رها شدن می باشد.

**زرده آلبومین دار:** در طی عبور زرده از اویدوکت در اطراف آن آلبومین ترشح می شود که در تصاویر سونوگرافی این آلبومین به خاطر اینکه حالت مایع و آبکی داشته و به صورت یک هاله (Hypoechoic) و سیاه رنگ مشاهده می شد. تصویر ۳ نشان دهنده آلبومین تشکیل شده در اطراف زرده موجود در اویدوکت می باشد.

**غشا پوسته:** با گذشت زمان و حرکت زرده به طرف قسمت های پایینتر اویدوکت، در ناحیه تنگه غشاهای پوسته در اطراف زرده آلبومین دار تشکیل می شود که این غشاها به شکل یک خط سفید (Hyperchoic) در تصاویر سونوگرافی مشاهده می شد. تصویر ۳ نماینگر این غشاها می باشد.

**اویدوکت:** اویدوکت به شکل یک ساختار لوله ای دارای تصویر تقریباً Hyperchoic بود که در اسکن ها مشاهده می شد. در هنگام پر بودن یعنی وقتی زرده یا تخم مرغ داخل آن قرار داشت حرکات دودی اویدوکت و قسمت مخاطی آن به راحتی قابل مشاهده و تشخیص بود. تصویر ۳ اویدوکت حاوی زرده آلبومین دار را نشان می دهد.

**تخم مرغ با پوسته:** تخم مرغ کامل به صورت یک جسم تخم مرغی شکل که دارای دو قطر بزرگ و کوچک بود و پوسته تخم مرغ به صورت یک خط کاملاً سفید (Hyperchoic) دیده می شد. در این بررسی قطر کوچک و بزرگ تخم مرغها قبل و بعد از تولید اندازه گیری می شدند و بعد با هم مقایسه می گردید. تصویر ۴ نشان دهنده یک تخم مرغ کامل است.

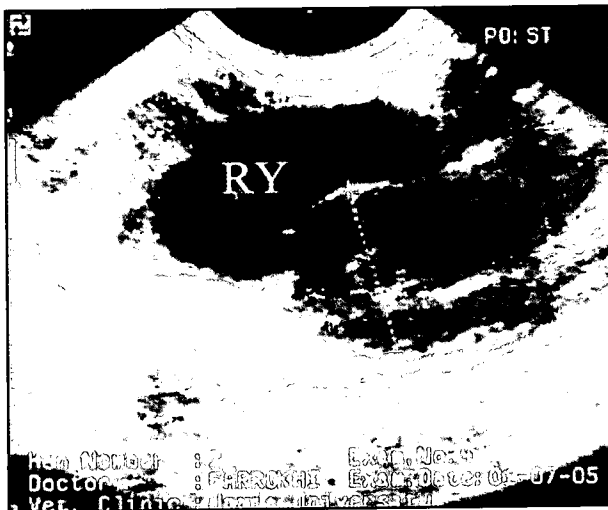
**اندازه گیریها:** در هنگام سونوگرافی پرندها در هر سه رهیافت فاکتورهای مانند تعداد فولیکول و زرده، قطر زرده، ضخامت آلبومین، طول قطر کوچک و بزرگ تخم مرغ کامل اندازه گیری یا شمارش می شدند. همچنین ابعاد تخم مرغ تولیدی هر مرغ با کولیس اندازه گیری می شد. برای مشخص شدن دقت اندازه گیریها ابعاد تخم مرغهای تولیدی و ابعاد اندازه گیری شده همان تخم مرغ در سونوگرافی با یکدیگر مقایسه و ضریب همبستگی (Correlation coefficient, r)

(۳،۸،۱۱). با وجودی که سابقه استفاده عملی از اولترا سونوگرافی در علم دامپزشکی تقریباً به ۲۰ سال می رسد، سونوگرافی به عنوان پدیده ای نو در علم دامپزشکی محسوب می شود. از همان ابتدا به علت ساختار آناتومیک خاص (وجود کیسه های هوایی)، اعتقاد بر این بود که سونوگرافی در پرندگان با محدودیتهایی مواجه می باشد (۹،۱۰). مطالعه حاضر به منظور، استفاده از اولترا سونوگرافی در معاینه قسمت های مختلف دستگاه تولید مثل ماکیان، مشاهده و اندازه گیری فولیکول، زرده آلبومین تخم مرغ و مقایسه سه رهیافت ایستاده خوابیده به پشت و خوابیده به پهلو انجام گرفت.

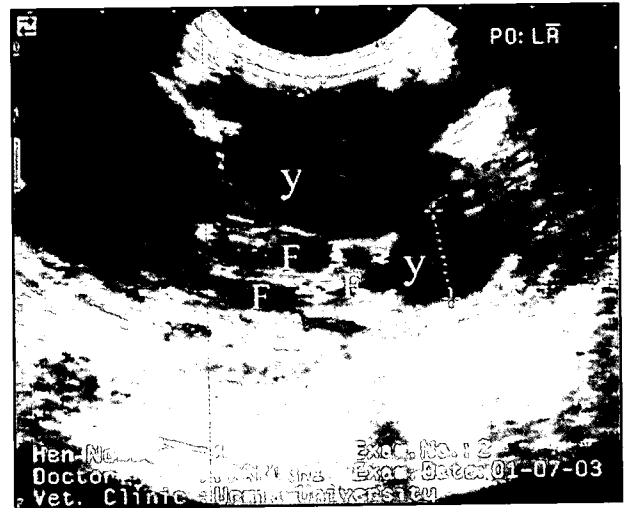
## مواد و روش کار

این مطالعه در تابستان سال ۱۳۸۰ در کلینیک تخصصی دانشکده دامپزشکی دانشگاه ارومیه به انجام رسید. تعداد ۱۷ قطعه مرغ تخمگذار از نژاد Hy-line W36 با سن ۵۶ هفته تهیه و در قفسهای فلزی به صورت انفرادی در یک اتاق ایزوله با میزان نوردهی به مدت ۱۷ ساعت و با شدت ۲۰-۳۰ لوکس نگهداری شدند. مرغها در طی یکدوره ۲۱ روزه به طور روزانه در سه رهیافت ایستاده (Standing (St)، رهیافت خوابیده به پشت (Dorsal (Do) و رهیافت خوابیده به پهلو (Lateral (Lt) سونوگرافی می شدند. خاطر نشان می گردد که کلیه پرندگان جهت عادت کردن به شرایط نگهداری و انجام سونوگرافی به مدت یک هفته به صورت آزمایشی سونوگرافی شدند و در همین زمان دو قطعه پرنده کشتار و ساختارهای مورد مطالعه با تصاویر سونوگرافی کنترل و مقایسه گردیدند. دستگاه سونوگرافی مورد استفاده در این تحقیق از نوع Pie Medical Vet. IooLC با ترانس دیوسر Curved array با فرکانس ۵-۷/۵ مگاهرتز بود. محل قرار دادن پروب سمت چپ محوطه بطنی بعد از آخرین دنده زیر استخوان جناغ بود که پرهای ناحیه مذکور کنده و هر بار پیش از سونوگرافی با ژل مخصوص سونوگرافی کاملاً آغشته می شد (۷، ۹، ۱۰). در این مطالعه با توجه به اینکه پرنده ها به طور روزانه و به مدت طولانی (۲۱ روز متوالی) می بایستی سونوگرافی می شدند، به همین علت مرغها فقط به صورت فیزیکی مقید می شدند و از هیچ ماده آرام بخش یا بیهوشی استفاده نشد. فاکتورهای مورد بررسی عبارت بودند از: فولیکول و زرده های موجود در تخمدان، زرده آزاد شده، زرده با آلبومین، اویدوکت، تخم مرغ دارای غشا پوسته و تخم مرغ با پوسته. تعداد و ابعاد موارد ذکر شده به طور دقیق اندازه گیری و در فرمهای مخصوص ثبت می گردید. جهت مقایسه آماری نتایج حاصله از برنامه آماری SPSS و آزمون آنالیز واریانس یکطرفه (ANOVA Oneway) و ضریب هم بستگی پیرسون استفاده گردید ( $P < 0.05$ ). به عنوان سطح آماری معنی دار در نظر گرفته شد. در پایان مطالعه نیز تمامی مرغها کالبد گشایی و ساختارهای موجود در دستگاه تولید مثل آنها مستقیماً مورد ارزیابی قرار گرفت. از تمامی موارد سونوگرافی و کالبد گشایی عکس و فیلم تهیه گردید.

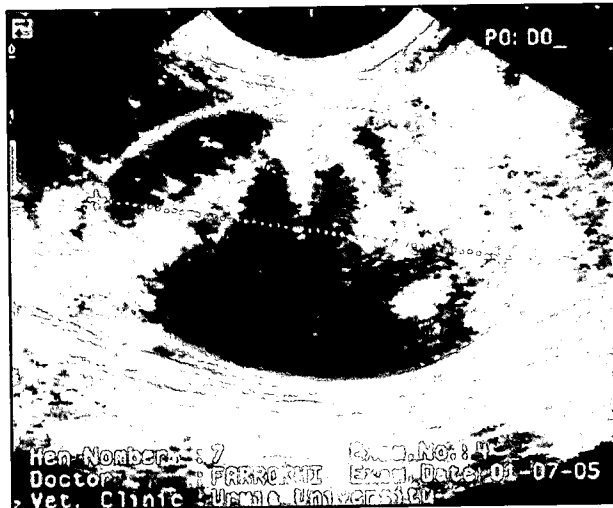




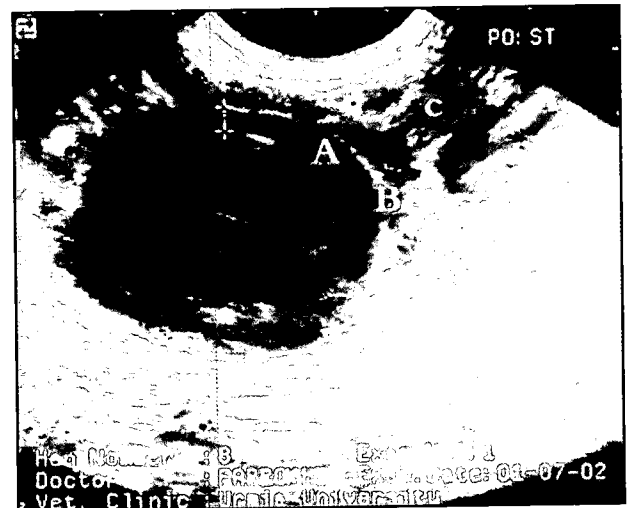
تصویر ۲- تصویر سونوگرافی تخمدان در وضعیت معاینه ایستاده زرده بالایی (RY) در حال آزاد شدن می باشد.



تصویر ۱- تصویر سونوگرافی تخمدان در وضعیت معاینه خوابیده به پهلو دو زرده (Y) و چهار فولیکول (F) قابل مشاهده هستند.



تصویر ۴- تخم مرغ کامل دارای پوسته



تصویر ۳- تصویر سونوگرافی تخمدان در وضعیت معاینه ایستاده یک زرده آزاد شده همراه با آلبومین (A) و غشا پوسته (B) در داخل اویدوکت (C) مشاهده می شود.

تشخیصی در پرندگان به علت ویژگیهای خاص آناتومیکی (وجود کیسه های هوایی) با محدودیتهایی همراه می باشد زیرا هوا به عنوان یک محیط عایق عمل نموده و مانع عبور امواج اولتراسوند می گردد (۳، ۷، ۸، ۹، ۱۰).

در این مطالعه که به منظور بررسی ساختارهای طبیعی دستگاه تولید مثل مرغهای تخمگذار در سه رهیافت ایستاده، خوابیده به پشت و خوابیده به پهلو انجام گرفت، یافته های ذیل به دست آمدند:

فولیکول: قطر فولیکول ها کمتر از ۱ سانتیمتر بود و در هر سه رهیافت به تعداد زیاد تا ۹ عدد مشاهده شدند. فولیکول های ریز به علت اینکه دارای محتویات مایع هستند به شکل نقاط کروی کاملاً سیاه رنگ (Hypoechoic) دیده می شدند (تصویر ۱). از آنجایی که در هر سه رهیافت فولیکول ها به آسانی دیده می شدند و تفاوتی از نظر شکل آنها یا میزان وضوح تصویر با یکدیگر وجود نداشته و با توجه به به اینکه از نظر شمارش و تعداد قابل مشاهده نیز تفاوت معنی داری در بین سه رهیافت مشاهده نگردید (جدول ۱) بنابراین می توان اظهار نمود که برای مشاهده فولیکول ها و شمارش آنها

بین آنها محاسبه گردید. در رهیافت ایستاده میزان همبستگی بین قطر کوچک و بزرگ به ترتیب  $r = 0.483$  و  $r = 0.480$  در رهیافت خوابیده به پهلو به ترتیب  $r = 0.456$  و  $r = 0.589$  و در رهیافت خوابیده به پشت به ترتیب  $r = 0.522$  و  $r = 0.605$  بود. مقایسه فاکتورهای اندازه گیری شده در جدول ۱ نشان داده شده است.

### بحث

اولتراسونوگرافی به عنوان یک تکنیک تشخیصی در طب دامپزشکی تقریباً ۲۰ سال است که مورد استفاده قرار گرفته و به عنوان پدیده ای نو در علم دامپزشکی محسوب می شود و یکی از روشهای مفید و بی خطر جهت مطالعه بافتهای نرم می باشد. همچنین از این روش برای نشان دادن و ردیابی تکامل تخمدانی و یافتهای مرفولوژیکی استفاده می شود. سونوگرافی یک روش تشخیصی است که در مطالعه اندامهای داخلی بویژه دستگاه تولیدمثل در حیوانات بزرگ به طور گسترده ای استفاده می گردد. سونوگرافی



جدول ۱ - مقایسه اندازه های به دست آمده در سه رهیافت Do, Lt, St

رهیافت	قطر زرده با آلبومین (cm)			ضخامت آلبومین (mm)			ضخامت آلبومین			تعداد فولیکول		
	Min.	Max.	Mean±Std	Min.	Max.	Mean±Std	Min.	Max.	Mean±Std	Min.	Max.	Mean±Std
St	۳/۷	۵/۵	۴/۴۲±۰/۱۳	۰/۲	۰/۵	۰/۳۰±۰/۰۳	۰	۸	۳/۰۸±۰/۱۴۵	۱	۵	۲/۸۱±۰/۱۴۵
Lt	۳/۷	۵/۵	۴/۵±۰/۱۴	۰/۲	۰/۵	۰/۲۹±۰/۰۳	۰	۹	۳/۱۳±۰/۱	۰	۵	۲/۵۹±۰/۱۵۰
Do	۳/۴	۵/۹	۴/۴۵±۰/۱۸	۰/۲	۰/۵	۰/۲۹±۰/۰۵	۰	۷	۳/۱۵±۰/۱	۰	۴	۲/۶۶±۰/۱۵۹
میانگین سه رهیافت			۴/۴۵±۰/۱۵			۰/۲۹±۰/۰۴			۲/۶۸±۰/۱۵۱			۳/۱۲±۰/۱۸۹

اختلاف بین گروه ها معنی دار نمی باشد.

می توان از سه رهیافت فوق الذکر اقدام به سونوگرافی در ماکیان نمود.

زرده: زرده های مشاهده شده به شکل کروی با قطر ۳-۱ سانتیمتر بودند. زرده ها به صورت ساختارهای کروی متشکل از بخش قشری (زرده زرد) که به صورت یک ناحیه Hypoechoic و بخش مرکزی (زرده سفید) به صورت تقریباً Hyperechoic دیده می شدند (۲.۴، ۵.۷، ۱۰). تصویر ۱ زرده کامل که قطر آن نیز قابل اندازه گیری می باشد را نشان می دهد. شکل زرده و قسمتهای مختلف آن که در این مطالعه مشاهده گردید با یافته های سایرین مطابقت دارد (۷.۹، ۱۰). با توجه به اینکه زرده ها در حالت طبیعی دارای شکل مشخص و نسبتاً ثابتی هستند لذا هرگونه تغییر و حالتی غیر طبیعی در شکل زرده مانند آترزی متعاقب تولک (طبیعی یا اجباری) به راحتی در سونوگرافی قابل تشخیص می باشد (۷).

زرده آزاد شده: زرده ها هنگامی که در تخمدان حضور دارند به علت اینکه غشا فولیکول آنها را احاطه کرده، کاملاً به شکل کروی مشاهده می شوند (تصویر ۱) ولی موقعی که غشا فولیکول پاره شده و زرده رها می گردد در این حالت زرده به شکل نامنظم درون اویدوکت دیده می شود (تصویر ۲). با استفاده از این یافته می توان زمان دقیق آزاد شدن زرده (تخمگذاری) را تعیین و براساس آن فاکتورهای مؤثر در این امر را مورد تحقیق و بررسی قرار داد (۱.۲، ۴، ۵).

اویدوکت: در طی سونوگرافی به عمل آمده اویدوکت کاملاً از بافتهای اطراف و سایر قسمتهای دستگاه تولید مثل قابل تمایز بود (تصویر ۳). اویدوکت محتوی زرده آزاد شده دارای حرکات دودی کاملاً مشخصی می باشد. قطر زرده با آلبومین معمولاً بیش از ۳ سانتیمتر و گاهی تا ۵ سانتیمتر نیز می رسد و همچنین ضخامت آلبومین نیز در این مطالعه قابل اندازه گیری بود. آلبومین اطراف زرده به خاطر اینکه محتوی آب زیادی می باشد به یک شکل هاله کاملاً تیره رنگ (Hypoechoic) در اطراف زرده مشاهده می شد (تصویر ۳). با گذشت زمان و حرکت زرده به طرف قسمتهای پایینتر اویدوکت، در ناحیه تنگه (Isthmus) غشاهای پوسته در اطراف سفیده تشکیل می شوند این غشا دارای ساختار فیبروزی دولایه ای بوده و به صورت یک خط سفید (Hyperechoic) در تصاویر سونوگرافی دیده می شود (تصویر ۳). بعد از رسیدن تخم مرغ به ناحیه رحم تشکیل پوسته تخم مرغ شروع می شود. با توجه به اینکه جنس پوسته تخم مرغ عمدتاً از کربنات کلسیم (CaCO<sub>3</sub>) می باشد (۱.۲، ۴، ۵، ۱۲، ۱۳) این ماده به شکل حاجب، در مقابل

امواج اولتراسوند عمل کرده و به صورت یک خط کاملاً سفید (Hyperechoic) دیده می شود. با گذشت زمان ضخامت پوسته تخم مرغ زیادتر شده به طوری که محتویات داخل تخم مرغ کاملاً محو و غیر قابل تشخیص می شود (تصویر ۴). پوسته تخم شکل فیزیکی تخم مرغ را کامل کرده و در سونوگرافی می توان براحتی ابعاد تخم مرغ و قطرهای آن را اندازه گیری نمود (۷.۹، ۱۰). در این بررسی ابتدا اندازه قطر کوچک و بزرگ تخم مرغها در سونوگرافی اندازه گیری شده سپس ابعاد و اقطار تخم مرغ تولیدی نیز ثبت می گردید، با محاسبه ضریب همبستگی بین آنها مشخص شد که بین اندازه های به دست آمده از سونوگرافی و اندازه های واقعی تخم مرغ همبستگی مثبت و بالایی وجود دارد.

در اکثر مطالعات سونوگرافی انجام شده در پرندگان، محققین از داروهای بیهوشی یا آرام بخش استفاده نموده اند (۷.۹، ۱۰) ولی در بررسی حاضر مرغهای مورد مطالعه فقط به صورت فیزیکی مقید شده و از مصرف هرگونه دارویی اجتناب گردید. این عمل به منظور جلوگیری از تأثیرات سو داروهای آرام بخش و بیهوشی انجام شد. مسلماً عدم استفاده از این داروها و عدم تزریقهای مکرر که روشی انسانی و مطابق با قوانین رفاه و حمایت از حیوانات بوده، باعث راحتی و آسایش بیشتر مرغها در طی مطالعه می شود. باتوجه به عدم انتظار جهت تأثیر دارو یا بیهوش شدن پرنده مدت زمان لازم جهت انجام سونوگرافی کاهش می یابد. در هزینه ها صرفه جویی شده و از طرف دیگر از تأثیر منفی داروها روی فعالیت طبیعی تخمدان جلوگیری خواهد شد.

با توجه به اینکه تمامی فاکتورهای مورد بررسی فولیکول، زرده با آلبومین، آلبومین و تخم مرغ با پوسته، در هر سه رهیافت مورد مطالعه دیده شده و قابل ارزیابی بودند و اختلاف معنی دار در اندازه گیری ها مشاهده نگردید می توان برای مطالعه ساختارهای طبیعی دستگاه تولید مثل مرغهای تخمگذار از رهیافت های مذکور استفاده نمود ولی از آنجایی که در رهیافت ایستاده (St) پرنده ها آرامتر بوده و استرس کمتری داشتند و وضعیت تخمدان زرده ها و اویدوکت به حالت طبیعی خود نزدیکتر می باشد لذا می توان اظهار نمود که این روش نسبت به وضعیتهای خوابیده ارجح می باشد.



## References

۱. استورکی، بی. دی. (۱۳۷۴): فیزیولوژی پرندگان، ترجمه: زنده روح کرمانی، ر. میرسلیمی، س.م.، مدیر صناعی، م. رسول نژاد فریدونی، س. پناهی دهقان، م.ر. نیک نفس، ف. و معافی محمود آبادی، م. انتشارات واحد آموزش و پژوهش معاونت کشاورزی سازمان اقتصادی کوثر، صفحه: ۵۷۷-۵۷۵ و ۵۵۶-۵۵۱.
۲. ایچس، ار. ج. (۱۳۸۰): تولیدمثل در طیور، ترجمه مهدی کیائی، س.م. و مدیر صناعی، م. انتشارات دانشگاه تهران، شماره ۲۵۸۳، صفحه: ۵۸۲-۲۱۳.
۳. کوهلی، ار.، قربانپور، م. و میاحی، م. (۱۳۷۸): رادیوگرافی و سونوگرافی دامپزشکی اصول روشها و کاربردها، انتشارات دانشگاه شهید چمران اهواز، صفحه: ۲۲۶-۲۰۵.
۴. کینگ، ا. اس. و مک لیلاند، جی. (۱۳۷۵): پرندگان ساختار و فعالیت بدنی آنها، ترجمه دادرس، ح. و منصوری، س.م. انتشارات دانشگاه شیراز، شماره ۲۵۱، صفحه: ۲۳۷-۲۰۹.
۵. نورث، مک. او. و بل، دی. دونالد (۱۹۹۰): راهنمای کامل پرورش طیور، ترجمه فرخوی، م.، خلیقی سیگارودی، ت. و نیک نفس، ف. انتشارات واحد آموزش و پژوهش معاونت کشاورزی سازمان اقتصادی کوثر، صفحه: ۴۸-۴۳.
۶. نیکل، ا. ر.، شومر، آگ. و سیفرله، او. (۱۳۷۵): آناتومی پرندگان اهلی، ترجمه قاضی، س.ر.، تجلی م. و غلامی، انتشارات دانشگاه شیراز، شماره ۲۵۲، صفحه: ۱۷۰-۱۵۳.
۷. نیلی، ح. و کلی، ار. (۱۳۷۹): مطالعه روند تحلیل فولیکول های تخمدانی در مرغ با استفاده از سونوگرافی، مجله تحقیقات دامپزشکی ایران دانشگاه شیراز، دوره اول، شماره اول، صفحه: ۵۸-۵۳.
8. Hedrick, W.R., Hykes, D.L. and Starchman, D.E. (1995): Basic Ultrasound Physics, In: Ultrasound Physics and Instrumentation, 3<sup>rd</sup> ed. Edited by Hedrick, W.R, Hedrick, D.L, Hykes. And D.E. Starchman Mosby, USA. PP:1-30.
9. Krautwald-junghanns, M.E. and Enders, F. (1997): Ultrasonography, In: Avian Medicine and Surgery, Edited by R.B. Altman, S.L Club and G.M. Dorrestein. 1<sup>st</sup> ed. W.B. Saunders Company, Philadelphia, USA. PP: 200-209.
10. Krautwald-junghanns, M.E. and Enders, F. (1994): Ultrasonography in birds. Seminars in Arian and Exotic pet Medicine. 3, 3: 40-46.
11. Poulsen Nautrup, C. (2000): Physical principles, In: Diagnostic Ultrasonography of the Dog and Cat, C. Poulsen Nautrup and R. Tobias (Eds), 1<sup>st</sup> ed. Manson Publishing, Hannover, Germany, PP:21-23.
12. Robinson, F.E. (1999): Management for Control of ovarian Development in Broiler Breeders. ROSS TECH, Ross Breeders technical information bulletin for the Broiler Industry.
13. Solomon, S.E. (1991): Egg and Egg Shell Quality. Wolfe Publishing Ltd, London, UK. PP:11-17.



