

# مطالعه بافت شناسی ساختار تخمدان در میگوی ببری سبز دریای عمان و خلیج فارس

دکتر مریم رضائیان\*

دریافت مقاله: ۸ بهمن ماه ۱۳۸۱

پذیرش نهایی: ۱۴ مهرماه ۱۳۸۲

هدف: مطالعه بافت شناسی تخمدان در میگوی ببری سبز بالغ خلیج فارس و دریای عمان.

طرح: تهیه مقاطع متوالی به روش برشهای صفحه‌ای موازی با سطح از تخمدان. حیوانات: تعداد صد قطعه از میگوهای ببری سبز *Penaeus semisulcatus* مولد سالم.

روش: به منظور مطالعه بافت شناسی تخمدان تعداد ۱۰۰ قطعه از میگوهای ببری سبز *Penaeus semisulcatus* مولد سالم، بلافاصله پس از صید از بندر جاسک انتخاب و با دو روش همزمان غوطه‌وری در محلول بافر فرمالین ۱۰ درصد پس از جدا نمودن کوتیکول و عضلات و تزریق بافر فرمالین ۱۰-۵ درصد از طریق سینوس آبششی پایدار گردیدند. پس از ثبوت کامل نسوج ابتدا ساختار ظاهری بخشهای مختلف تخمدان توسط استریو میکروسکوپ مطالعه و سپس جهت تهیه مقاطع هیستولوژیک مراحل معمول تهیه مقاطع بافتی انجام و قالبهای پارافینی تهیه گردید سپس برشهایی به ضخامت ۶ میکرومتر تهیه و با هماتوکسیلین-ائوزین رنگ آمیزی و با میکروسکوپ نوری مورد مطالعه قرار گرفت.

نتایج: یک زوج تخمدان به طور قرینه در بدن میگوی ماده بالغ قرار گرفته که هر کدام از سه لوب قدامی، جانبی و خلفی تشکیل شده است. چهار نوع اووسیت در تخمدان‌ها مشاهده شد که شامل اووسیت در حال استراحت، اووسیت در حال رشد، اووسیت اتساع یافته و بالاخره اووسیت بالغ بود. اووسیت در حال استراحت اندازه بسیار کوچکی داشته و مشابه بافت استرومای تخمدان بود. سلول فوق دارای هسته‌ای کروی و روشن و سیتوپلاسمی بازوفیلی و محدود در اطراف هسته بود. اووسیت‌های در حال رشد در کیسه‌هایی محصور شده و ساختاری لوله‌ای شکل به تخمدان داده بودند. هر کیسه حاوی ۵۰-۸ اووسیت بود که به صورت ردیفی قرار گرفته بودند. اووسیت‌های اتساع یافته از نظر اندازه بسیار بزرگتر از اووسیت‌های در حال رشد بوده و درون کیسه‌های فولیکولی قرار گرفته بودند. اووسیت‌های بالغ بسیار بزرگ شده و در سطحی ترین ردیف کیسه‌های فولیکولی قرار گرفته بودند. در نمونه‌های مورد آزمایش ما اکثر اووسیت‌ها از نوع دوم و چهارم و درصد کمتری از نوع اول و سوم بودند.

نتیجه‌گیری: ساختار بافتی تخمدان در گونه مورد مطالعه با ساختار این عضو در دو گونه دیگر از میگوهایی که تا کنون در دنیا مطالعه شده است دارای تشابهات و تفاوتی است که به طور کامل در قسمت بحث مقاله آمده است. مجله دانشکده

دامپزشکی دانشگاه تهران، (۱۳۸۲)، دوره ۵۹، شماره ۱، ۳۹-۴۲.

واژه‌های کلیدی: تخمدان، میگوی ببری سبز، بافت شناسی، اووسیت.

میگوی ببری سبز با نام علمی *Penaeus semisulcatus* یکی از چهارده میگوی خلیج فارس و دریای عمان است که توسط سازمان خواروبار جهانی (FAO) شناسایی و به عنوان صید اصلی در آبهای ایران به شمار می‌آید (۱،۳). این گونه که انتشار گسترده‌ای در آفریقا و استرالیا داشته و در بسترهای شنی یا گلی و در عمق کمتر از ۱۳۰ متر زیست می‌کند دارای بدنی دراز و

(۱) گروه آموزشی علوم پایه، دانشکده دامپزشکی دانشگاه تهران، تهران - ایران.

(\* نویسنده مسئول rezaiianm@vetmed.ut.ac.ir

## Histological study of the ovary in "*Penaeus semisulcatus*" shrimp of Persian Gulf and Oman Sea

Rezaian, M.<sup>1</sup>

<sup>1</sup>Department of Basic Sciences, Faculty of Veterinary Medicine, University of Tehran, Tehran-Iran.

**Objective:** Histological study of the mature "*Penaeus semisulcatus*" shrimp of Persian Gulf and Oman Sea.

**Design:** Making serial plane sections perpendicular to the surface.

**Animals:** 100 mature healthy "*Penaeus semisulcatus*" shrimps.

**Procedures:** One hundred of mature healthy *Penaeus Semisulcatus* shrimps were selected immediately after fishing from Jask Port and fixed by plunging into 10% buffer formalin after removing the cuticles and muscles, and injecting of 10% buffer formalin into the gill sinus simultaneously. After fixation, morphology of the ovaries were studied under stereo-microscope and then routine histology lab method were used and paraffin blocks were made 6µm sections were cut and stained with H&E and studied under light microscope.

**Results:** A pairs of symmetric ovaries lied in the body and each contained three, frontal, lateral and distal lobes.

4 types of oocytes, namely, Resting oocyte, Developing oocyte, Expanding oocyte and mature oocyte were observed in the ovaries. The Resting oocyte was the small cell with round and euchromatic nucleous and little basophilic cytoplasm around it. The developing oocytes were surrounded into the tubular sacs. Each sac contained 8-50 oocytes arranged in lines. The expanding oocytes were too much larger than the developing oocytes and lied in the follicular sacs. The mature oocytes were the largest oocytes and lied most peripheral in the follicular sacs. The most percentages of oocytes were types 2&4 and oocytes types 1&3 were rare in present studied samples.

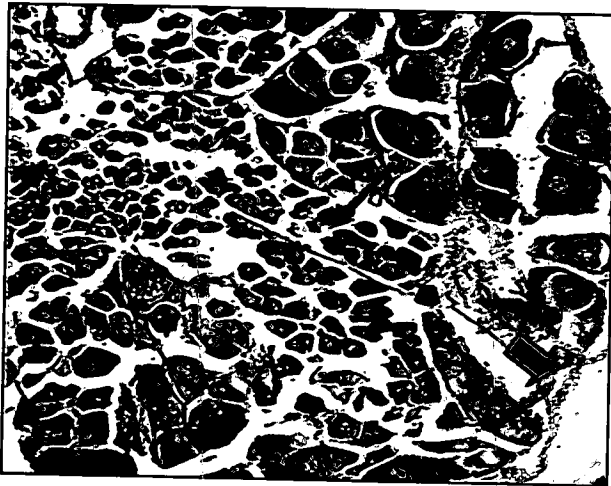
**Conclusion:** The histological structure of the ovary in the species of this study had some similarities as well as differences with two other species of shrimps reported before, which is mentioned completely in the paper. *J. Fac. Vet. Med. Univ. Tehran. 59, 1: 39-42, 2004.*

**Key words:** Ovary, *Penaeus semisulcatus*, Histology, Oocyte.

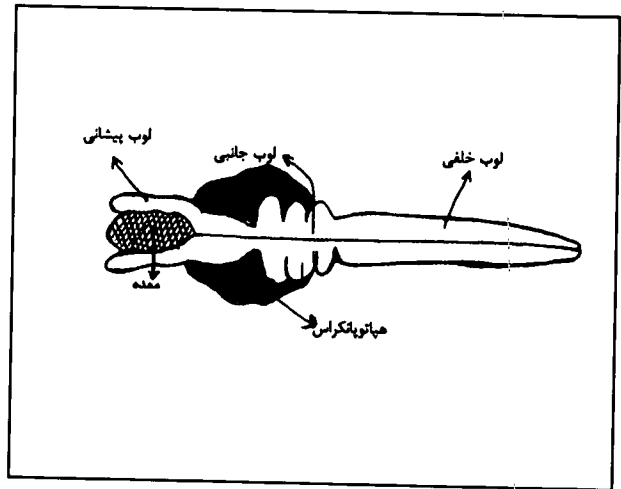
**Corresponding author email:** rezaiianm@vetmed.ut.ac.ir

کم و بیش خمیده است. طول آن معمولاً در جنس ماده تا ۲۲۸ میلی‌متر و در جنس نر تا ۱۸۰ میلی‌متر و وزن آن تا ۱۳۰ گرم می‌رسد (۲). طول عمر این میگو چه در جنس نر و چه در جنس ماده ۲-۱/۵ سال و سن بلوغ آنها ۶ ماهگی است (۳). اغلب میگوهای پنائیده در فصول گرم سال هنگامی که دمای آب به بیش از ۲۰ درجه سانتیگراد می‌رسد در آبهای دور از ساحل و در اعماق بیش از ۲۰ متر با درجه شوری بالای ۳۰ تا ۳۵ در هزار تخم‌ریزی






تصویر ۲- فتومیکروگراف از تخمدان میگوی ببری سبز بالغ. کیسه های تخمدانی (فلش باریک). کیسول تخمدان (فلش ضخیم) به وضوح دیده می شود. رنگ آمیزی هماتوکسیلین-انوزین  $\times 100$ .



تصویر ۱- شکل شماتیک تخمدان بالغ در میگوی ببری سبز خلیج فارس و دریای عمان.



تصویر ۴- فتومیکروگراف از تخمدان میگوی ببری سبز بالغ. اووسیت های در حال رشد به وضوح دیده می شوند (فلش باریک). رنگ آمیزی هماتوکسیلین-انوزین  $\times 400$ .



تصویر ۳- فتومیکروگراف از تخمدان میگوی ببری سبز بالغ. یک کیسه تخمدانی حاوی اووسیت های در حال استراحت (فلش باریک) دیده می شود. رنگ آمیزی هماتوکسیلین-انوزین  $\times 400$ .

استفاده قرار گیرد. لذا تحقیق اخیر که برای اولین بار در ایران انجام گرفته ساختار تخمدان را مورد مطالعه تشریحی و بافتی قرار داده است.

### مواد و روش کار

تعداد ۱۰۰ قطعه از میگوهای ببری سبز مولد به وزن تقریبی ۵۰ گرم که ظاهری سالم داشته و فاقد هر گونه حرکت غیر طبیعی بودند بلافاصله پس از صید از بندر جاسک در فصل صید (اوایل بهمن ماه) انتخاب گردیدند. به منظور پایداری و جلوگیری از تخریب بافتی، نمونه ها بلافاصله در محلول بافر فرمالین ۱۰ درصد قرار داده شده و سپس جهت پایداری بهتر اندامهای داخلی از محلول فوق به میزان ۱۰-۵ درصد وزن بدن هر میگو از طریق سینوس وریدی آبشش تزریق گردید. این محلول با چند ضربان خون در تمام نقاط بدن توزیع می گردد. نهایتاً کونیکول و عضلات موجود بر روی دستگاه تناسلی از نمونه ها جدا گردید و نمونه های فوق در محلول بافر فرمالین ۱۰ درصد به نسبت ۱۰ برابر حجم قرار داده شده و به آزمایشگاه بافت شناسی دانشکده دامپزشکی دانشگاه تهران حمل گردید. پس از ثبوت

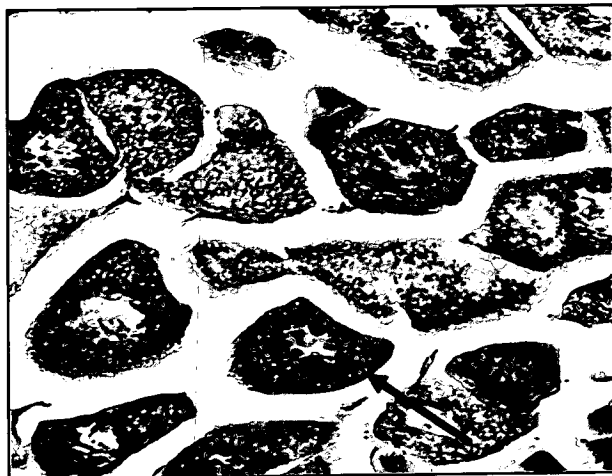
می کنند. تخم ریزی معمولاً بین ساعات ۸ شب تا ۶ صبح و اکثراً بین ساعت ۱۰ شب تا ۲ بامداد صورت می گیرد. معمولاً یک ماده آماده هنگامی که در حال استراحت و یا در حال حرکت است یکبار به بیقرار شده و حرکات شنای دایره واری را آغاز می کند و در حین این عمل با باز و بسته نمودن متناوب بدن تخمهای خود را از سوراخ جنسی که در قاعده سومین پای حرکتی واقع شده اند خارج می کند.

حرکت پای شنا موجب پراکنده شدن تخمکهای غیرمتحرک در آب می شود. هنگامی که تخمها در تماس با آب دریا قرار می گیرند عکس العمل قشر خارجی آن ها به وقوع پیوسته منجر به ایجاد یک لایه حفاظتی ژله مانند شده و از پلی اسپرمی تخمها جلوگیری می نماید (۳). این گونه که یکی از باارزشتترین گونه های میگو در ایران بوده و تکثیر و پرورش و تولید انبوه آن امروزه مورد توجه خاص قرار گرفته است نیاز به مطالعات زیر بنایی دقیق و همه جانبه ای دارد که از آن جمله شناسایی ساختارهای ریزبینی طبیعی بخشهای مختلف بدن بویژه دستگاه تناسلی است که به عنوان الگوی صحیحی جهت درک هر چه بهتر مسایل پاتولوژیک و فیزیولوژیک مورد





تصویر ۶ - فتومیکروگراف از تخمدان میگوی ببری سبز بالغ. اووسیت بالغ به وضوح دیده می شود (فلش باریک) کیسول تخمدان (فلش پهن سبز رنگ) و سلولهای فولیکولی (فلش خمیده) رنگ آمیزی هماتوکسیلین - ائوزین  $400\times$ .



تصویر ۵ - فتومیکروگراف از تخمدان میگوی ببری سبز بالغ. اووسیت توسعه یافته به وضوح دیده می شود (فلش باریک) رنگ آمیزی هماتوکسیلین - ائوزین  $400\times$ .

برخی از کیسه ها فاقد اووسیت های اتساع یافته و بالغ است. این کیسه ها بسیار باریک و درازند که از محیط تخمدان به مرکز به صورت کیسه لوله ای شکل باریک کشیده شده اند و مملو از اووسیت های در حال استراحت و در حال رشد می باشند. اووسیت های مذکور چه درون این کیسه ها و چه درون کیسه های بزرگ فاقد پوشش فولیکولی هستند. ساختار بافتی چهار نوع اووسیت ذکر شده به شرح ذیل است:

#### ۱- اووسیت های در حال استراحت: که اصطلاحاً به آنها اووسیت های

تکثیر شونده نیز اطلاق می شود به تعداد بسیار کم در برخی از کیسه های لوله ای شکل تخمدان دیده شدند. اندازه آنها بسیار کوچک تقریباً مشابه بافت استرومای تخمدان بود. هسته این سلولها کروی و روشن با هستکی مشخص و سیتوپلاسم بازوفیلی و محدودی اطراف هسته را می پوشاند (تصویر ۳).

#### ۲- اووسیت های در حال رشد: اندازه این سلولها به مراتب بزرگتر از اووسیت های

در حال استراحت است. هسته روشن و کروی در مرکز سلول و سیتوپلاسم بازوفیلی وسیعی اطراف هسته را به طور کامل می پوشاند. از لحاظ بزرگی می توان گفت که این اووسیت ها حدوداً ۱۰ تا ۲۰ برابر بزرگتر از اووسیت های در حال استراحت هستند. این اووسیت ها هم در مرکز کیسه های بزرگ تخمدان و هم در کیسه های لوله ای شکل به تعداد بسیار زیادی وجود دارند می توان گفت که فراوانترین سلولهای تخمدان را تشکیل می دهند (تصویر ۴).

#### ۳- اووسیت های اتساع یافته: که به آنها اووسیت های ویتلینی نیز می گویند

از نظر اندازه بسیار بزرگتر از اووسیت های در حال رشد بوده، هسته ای درشت و روشن و کروی مرکزی دارند که حاوی تعداد زیادی هستک است. سیتوپلاسم این سلولها برخلاف اووسیت های در حال رشد و در حال استراحت اسیدوفیلی شده و به رنگ صورتی دیده می شود. تعداد این اووسیت ها به مراتب کمتر از اووسیت های در حال رشد است (تصویر ۵).

#### ۴- اووسیت های بالغ: ساختار سلولی این اووسیت ها کاملاً شبیه به

اووسیت های اتساع یافته می باشد فقط اندازه سلول بزرگتر شده و ذرات ویتلینی بیشتری در سیتوپلاسم تجمع می یابد. محل استقرار این سلولها نیز در محیط کیسه های تخمدانی است که با استقرار اووسیت های اتساع

کامل، ابتدا ساختار ظاهری بخشهای مختلف تخمدان توسط استریومیکروسکوپ مطالعه و سپس جهت تهیه مقاطع بافتی، مراحل معمول آزمایشگاه بافت شناسی انجام و قالبهای پارافینی تهیه گردید. سپس برشهایی به ضخامت ۶ میکرومتر تهیه شده و با رنگ هماتوکسیلین - ائوزین رنگ آمیزی و با میکروسکوپ نوری مورد مطالعه قرار گرفت.

## نتایج

یک زوج تخمدان به طور قرینه دیده شد که تقریباً تمامی قسمت خلفی بدن را در بر گرفته و هر یک از سه لوب تشکیل شده بودند. لوب قدامی که حدوداً نیمی از معده را پوشانده بود و در قسمت جلوی کاراپیس قرار داشته به شکل لوله حبایی دیده می شد. لوب جانبی که در ادامه لوب قدامی قرار داشته و نیمی از غده هیپاتوپانکراس را پوشانده بود به شکل پهن با حدودی کنگره دار دیده می شد. لوب خلفی که تا انتهای خلفی بدن میگو به شکل لوله ای و طویل کشیده شده بود و روده میانی و روده خلفی را پوشانده و تا انتهای بدن ادامه یافته بود (تصویر ۱).

**مشاهدات میکروسکوپی:** سطح خارج تخمدان توسط لایه نازکی از بافت همبند سخت پوشیده می شود. انشعابات ظریفتری از این بافت وارد پارانشیم تخمدان شده کیسه هایی را تشکیل داده که اووسیت ها در آنها محصور شده اند (تصاویر ۲ و ۶). کیسه های محیطی تر تخمدان دارای وسعت بیشتری بوده و در آنها اووسیت های بالغ و توسعه یافته و در حال رشد دیده می شود. شکل این کیسه ها غالباً حبایی وسیع یا هرمی است که قاعده هرم به طرف محیط تخمدان است. اووسیت های بالغ در محیط کیسه ها به صورت یک ردیف قرار گرفته اند سپس اووسیت های اتساع یافته در زیر اووسیت های بالغ و اووسیت های در حال رشد به مقدار بسیار زیادتر و متراکم تر در بخش مرکزی کیسه ها قرار گرفته اند (تصویر ۲). اطراف اووسیت های اتساع یافته به طور ناقص و اطراف اووسیت های بالغ به طور کامل توسط یک ردیف سلولهای مکعبی کوتاه و یا سنگفرشی موسوم به سلولهای فولیکولی پوشیده شده است (تصویر ۶).



اشاره نموده اند و حضور این اجسام را عامل اصلی تفکیک این سلول می دانند ولی در مطالعه اخیر چنین ساختاری در هیچ یک از انواع اووسیت ها دیده نشد. همچنین به وجود این اجسام در میگوی گونه *آریستا مورفا فولیاسه* هیچ گونه اشاره ای نشده است (۴).

### References

۱. شکوری، م. (۱۳۷۲): بررسی اثرات متقابل درجه شوری آب و دوره های تابش نور بر میزان رشد و بازماندگی لاروهای میگوی ببری سبز. پایان نامه کارشناسی ارشد مهندسی شیلات، دانشکده منابع طبیعی تهران.
۲. مجیدی نسب، ا. (۱۳۷۴): بیماریهای میگوهای پرورشی، پایان نامه دکتری دامپزشکی دانشگاه تهران، صفحه: ۵۰-۱.
3. Bell, T.A. and Lightner, D.V. (1988): A hand book of normal penaeid shrimp histology, published by the world aquaculture society, Booge, Louisiana. PP:34-42.
4. Hui, C. K., Tin, Y. C. and Hsiang, P.Y. (1999): Ovary development of the Deep-Water Shrimp "*Aristaeomorpha foliacea*" (Risso, 1926) (Crustacea: Decapoda: Aristeidae) from Taiwan. Zoological Studies. 38, 4: 373-378.

یافته که به صورت یک ردیف ما قبل محیط قرار گرفته اند تفاوت دارد. سطح خارج دو نوع اووسیت آخر توسط سلولهای فولیکولی که قبلاً نیز به آنها اشاره شد پوشیده شده است. تعداد اووسیت های بالغ بسیار بیشتر از اووسیت های اتساع یافته می باشد (تصویر ۶).

### بحث

در مطالعه اخیر ساختار بافت شناسی تخمدان و انواع اووسیت های موجود در آن در میگوی ببری سبز ماده بالغ برای اولین بار در ایران مورد بررسی قرار گرفت. مطالعات محدودی در مورد سایر گونه های میگو انجام پذیرفته که از جمله آنها مطالعه بر روی تخمدان میگوی گونه استیلی روستریس *Peneaus stylirostris* است (۳). در این مطالعه ساختار انواع اووسیت ها و وضعیت تخمدان در حیوان بالغ مورد بررسی قرار گرفته و گزارش مختصری همراه با تصاویر ارائه شده است. در این گزارش اووسیت ها بسته به شکل ظاهری و اندازه شان به دو دسته اووسیت و اووم تقسیم شده اند. به آن دسته از سلولهای تخم که هنوز ویتلین درون سیتوپلاسم شان تجمع نیافته اووسیت و به دسته ای که ویتلین کسب نموده اند اووم اطلاق شده است. سپس اووم را به دو دسته اووم ۱ و اووم ۲ تقسیم نموده اند که با توجه به شرحی که در خصوص ساختار هر یک ارائه نموده اند اووم ۱ مشابه اووسیت اتساع یافته در تقسیم بندی در گونه ببری سبز و اووم ۲ مشابه اووسیت بالغ می باشد. اما در خصوص تقسیم بندی اووسیت در گونه/استیلی روستریس فقط یک تقسیم بندی دیده می شود که مشابه اووسیت در حال رشد در تقسیم بندی گونه ببری سبز است و اشاره ای به اووسیت در حال استراحت نشده است. علاوه بر این وضعیت استقرار تخمها درون کیسه های تخمدانی در گونه/استیلی روستریس به خوبی شرح داده نشده است. در حالی که وضعیت استقرار انواع اووسیت ها در کیسه های تخمدانی گونه ببری سبز در مطالعه اخیر مورد توجه قرار گرفته و به طور کامل توصیف گردیده است. در مطالعه دیگری که توسط Hui و همکاران در سال ۱۹۹۹ بر روی ساختار تخمدان میگوی *آریستا مورفا فولیاسه* انجام پذیرفته است (۴). ساختار تخمدان میگوی بالغ و انواع اووسیت ها توضیح داده شده که با گونه ببری سبز مورد مطالعه اخیر اختلافات و تشابهاتی دارد. به دلیل تشابهات زیادی که میان ساختار بافتی تخمدان در این گونه با گونه مورد مطالعه اخیر دیده می شد اساس نامگذاری و تقسیم بندی اووسیت ها در مطالعه اخیر مطابق روش این محققین انتخاب شده است. به طوری که ساختار بافتی انواع اووسیت ها با نمونه های مورد مطالعه اخیر مشابهت داشته، اما اختلاف مشاهده شده میان ساختار بافتی تخمدان در این دو گونه وضعیت کیسه های تخمدانی و استقرار انواع اووسیت ها در این کیسه ها بود به طوری که در گونه فوق الذکر کیسه های تخمدانی ساختاری لوله ای شکل دارند و هر کیسه مرکب از یک نوع اووسیت است و این با وضعیت کیسه های تخمدانی در گونه ببری سبز که هر کیسه حاوی انواع اووسیت ها بوده و محل استقرار مشخصی درون کیسه دارند متفاوت است. Bell و Lightner در سال ۱۹۸۸ به حضور اجسام میله ای شکل در محیط اووم ۲ در گونه *پنئوس/استیلی روستریس*

