

# ارزیابی بالینی ایلئوسیتوپلاستی در سگ

دکتر جلال بختیاری<sup>۱</sup> دکتر حمیدرضا فتاحیان<sup>۱\*</sup> دکتر سیدرضا جعفرزاده<sup>۱</sup> دکتر ایرج نوروزیان<sup>۱</sup> دکتر امیر اردشیر<sup>۱</sup>

دریافت مقاله: ۲۲ تیر ماه ۱۳۸۲  
پذیرش نهایی: ۴ آبان ماه ۱۳۸۲

## Clinical evaluation of ileocystoplasty in dogs

Bakhtiari, J.,<sup>1</sup> Fattahian, H.R.,<sup>1</sup> Jafarzadeh, S.R.,<sup>1</sup> Nowrouzian, I.,<sup>1</sup> Ardeshir, A.<sup>1</sup>

<sup>1</sup>Department of Clinical Sciences, Faculty of Veterinary Medicine, University of Tehran, Tehran-Iran.

**Objective:** To evaluate the clinical features of ileocystoplasty (bladder augmentation) in dogs.

**Design:** Experimental study.

**Animals:** Seven female 1-2 year-old mixed breed dogs between 15- 24 kg body-weight.

**Procedures:** Routine ileocystoplasty (similar to human ileocystoplasty) was performed on dogs. The clinical parameters (temperature, heart rate per minute, respiratory rate per minute, urine appearance, urinary continence, urethral obstruction following mucosal secretion and bowel obstruction) were evaluated for five weeks.

**Statistical analysis:** A repeated measures (within-subjects) analysis of variance was done to compare the means of quantitative variables at different times and descriptive study for qualitative variables.

**Results:** Dogs tolerated the operation well and survived for 5 weeks without any postoperative complications. There no significant difference in heart rate per minute and respiratory rate per minute in the study period. A significant increase in temperature was observed at day 28 due to other laboratory examinations, but it was in normal range ( $P < 0.05$ ). No abnormal findings were found in appetite, defecation and its quality, hydration status, mucosal color, capillary refill time, urine appearance, urine continence, urethral obstruction following mucosal secretion and bowel obstruction during study.

**Clinical implications:** With regards to the clinical observations in this study ileocystoplasty could be favorably performed in bladder disorders e.g. cancer, trauma, infection, inflammation, iatrogenic injuries or conditions which may lead to severe dysfunction in dogs. *J. Fac. Vet. Med. Univ. Tehran. 59, 1: 57-62, 2004.*

**Key words:** Clinical evaluation, Ileocystoplasty, Bladder, Dog.  
**Corresponding author email:** hrfattahian@yahoo.com

مناسب نداده و یا با شکست مواجه شده اند. با انجام مطالعات تجربی و بالینی عمیق و دقیق ثابت شده است که قطعه روده ای برای بازسازی و افزایش حجم مثانه در رفع مشکلات مختلف آن منبع مفیدی می باشد. اما مشکلات پس از عمل جراحی پیوند مثانه با افزایش تجربیات و پیشرفت مطالعات انجام شده بهتر شناخته شدند. باید اشاره داشت که بخشهای مختلف روده در جراحی پیوند مثانه، از قبیل انحراف مسیر ادراری، افزایش ظرفیت، بهبود پذیرش ادرار، حذف انقباضات غیر قابل کنترل و التهاب بافت بینابینی مثانه به طور موفقیت آمیزی قابل استفاده است (۱۰، ۱۲، ۱۳، ۱۴، ۲۲). بازسازی

هدف: ارزیابی خصوصیات بالینی ایلئوسیتوپلاستی (افزایش حجم مثانه) در سگ.

طرح: مطالعه تجربی.

حیوانات: هفت قلاده سگ ماده با نژاد مخلوط ۱ تا ۲ ساله با وزن تقریبی ۱۵-۲۴ کیلوگرم.

روش: ایلئوسیتوپلاستی متعارف (به شیوه به کار گرفته در جراحی پیوند مثانه در انسان) در این مطالعه بر روی سگ انجام پذیرفت و شاخصهای بالینی (درجه حرارت، تعداد ضربان قلب در دقیقه، تعداد تنفس در دقیقه، اشتها، چگونگی دفع و کیفیت مدفوع، وضعیت هیدراتاسیون بدن، رنگ مخاطات، زمان پر شدن مجدد مویرگی، خصوصیات ظاهری ادرار، توانایی نگهداری ادرار، انسداد پیشابراه به دنبال ترشح مخاطی و انسداد روده) به مدت پنج هفته (در روزهای صفر، ۷، ۱۴، ۲۸ و ۳۵) ارزیابی گردید.

تجزیه و تحلیل آماری: نتایج کمی به دست آمده با استفاده از آنالیز واریانس مکرر (داخل گروهی) برای مقایسه میانگینها در زمانهای مختلف و شاخصهای بالینی کیفی به صورت توصیفی مورد ارزیابی قرار گرفتند.

نتایج: سگها عمل جراحی پیوند مثانه را به خوبی تحمل کرده و به مدت ۵ هفته بدون هیچ گونه مشکلات بعد از عمل زنده ماندند. در تعداد ضربان قلب در دقیقه و تعداد تنفس در دقیقه در طول این مدت اختلاف معنی داری دیده نشد و در حد طبیعی قرار داشتند. درجه حرارت در روز ۲۸ به دلیل انجام آزمایشات تکمیلی افزایش معنی داری نسبت به سایر زمانها داشت ( $P < 0.05$ ). اما این افزایش در محدوده طبیعی بود. علایم غیر طبیعی در میزان اشتها، چگونگی دفع و کیفیت مدفوع، وضعیت هیدراتاسیون بدن، رنگ مخاطات، زمان پر شدن مجدد مویرگی، خصوصیات ظاهری ادرار، توانایی نگهداری ادرار، انسداد پیشابراه به دنبال ترشح مخاطی و انسداد روده در طول این پنج هفته مشاهده نشد.

نتیجه گیری: با توجه به مشاهدات و نتایج بالینی، جراحی ایلئوسیتوپلاستی در مواردی نظیر سرطان، ضربه، عفونت، التهاب و صدمات ایجاد شده در مثانه توسط پزشک معالج که ممکن است منتج به ناکارایی شدید مثانه در سگ شود،

توصیه می گردد. مجله دانشکده دامپزشکی دانشگاه تهران، (۱۳۸۲)، دوره ۵۹، شماره ۱، ۶۲-۵۷.

واژه های کلیدی: ارزیابی بالینی، ایلئوسیتوپلاستی، مثانه، سگ.

از سال ۱۸۵۲ قطعات معده ای - روده ای در جراحی دستگاه ادراری مورد استفاده قرار گرفته است. اولین بار عمل جراحی یورتروسیمونیدوستومی انجام گرفت. سپس Foggi و Tizzoni در سال ۱۸۸۸ پیوند مثانه را با استفاده از قطعه ایلئومی در الگوی تجربی سگ انجام دادند (۲۴). پس از مطالعات تجربی انجام شده، در سال ۱۸۹۸ اولین جراحی پیوند مثانه با استفاده از قطعه ایلئومی در انسان انجام پذیرفت (۱۶). امروزه پیوند مثانه برای بازسازی مثانه ناکارا زمانی انجام می پذیرد که اکثر درمانهای محافظه کارانه دارویی پاسخ

(۱) گروه آموزشی علوم درمانگاهی دانشکده دامپزشکی دانشگاه تهران، تهران - ایران.

(\* نویسنده مسؤول hrfattahian@yahoo.com



مثانه با استفاده از قطعات معده ای- روده ای عاری از مشکلات پس از جراحی پیوند نبوده، به طوری که ممکن است مشکلات پس از جراحی پیوند به میزان زیادی اثرات مفید این شیوه جراحی را تحت الشعاع قرار دهد. مشکلات پس از جراحی پیوند مثانه با استفاده از قطعات روده ای شامل اختلالات متابولیک ثانویه متعاقب جذب الکترولیت ها از قطعه روده ای، ایجاد اسیدوز متابولیک به علت خصوصیات جذبی بافت اپی تلیال قطعه ایلئومی، حضور باکتری در ادرار به طور مزمن بدون نشانه عفونتهای تنه ادراری کمبود ویتامین B<sub>12</sub> و مواد غذایی در بیماران کم سن، انسداد ثانویه ادراری با تشکیلات مخاطی مترشحه از سلولهای جامی، اسهال به دنبال رفلکس های کششی عصبی در دیواره قطعه پیوندی، تغییرات تراکم استخوان نظیر استئومالاسی و استئوپنی، آدنوکارسینوما، پارگی مثانه متعاقب ایسکمی و نارسایی عروق خونرسانی کننده محل هم دهانی و تشکیل بافت اسکار در امتداد محل آناستوموز می باشند (۱،۱۸،۱۹). گزارشات ضد و نقیضی وجود دارد که واقفاً کدام نوع از انواع متنوع قطعات پیوندی در بازسازی مثانه، ایده آل بوده و کمترین عوارض پس از جراحی را به دنبال خواهد داشت. با توجه به تمامی مطالعات انجام شده در مدت تقریباً یک قرن از شروع پیوند مثانه، همانند جراحان اورولوژی آمریکایی و اروپایی، اکثر جراحان اورولوژی ایران از قطعات ایلئومی برای ساخت مثانه جدید استفاده می نمایند. جراحی ایلئوسیستوپلاستی از نظر تئوری و بالینی در جراحی بازسازی ناهنجاریها و بیماریهای مثانه در انسان قابل کاربرد بوده و نتایج مطلوبی حاصل شده است. با این وجود، مطالعه تجربی پیرامون تغییرات بالینی پس از جراحی ایلئوسیستوپلاستی متعارف در ۷ قلاده سگ مخلوط ایرانی طرح ریزی شد که نشان دهد ایلئوسیستوپلاستی یک شیوه مؤثر در بازسازی مثانه می باشد. بر این اساس استفاده از قطعه روده ای (ایلئوم) در پیوند مثانه در سگ مورد مطالعه تجربی قرار گرفت.


### مواد و روش کار

در این مطالعه تجربی ۷ قلاده سگ بالغ با نژاد مخلوط با وزن بین ۱۵ تا ۲۴ کیلوگرم در نظر گرفته شد. حیوانات در شرایط یکسان محیطی- تغذیه ای و تحت کنترل نگهداری شدند. بلافاصله پس از ورود سگها به محل پژوهش، واکسیناسیون و داروهای ضد انگل تجویز گردید. نمونه های خون حیوانات برای ارزیابی داده های بیوشیمیایی و خونشناسی یک روز قبل از عمل جراحی اخذ گردید. مطالعه با انجام عمل جراحی متعارف پیوند مثانه با استفاده از قطعه ایلئومی روی ۷ قلاده سگ طرح ریزی و شروع گردید. نومایسین سولفات ساخت شرکت رازک ایران به مقدار ۰/۵ میلی گرم به ازای یک کیلوگرم وزن بدن به طور خوراکی ۲۴ ساعت قبل از شروع عمل جراحی برای آماده سازی روده به سگها خوراندند. پرهیز غذایی به مدت ۱۲ ساعت و آب به مدت ۶ ساعت قبل از عمل جراحی اعمال شد. یک ساعت قبل از عمل جراحی آنتی بیوتیک حمایتی با استفاده از سفازولین ساخت (شرکت جابرین حیان ایران) به مقدار ۲۰ میلی گرم به ازای یک کیلوگرم وزن بدن



از راه وریدی تجویز گردید. مراحل بیهوشی با رژیم داروی آتروپین سولفات ساخت شرکت گسترش و سرمایه گذاری دارویی ایران، به میزان ۰/۰۲ میلی گرم به ازای یک کیلوگرم وزن بدن از راه زیرجلدی آغاز شد. بیهوشی با ترکیب دارویی شناخته شده دیازپام ساخت (شرکت شیمی داروی ایران) با مقدار ۰/۲۷ میلی گرم به ازای یک کیلوگرم وزن بدن و کتامین هیدروکلراید ساخت (شرکت آلفاسان هلند) با مقدار ۵/۵ میلی گرم به ازای یک کیلوگرم وزن بدن از راه وریدی القا شد و برای نگهداری بیهوشی از داروی تیوپنتال سدیم ساخت (شرکت بایو کمی اتریش) با مقدار ۷ میلی گرم به ازای یک کیلوگرم وزن بدن از راه وریدی تا انتهای عمل جراحی استفاده شد. پس از تراشیدن موهای موضع عمل جراحی پوست دیواره محوطه بطنی به صورت استریل آماده جراحی شد. جراحی با ایجاد برش بر روی خط وسط از ناحیه ناف تا تاندون پیش عانه ای پس از شان گذاری و آماده شدن گروه جراحی شروع شد. پس از ورود به حفره شکمی با توجه به اندازه بیمار و ظرفیت مثانه خودی، یک قطعه ایلئومی به طول ۱۵ تا ۲۰ سانتیمتر حداقل ۷ تا ۱۰ سانتیمتر بالاتر از دریچه ایلئوسکال و قبل از اتصال وتر ایلئومی- سکومی با روده بند کافی برای رسیدن به مثانه طبیعی انتخاب شد (۱،۵،۷) (تصویر ۱). روده بند قطعه ایلئومی از حفره شکمی مشخص گردید و پنجره ای در روده بند ایجاد شد. عروق روده بندی قوسی که از شریان روده بندی قدامی منشعب شده و خونرسانی قطعه ایلئومی را به عهده دارند، با نخ قابل جذب صناعی پلی گلاکتین ۹۱۰ شماره سه صفر به صورت دو گانه لیگاتور شد (۱،۵،۷). دو پنس (غیر تخریب کننده) در هر دو انتهای قطعه ایلئومی انتخاب شده قرار گرفت و قطعه ایلئومی در حداقل دو پنس در هر دو انتها با استفاده از تیغ بیستوری جراحی جدا شد. قبل از انجام همدهانی دو انتهای روده، مخاط بیرون زده از هر چهار انتهای روده با قیچی برداشته شد. همدهانی روده با استفاده از نخ قابل جذب صناعی پلی گلاکتین ۹۱۰ شماره سه صفر به شیوه تکی ساده انجام پذیرفت (۱،۵،۷) (تصویر ۲).

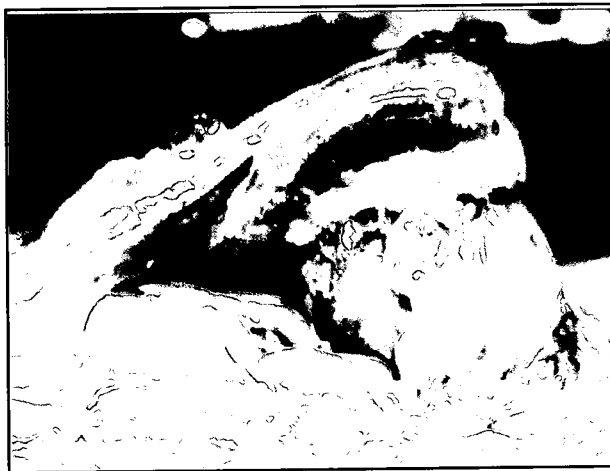قطعه ایلئومی قبل از استفاده در پیوند مثانه با محلول نرمال سالین ۰/۹ درصد و محلول نومایسین سولفات ۰/۲۵ درصد شستشو داده و سپس قطعه ایلئومی در لیه آنتی مزانتریک باز شده و به شکل U شکل دهی شده و از حالت لوله ای خارج گردد. سپس مثانه در صفحه سهمی در سطح شکمی در نزدیکی گردن مثانه و در سطح پشتی نزدیک مثلث مثانه بریده و جدا شد. همدهانی قطعه ایلئومی به مثانه خودی با الگوی دو لایه (لایه داخلی با استفاده از نخ صناعی پلی گلاکتین ۹۱۰ شماره سه صفر به شیوه سرتاسری ساده و لایه خارجی به شیوه کوشینگ سرتاسری با نخ مذکور) انجام پذیرفت (۱،۱۹) (تصاویر ۳ و ۴). پنجره روده بندی در محل همدهانی روده با نخ اشاره شده به شیوه ساده سرتاسری بخیه شد، قدرت محل همدهانی نسبت به خروج ترشحات در دو انتهای روده همدهانی شده و محل پیوند قطعه ایلئومی به مثانه با تزریق محلول نرمال سالین ۰/۹ درصد در محل بخیه بازبینی گردید، در صورتی که نشأت ترشحات از محل همدهانی بخیه ها مشاهده می شد موضع مورد نظر با بخیه تک ساده کاملاً بسته و



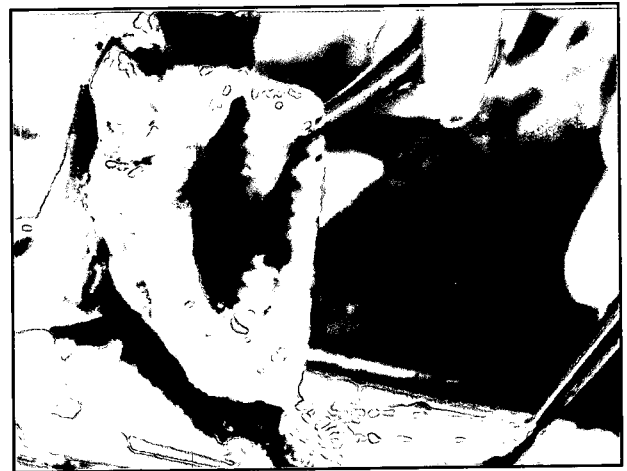تصویر ۲- همدهانی روده با استفاده از بخیه به شیوه تکی ساده.



تصویر ۱- انتخاب قطعه ایلنومی و جدا کردن قطعه مورد نظر برای انجام مراحل پیوند.



تصویر ۴- نمای ایلنوسیتوپلاستی پس از عمل جراحی.



تصویر ۳- همدهانی قطعه ایلنومی به مثانه خودی با الگوی بخیه دو لایه.

از آنالیز واریانس مکرر (داخل گروهی) برای مقایسه میانگینها در زمانهای مختلف و شاخصهای بالینی کیفی (اشتها و چگونگی دفع و کیفیت مدفوع، وضعیت هیدراتاسیون بدن، رنگ مخاطات، زمان پرشدن مجدد مویرگی، خصوصیات ظاهری ادرار، توانایی نگهداری ادرار، انسداد پیشابراه به دنبال ترشح مخاطی، تشکیل سنگ و انسداد روده) به صورت توصیفی مورد ارزیابی قرار گرفتند.

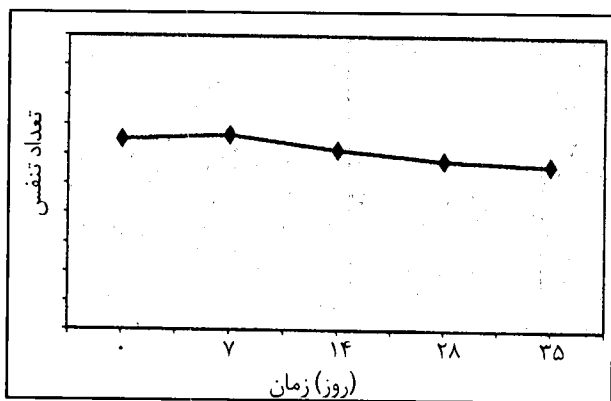
### نتایج

سگهای تحت مطالعه، عمل جراحی پیوند مثانه را با استفاده از قطعه ایلنومی به خوبی تحمل کرده و به مدت ۵ هفته بدون هیچ گونه مشکلات بعد از عمل جراحی زنده ماندند. تعداد ضربان قلب در دقیقه و تعداد تنفس در دقیقه در طول مدت نگهداری و مطالعه اختلاف معنی داری را در روزهای صفر، ۷، ۱۴، ۲۸ و ۳۵ با یکدیگر نداشتند و در حد طبیعی قرار داشتند (نمودار ۱و۲). درجه حرارت در روز ۲۸ افزایش معنی داری ( $P < 0.05$ ) را نسبت به روزهای صفر، ۷، ۱۴ و ۳۵ نشان داد (نمودار ۳). میزان اشتها، یک روز پس از عمل جراحی به میزان طبیعی رسید و تا پایان دوره تغییری پیدا

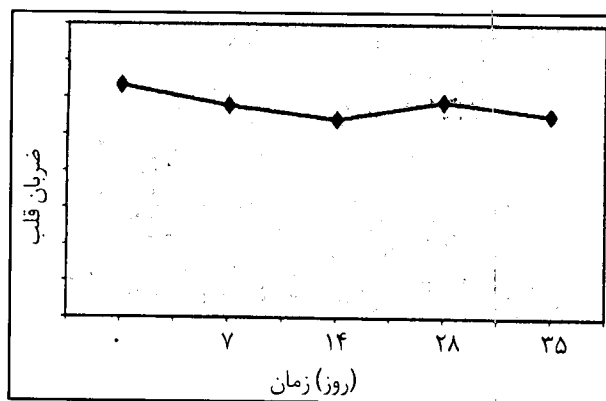
آب بندی می شد. حفره شکمی با محلول نرمال سالین ۰/۹ درصد شستشو شده و مایعات واقع شده در حفره شکمی با دستگاه مکنده تخلیه شدند. چادرینه، عضلات شکمی و بافت زیر جلد با نخ صناعی قابل جذب پلی گلاکتین ۹۱۰ شماره سه صفر به شیوه سرتاسری ساده جداگانه بخیه گردیدند. پوست با نخ غیر قابل جذب صناعی پلی آمید شماره سه صفر به شیوه ساب کوتیکولار سرتاسری بخیه گردید. بانداژ پوست برای جلوگیری از تحریک و آسیب توسط حیوان و جلوگیری از ایجاد عفونت انجام شد. پس از جراحی، درمان آنتی بیوتیکی با داروی سفازولین با مقدار ۲۰ میلی گرم به ازای یک کیلوگرم وزن بدن از راه تزریق وریدی به مدت ۳ روز و مایع درمانی با استفاده از محلول قندی- نمکی به مدت یک روز تجویز گردید.

سپس در روزهای ۷، ۱۴، ۲۸ و ۳۵ شاخصهای بالینی (درجه حرارت، تعداد ضربان قلب، تعداد تنفس، اشتها و چگونگی دفع و کیفیت مدفوع، وضعیت هیدراتاسیون بدن، رنگ مخاطات، زمان پرشدن مجدد مویرگی، خصوصیات ظاهری ادرار، توانایی نگهداری ادرار، انسداد پیشابراه به دنبال ترشح مخاطی، تشکیل سنگ و انسداد روده) اندازه گیری و ارزیابی شد. نتایج کمی (درجه حرارت، تعداد ضربان قلب و تعداد تنفس) به دست آمده با استفاده



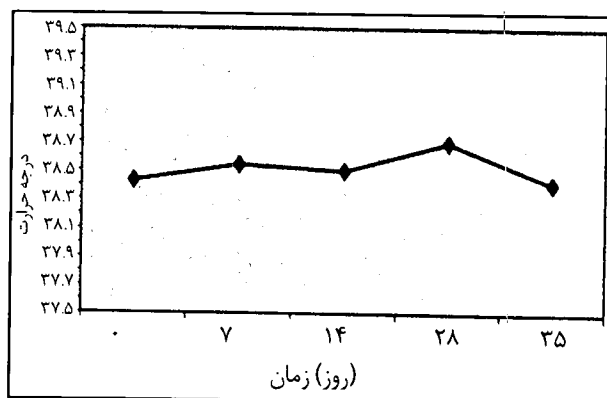


نمودار ۲- تعداد تنفس در روزهای صفر، ۷، ۱۴، ۲۸ و ۳۵ اختلاف معنی داری با یکدیگر نداشتند.



نمودار ۱- تعداد ضربان قلب در روزهای صفر، ۷، ۱۴، ۲۸ و ۳۵ اختلاف معنی داری با یکدیگر نداشتند.

تشخیصی نظیر ارزیابی اولتراسونوگرافی، رادیوگرافی با ماده حاجب مگلو مین کامپاند ۷۶ درصد و خونگیری افزایش معنی داری را نسبت به روزهای صفر، ۷ و ۱۴، ۳۵ نشان داد ( $P < 0.05$ )، ولی در دامنه طبیعی قرار داشت. حیوانات پس از یک روز مایع درمانی با محلول قندی- نمکی به میزان ۳ میلی لیتر به ازای یک کیلوگرم وزن بدن در ساعت، به اشتهای طبیعی برگشتند. ۲۴ ساعت پس از جراحی حیوانات به میزان خفیفی افسرده بوده و میل به غذا نداشتند. رنگ مدفوع در تمام طول مطالعه تجربی طبیعی بود. قوام مدفوع در حیوانات تحت مطالعه تجربی طبیعی بود و نشانه بالینی دال بر اسهال یا پیوست مشاهده نگردید. گزارشات درباره ایجاد اسهال پس از عمل جراحی پیوند مثانه بسیار اندک است، اما اسهال می تواند به دنبال برداشت قطعات بزرگی از ایلئوم ایجاد گردد. گرچه طول قطعات استفاده شده برای پیوند مثانه به ندرت مشکل ساز می شود، اما به دلیل پرشدن مثانه جدید و ایجاد کشش بر روی گیرنده های کششی در دیواره قطعه ایلئومی پیوند شده باعث ایجاد حرکات دودی در تمام دستگاه گوارش شده و اسهال ایجاد می نماید (۱). استفاده از قطعات کولونی جهت پیوند مثانه بندرت سبب تغییر در عمل روده شده و خطر کمتری نسبت به استفاده از قطعه ایلئومی دارد (۲۰).



نمودار ۳- درجه حرارت در روز ۲۸ افزایش معنی داری را نسبت به روزهای صفر، ۷، ۱۴، ۲۸ و ۳۵ نشان داد.

وضعیت کشسانی پوست و رنگ مدفوع طبیعی بوده و انسداد روده ای در حیوانات تحت عمل جراحی متعاقب همدهانی روده و یا فتق داخلی دیده نشد. با توجه به وضعیت کشسانی پوست و موقعیت چشم در حدقه کم آبی تا پایان مدت مطالعه مشاهده نگردید. رنگ مخاطات طبیعی بود و زمان پرشدن مجدد مویرگ ها در تمامی حیوانات به میزان کمتر از ۲ ثانیه یا برابر آن بود. رنگ ادرار پس از انجام جراحی طبیعی به نظر می رسید و تغییر قابل ملاحظه ای پس از گذشت مدت مطالعه دیده نشد. حیوانات به مدت ۲۴ ساعت توانایی نگهداری ادرار را نداشته ولی به مرور پس از طی شدن این دوره توانایی نگهداری ادرار را به دست آوردند. در انتهای تخلیه ادراری ترشحات موکوسی قابل توجهی مشاهده شد، ولی هیچ گونه انسداد و تشکیل سنگ ادراری در مدت پنج هفته مطالعه در هیچ کدام از حیوانات دیده نشد. ضعف عمومی و عدم تعادل در حیوانات مورد مطالعه تا پایان دوره مطالعه مشاهده نگردید.

وضعیت کشسانی پوست پس از جراحی در روزهای مشخص شده ارزیابی گردید و علامتی دال بر کم آبی مشاهده نگردید. وضعیت طبیعی چشم در حدقه در روزهای مورد مطالعه بالینی، تأییدی بر تعادل آبی بدن داشت. مخاطات واژن، ملتحمه و حفره دهانی صورتی خوشرنگ بوده و همچنین کمرنگی و سیانوزه بودن مخاطات مشاهده نشد. همچنین زمان طبیعی پرشدن مجدد خون مویرگی در تمامی حیوانات تحت مطالعه دلیلی بر ایجاد تعادل آبی طبیعی در بدن و وضعیت طبیعی تعداد و قدرت ضربان قلب بود. هماتوری پس از جراحی مشاهده نشد. هماتوری متعاقب جراحی پیوند مثانه با کمک از قطعه ایلئومی اتفاق نمی افتد، گرچه احتمال ایجاد سندرم هماتوری- دیسپوری به دنبال جراحی پیوند مثانه با استفاده از بخشی از معده به ۳۶ درصد می رسد (۱۵، ۲۱). حیوانات تحت مطالعه به دلیل دستکاری و احتمالاً التهاب مثانه به مدت ۲۴ ساعت قابلیت نگهداری ادرار را نداشتند، اما به علت حفظ گردن مثانه، بخش فوقانی پیشابراه و اعصاب تعصیب کننده اسفنکتر مثانه در تمامی پیوندهای انجام شده، قابلیت

### بحث و نتیجه گیری

نتایج به دست آمده از تجزیه و تحلیل آماری و مطالعه توصیفی نشان داد که درجه حرارت، ضربان قلب در دقیقه و تعداد تنفس در دقیقه در سگهای نژاد مخلوط متعاقب عمل جراحی پیوند مثانه با استفاده از قطعه ایلئومی اختلاف معنی داری با علایم حیاتی قبل از عمل جراحی پیوند نداشتند. درجه حرارت در روز ۲۸ به دلیل انجام آزمایشات تکمیلی و



## تشکر و قدردانی

نویسندگان مقاله از مساعدت و همکاری معاونت محترم پژوهشی دانشگاه تهران، دانشکده و قطب علوم درمانگاهی دانشکده دامپزشکی در راستای حمایت‌های مالی تقدیر و تشکر می‌نمایند.

## References

1. Adams, M. C. and Joseph, D. B. (2002): Urinary tract reconstruction in children. In Campbell's Urology. PC Walsh, AB Retik, ED Vaughan and AJ Wein. 8th ed. W. B. Saunders Company, Vol. 3, Philadelphia, USA. PP: 2525-2545.
2. Ashken, M.H. (1982): Urinary reservoirs. In Urinary Diversion. MH Ashkan, Springer-Verlag, New York, USA. PP: 112-139.
3. Bjorling, D. E., Mahaffey, M. B. and Crowell, W. A. (1985): Bilateral ureteroileostomy and perineal urinary diversion in dogs. Vet. Surg. 17: 147-153.
4. Blythe, B., Ewalt, D. H., Duckett, J. W. and Synder, H. M. (1992): Lithogenic properties of enterocystoplasty. J. Urol. 148: 575.
5. Brown, D. C. (2002): Small intestines. In Textbook of Small Animal Surgery. Edited by D Slatter. 3rd ed. W. B. Saunders Company, Vol. 1 Philadelphia, USA. PP: 644-664.
6. Cheng, E., Rento, R., Grayhack, J. T., Oyasu, R. and McVary, K. T. (1994): Reversed seromuscular flaps in the urinary tract in dogs. J. Urol. 152: 2252-2257.
7. Fossum, T. W., Hedlund, C. S., Hulse, D. A., Johnson, A. L., Seim III, H. B., Willard, M. D. and Carrol, G. L. (2001): Surgery of the small intestine. In Small Animal Surgery. Edited by TW Fossum, CS Hedlund, DA Hulse, AL Johnson, HB Seim III, MD Willard and GL Carrol. 2nd ed. Mosby, St. Louis, USA, PP: 369-384.
8. Gearhart, J. P., Albertsen, P. C. and Marshall, F. F. (1986): Pediatric applications of augmentation cystoplasty. The Jones Hopkins experience. J. Urol. 136: 430.
9. Goodwin, W. E., Winter, C. C. and Barker, W. F. (1959): "Cup- patch" technique of ileocystoplasty for bladder enlargement or partial substitution. J. Urol. 73: 314-321.
10. Hendern, H. W. and Hendern, R. B. (1987): Bladder augmentation: Experience with 129 children and young adults. Follow-up in 129 cases. J. Urol. 139: 579.
11. Hendren, W. H. and Hendren, R. B. (1990): Bladder augmentation: Experience with 129 children and young adults. J. Urol. 144: 445.
12. Klimberg, I. W. and Wajzman, Z. (1986): Treatment for muscle invasive carcinoma of the bladder. J. Urol. 136: 1169.

نگهداری ادرار پس از گذشت ۲۴ ساعت به تدریج بالا رفته به طوری که از انتهای هفته اول تمامی سگهای مورد مطالعه توانایی نگهداری کامل ادرار را داشتند (۲۲). گاهی اوقات انقباضات در مراحل اولیه پس از عمل جراحی پیوند همزمان با فشارهای بالای مثانه جدید سبب بی‌اختیاری پایدار ادراری می‌شود (۲۰). در گزارش دیگری عدم توانایی در نگهداری ادرار در ۱۴ درصد بیماران متعاقب جراحی پیوند مثانه با استفاده از قطعه معده ای به علت تحریک پوست ناحیه به دلیل اسیدی بودن ادرار مشاهده شد (۱۵). پس از استقرار قطعه ایلئومی در جایگاه جدید ترشحات مخاطی فراوانی در انتهای تخلیه ادرار در تمامی حیوانات تحت مطالعه مشاهده شد (۲۰، ۲۳، ۲۴). تولید موکوس پس از پیوند مثانه با قطعه ایلئومی افزایش می‌یابد. مطالعه تجربی در سال ۱۹۸۶ بر روی سگ نشان داد که قطعات پیوندی کولونی نسبت به قطعه پیوندی ایلئومی، موکوس کمتری تولید می‌نمایند، البته پیوند مثانه با قطعه معده ای کمترین تولید موکوس را پس از جراحی به دنبال دارد. گزارش شده است که در مواردی به دلیل تماس طولانی مخاط قطعه ایلئوم با ادرار، پرزهای مخاطی ایلئومی تحلیل رفته و ترشح مخاطی کاهش می‌یابد (۸). در سال ۱۹۹۰ مشخص گردید که تولید موکوس در پیوند مثانه با استفاده از قطعه کولونی نسبت به قطعه ایلئومی کمتری باشد (۱۱). اما سایر محققان به چنین نتیجه‌ای دست نیافتند (۱۹). در مطالعه حاضر به دلیل کوتاه بودن دوره مطالعه ۵ هفته ای نمی‌توان اشاره نمود که موکوس مترشحه از سلولهای جامی قطعه ایلئومی بتواند به عنوان هسته ای برای عفونت و یا تشکیل سنگ ادراری عمل نماید (۱). در گزارشات متعدد اشاره شده است که میزان شیوع تشکیل سنگ ادراری در جراحی پیوند مثانه ۸، ۱۸، ۳۰ و ۵۲ درصد می‌باشد (۱۹، ۱۷، ۱۰، ۴). طبق یک بررسی آماری اختلاف معنی داری در ایجاد سنگ ادراری بین پیوند روده بزرگ و روده کوچک دیده نشد (۱). در مطالعه حاضر هیچ گونه انسدادی در دستگاه گوارش حیوانات تحت مطالعه در محل همدهانی و یا فتق در سایر بخشهای دستگاه گوارش مشاهده نشد.

در مطالعات مختلف دامنه انسداد دستگاه گوارش تقریباً ۳ درصد گزارش گردیده است، به طوری که می‌توان ادعان داشت که انسداد دستگاه گوارش متعاقب جراحی پیوند مثانه با قطعه ایلئومی بندرت اتفاق می‌افتد (۱). دستکاری دقیق و ظریف بافت، بخیه پنجره‌های ایجاد شده در روده بند و همچنین رفع جایگاههای فتق داخلی می‌تواند راهکاری مناسب در حذف انسداد روده باشد (۱). ضعف عمومی و عدم تعادل در حیوانات تا پنج هفته پس از پیوند مثانه با قطعه ایلئومی دیده نشد. با توجه به علائم و بررسیهای کمی و کیفی بالینی در این مطالعه، استفاده از قطعه ایلئومی در درمان ناهنجاریها و بیماریهای مثانه در سگ قابل توصیه می‌باشد، اگرچه نیاز به انجام بررسیهای بیشتری در زمینه خونشناسی، بیوشیمیایی و هیستوپاتولوژی لازم به نظر می‌رسد.



13. Melchior, H., Spehr, C. and Knop-Wagemann, I. (1988):  
The continent ileal neo-bladder for urinary tract reconstruction after cystectomy: A survey of 44 patients. *J. Urol.* 139: 714.
14. Mitchell, M. E. and Piser, J. A. (1987): Intestinocystoplasty and total bladder replacement in children and young adults. Follow-up in 129 cases. *J. Urol.* 138: 579.
15. Nguyen, D. H., Bain, M. A., Salmonson, K. L., Ganesan, G. S., Burns, M. W. and Mitchell, M. E. (1993): The syndrome of dysuria and hematuria in pediatric urinary reconstruction with stomach. *J. Urol.* 150: 707- 709.
16. Orr, L. M. and Thomley, M. W. (1985): Ileocystoplasty for bladder enlargment. *J. Urol.* 79: 250.
17. Palmar, L. S., Franco, I., Kogan, S. J., Reda, E., Gill, B. and Levitt, S. B. (1993): Urolithiasis in children following augmentation cystoplasty. *J. Urol.* 150: 726.
18. Racioppi, M., D'addressi, A., Fanasca, A., Mingrone, G., Benedetti, G., Capristo, E., Maussier, M. L., Valenza, V., Alcini, A. and Alcini, E. (1997): Vitamin B<sub>12</sub> and folic acid plasma levels after ileocecal and ileal neobladder reconstruction. *Urology.* 50: 888-892.
19. Rink, R. C., Hollensbe, D. and Adams, M. C. (1995): Complications of augmentation in children and comparison of gastrointestinal segments. *AUA Update Series.* 14: 122-128.
20. Rink, R. C. and Adams, M. C. (1998): Augmentation cystoplasty. In *Campbell's Urology.* PC Walsh, AB Retik, ED Vaughan and AJ Wein. 7<sup>th</sup> ed. W. B. Saunders Company, Vol. 3, Philadelphia, USA. PP: 3167-3189.
21. Rowland, R. G. and Mitchell, M. E. (1985): Perspective on cystectomy and diversion. In: *AUA. Update Series, Volume IV, Lesson 29.*
22. Schwarz, P. D., Egger, E. L. and Klause, S. E. (1991): Modified "Cup- patch" ileocystoplasty for urinary bladder reconstruction in a dog. *JAVMA,* 198, 2: 273-277.
23. Shoemaker, W. C. and Marucci, H. D. (1955): The experimental use of seromuscular grafts in bladder reconstruction. Preliminary report. *J. Urol.* 73: 314-321.
24. Tizzoni, G. and Foggi, A. (1888): Die Wiederherstellung der Harnblase. *Zentralbl chir.* 15: 921.

