

بررسی رشد کیست هیداتید/کینوکوکوس گرانولوزوس در حیوانات آزمایشگاهی

دکتر عبدالله رفیعی^{۱*} پروفیسور فیلیپ کریگ^۲

دریافت مقاله: ۱۷ اردیبهشت ماه ۱۳۸۱

پذیرش نهایی: ۲۰ تیر ماه ۱۳۸۲

Investigation the growth of *Echinococcus granulosus* hydatid cyst in laboratory animals

Rafiei, A.,¹ Craig, P.S.²

¹Department of Myco-parasitology, Faculty of Medicine, Ahwaz Medical Sciences University, Ahwaz-Iran. ²Department of Biological Sciences, Salford University, Manchester, UK.

Objective: To investigate growth of *Echinococcus granulosus* protoscoleces in BALB/c mice and gerbils and their susceptibility for secondary cystic echinococcosis.

Design of study: Prospective experimental study.

Animals: Forty two BALB/c mice, fifty four gerbils and one rabbit were used.

Material and Methods: *Echinococcus granulosus* protoscoleces were aspirated aseptically from fertile sheep hydatid cysts of lungs and livers. Protoscoleces were checked under light microscope for motility to ensure viability prior to passage. BALB/c mice and gerbils were inoculated interperitoneally. Each animal received approximately 2000 protoscoleces. A single rabbit was also injected with about 200,000 protoscoleces. Animals were euthanized and investigated for the presence of protoscoleces or developing cysts.

Results: By the second week post-infection (wpi), in both mice and gerbils, some white glistening masses of 2-3 mm in diameter were visible in the abdominal cavity. At six wpi 6-8% of protoscoleces were viable. Over the course of infection (46 weeks) 38 mice (92%) were developed hydatid cysts. For gerbils the rate of cyst development after 72 wpi was 83.3% (45/54). The infected rabbit was euthanized at 56 wpi and 15 hydatid cysts were developed.

Discussion: The development of granuloma (2-3mm) around protoscoleces after 2 wpi in both gerbils and mice indicated that a host cellular response was made to the parasite. Decreasing viability of protoscoleces indicates that they may be damaged by host immune system. According to our results mice and gerbils could be infected for secondary echinococcosis. Gerbils were shown to be superior to mice in terms of the development rate of fertile cysts. *J. Fac. Vet. Med. Univ. Tehran. 58, 3: 227-230, 2003.*

Key words: *Echinococcus granulosus*, Hydatid cysts, Hydatidosis.

Corresponding author email: abdollahrafiei@hotmail.com

مختلف انجام گرفته است که در برخی موارد میزان آلودگی حیوانات به کیست نیز متفاوت گزارش شده است و حتی در مواردی در مورد یک حیوان درباره استعداد ایجاد کیست هیداتید نتایج کاملاً متفاوتی گزارش شده است که دلیل آن هنوز هم به روشنی مشخص نشده است (۴،۹،۱۸). در این مقاله به روش تزریق درون صفاقی پروتواسکولکس موش BALB/c و ژربیل جهت ایجاد آلودگی ثانویه کیست هیداتید مورد بررسی قرار گرفتند.

مواد و روش کار

تهیه پروتواسکولکس برای تزریق: کبد و ریه گوسفند آلوده به کیست هیداتید از کشتارگاه به آزمایشگاه منتقل می گردید. ابتدا سطح بیرونی کیست با الکل ۷۰ درصد تمیز شده و سپس به کمک سرنگ مایع کیست و پروتواسکولکس های آن به طریق استریل در لوله های ۵۰ میلی لیتری جمع آوری می گردید. پروتواسکولکس های ته نشین شده در لوله با میکروسکوپ مورد بررسی قرار گرفته و نمونه هایی که با مشاهده حرکت

هدف: ارزیابی موش BALB/c و ژربیل جهت ایجاد مرحله لاروی/کینوکوکوس گرانولوزوس و مقایسه این دو حیوان جهت ایجاد مرحله لاروی انگل. طرح: مطالعه مداخله ای تجربی آینده نگر.

حیوانات: چهل و دو موش BALB/c و پنجاه و چهار ژربیل و یک عدد خرگوش. روش: پروتواسکولکس از کبد و ریه گوسفندان آلوده به کیست هیداتید تهیه شد و پس از اطمینان از زنده بودن ۰/۲ میلی لیتر مایع کیست هیداتید حاوی حدود ۲۰۰۰ پروتواسکولکس از طریق داخل صفاقی به موش و ژربیل تلقیح شد. خرگوش به طریق مشابه و به تعداد تقریبی ۲۰۰/۰۰۰ پروتواسکولکس آلوده شد. پس از کشتن حیوانات با اتر و باز کردن حفره شکمی تشکیل کیست مورد بررسی قرار گرفت. نتایج: توده های اولیه تولید کیست به اندازه تقریبی ۲-۳ میلی لیتر اکثراً به صورت آزاد در حفره شکمی موش و ژربیل بعد از هفته دوم از آلودگی مشاهده شده است. بعد از هفته ششم آلودگی در توده های تشکیل شده در حفره شکمی تقریباً ۶-۸ درصد پروتواسکولکس های تزریق شده به حیوان هنوز زنده بودند. میزان آلودگی موش به کیست هیداتید بعد از ۴۶ هفته ۹۲ درصد در صورتی که در مقابل ژربیل تا ۷۲ هفته بعد از تزریق پروتواسکولکس، میزان آلودگی ۸۳/۳ درصد را نشان داد. خرگوش مورد مطالعه پس از ۵۴ هفته دارای ۱۵ کیست هیداتید بود. نتیجه گیری: تشکیل گرانولوما به اندازه ۲-۳ میلیمتر در اطراف پروتواسکولکس ها در هفته دوم بعد از آلودگی در موش و ژربیل پاسخ سلولی میزبان به انگل می باشد. در عین حال عدم زنده بودن تعداد زیادی از پروتواسکولکس ها احتمالاً نشان دهنده تخریب این سلولها توسط سلولهای سیستم ایمنی در مراحل اولیه عفونت می باشد. براساس نتایج این مطالعه موش BALB/c و ژربیل حیوانات آزمایشگاهی مناسبی جهت تشکیل کیست هیداتید تجربی می باشند. از نظر تشکیل تعداد زیاد تر کیست، موش حیوان مناسبتری است. در مقابل ژربیل حیوان مناسبتری جهت تشکیل کیستهای بزرگتر از نظر اندازه و کیست هیداتید ثانویه بارور می باشد.

مجله دانشکده دامپزشکی دانشگاه تهران، (۱۳۸۲)، دوره ۵۸، شماره ۲، ۲۲۷-۲۳۰.

واژه های کلیدی: کینوکوکوس گرانولوزوس، کیست هیداتید، هیداتیدوز.

مطالعه مرحله کیست هیداتید در میزبانهای واسط طبیعی/کینوکوکوس گرانولوزوس در غالب موارد امکانپذیر نمی باشد. استفاده از حیوان مناسب آزمایشگاهی جهت ایجاد کیست هیداتید ثانویه می تواند کمک بزرگی به انجام مطالعات در زمینه های مختلف کیست از جمله پاتولوژی، ایمونولوژی و درمان نماید و نتایج این مطالعات در نهایت جهت استفاده در آلودگیهای انسان مورد استفاده واقع شود. حیوانات آزمایشگاهی مناسب را می توان به راههای مختلف از جمله تزریق پروتواسکولکس از طریق درون صفاقی، زیر جلدی، قفسه صدری، مغزی به کیست هیداتید ثانویه آلوده کرد (۱۹). همچنین در مواردی آلودگی حیوانات آزمایشگاهی به وسیله خوراندن تخم کینوکوکوس نیز مورد بررسی قرار گرفته است (۲،۴،۶).

از آنجایی که ایجاد کیست هیداتید ثانویه در حیوانات آزمایشگاهی از طریق خوراندن تخم انگل همیشه با خطر آلودگی انسانی همراه بوده است لذا این روش در مطالعات تجربی کمتر مورد استفاده قرار می گیرد. مطالعاتی در مورد ایجاد آلودگی ثانویه کیست در حیوانات آزمایشگاهی توسط محققین

(۱) گروه آموزشی انکلسناسی و فارح شناسی دانشکده پزشکی دانشگاه علوم پزشکی اهواز، اهواز-ایران.

(۲) گروه آموزشی بیولوژی دانشگاه سالفورد، منچستر-انگلستان.

(* نویسنده مسؤول abdollahrafiei@hotmail.com)



جدول ۱ - متوسط اندازه و تعداد کیست در عفونت ثانویه کیست هیداتید در موش و ژربیل از ۱۴ تا ۴۶ هفته بعد از آلودگی.

حیوان	تعداد	میانگین تعداد کیست	میانگین اندازه کیستها (میلیمتر)
موش	۲۰	۳۳ ± ۵۸/۶	۴/۳ ± ۱/۶۴
ژربیل	۳۴	۱۷ ± ۲۵	۴/۶ ± ۱/۵۹

بحث

تشکیل گرانولوما به اندازه ۳-۲ میلیمتر در اطراف پروتواسکولکس ها در هفته دوم بعد از آلودگی در موش و ژربیل پاسخ سلولی میزبان به انگل می باشد. مشاهدات مشابهی در موشهای جوان در روز ششم پس از آلودگی و حتی توده هایی به اندازه ۱ سانتیمتر در روز دهم گزارش شده است (۱۲). تقریباً ۸-۶ درصد پروتواسکولکس ها در این مطالعه بعد از ۶ هفته از آلودگی هنوز زنده بودند. کاهش فعالیت پروتواسکولکس در هفته دوم آلودگی در موش و ژربیل احتمالاً نشان دهنده تخریب این سلولها توسط سلولهای سیستم ایمنی در مراحل اولیه عفونت می باشد. Rogan در یک مطالعه در سال ۱۹۸۷ نشان داد که ۵ روز بعد از عفونت ۵۱ درصد و ۱۸ روز بعد از عفونت ۷/۵ درصد پروتواسکولکس ها فعالیت خود را از دست می دهند (۱۰). براساس نظر Jenkin و همکاران/کینوکوکوس گرانولوزوس می تواند باعث تولید مهارکننده های لیمفوکین (Lymphokines suppressive) برای کشتن پروتواسکولکس ها بشود (۷). Thompson نیز وجود گرانولوماها را که توسط بافت میزبان احاطه شده باشند در آلودگی ثانویه کیست هیداتید در ژربیل گزارش کرده است (۱۶).

علی رغم پاسخهای ایمنی سلولی نسبت به پروتواسکولکس ها، در هر صورت تعدادی از پروتواسکولکس ها با غلبه بر مکانیزمهای دفاعی میزبان قادر به تشکیل کیست در میزبان واسط می باشند. در مطالعه حاضر موش BALB/c حیوان حساسی جهت تشکیل کیست هیداتید ثانویه بوده است. نتایج مشابهی با درصد حساسیتهای متفاوت توسط محققین دیگر گزارش شده است (۱۰، ۱۲). میزان حساسیت ۹۰ درصد در موش *Mus musculus* بعد از تزریق درون پریئونی پروتواسکولکس گزارش شده، در صورتی که همین نوع موش با روش خوراندن تخم/کینوکوکوس گرانولوزوس ۴۰ درصد آلودگی را نشان داد (۴). از طرف دیگر برخی از انواع موشها از جمله موش NMR1 نسبت به تشکیل کیست هیداتید ثانویه مقاومت نشان داده است (۱۶). ژربیل نیز حیوان مناسبی جهت تشکیل کیست هیداتید ثانویه بوده است. مطالعات انجام گرفته توسط محققین دیگر با استفاده از آلودگی موشها توسط پروتواسکولکس های کیست هیداتید اسب و کیست هیداتید گوسفندی نتایج مشابهی را نشان داده است (۱۰، ۱۳، ۱۴، ۱۶). در مطالعات انجام گرفته میزان حساسیتهای متفاوتی در موش و ژربیل جهت آلودگی کیست هیداتید ثانویه به روش تزریق درون صفاتی پروتواسکولکس گزارش گردیده است. احتمالاً یکی از دلایل مهم این اختلافها مربوط به تفاوت گونه های مختلف/کینوکوکوس گرانولوزوس گرفته شده از حیوانات مختلف و یا حتی تفاوت گونه های مختلف در کشورهای متفاوت باشد (۸، ۱۷).

نتایج این مطالعه نشان داد که بعد از یک زمان معین (۴۶ هفته پس از آلودگی) اندازه متوسط کیستهای تشکیل شده در ژربیل بیشتر از موش بود (تقریباً ۲ تا ۳ برابر). احتمالاً این امر به دلیل جثه بزرگتر ژربیل نسبت به موش می باشد که امکان رشد سریعتر کیست را در احشای حیوان فراهم می کند. ضمناً در مجموع اندازه کیستهای آزاد بیشتر از اندازه کیستهای

پروتواسکولکس ها اطمینان به زنده بودن آنها حاصل می شد برای ایجاد آلودگی حیوان مورد استفاده قرار می گرفتند.

حیوانات مورد استفاده و نحوه آلودگی و بررسی آنها: چهل و دو موش BALB/c در محدوده سنی ۸-۶ هفته و پنجاه و چهار ژربیل در محدود سنی ۶-۲ هفته از طریق تزریق درون صفاقی آلوده شدند. حیوانات مزبور با تزریق ۰/۲ میلی لیتر مایع کیست که تقریباً دارای ۲۰۰۰ پروتواسکولکس/کینوکوکوس گرانولوزوس بود آلوده شدند. در این بررسی همچنین یک خرگوش با تزریق درون صفاقی تقریباً ۲۰۰/۰۰۰ پروتواسکولکس نیز آلوده گردید. به فاصله هر دو هفته در هر مرحله ۲-۳ عدد موش و ژربیل پس از کشتن با اتر و باز کردن حفره شکمی جهت بررسی تشکیل کیست مورد بررسی قرار گرفتند. این بررسی در موشها تا ۴۶ هفته بعد از آلودگی و در ژربیل تا ۷۲ هفته بعد از آلودگی ادامه پیدا کرد. تشکیل کیست هیداتید در حفره شکمی و احشاً داخلی از جمله کبد مورد ارزیابی قرار می گرفت. در هر مرحله کیستهای تشکیل شده در حیوان در یک پتری جمع آوری و تعداد و اندازه آنها ثبت می گردید. ضمناً کیستهای مذکور به منظور بررسی وجود یا عدم وجود پروتواسکولکس مورد آزمایش قرار می گرفتند. خرگوش مورد آزمایش پس از ۵۶ هفته با تزریق درون رگی ۲ میلی لیتر سدیم بنتاباربیتون Sodium Pentobarbitone (Euthatal) کشته و وجود کیست هیداتید در احشاً مختلف بدن خرگوش مورد آزمایش قرار گرفت.

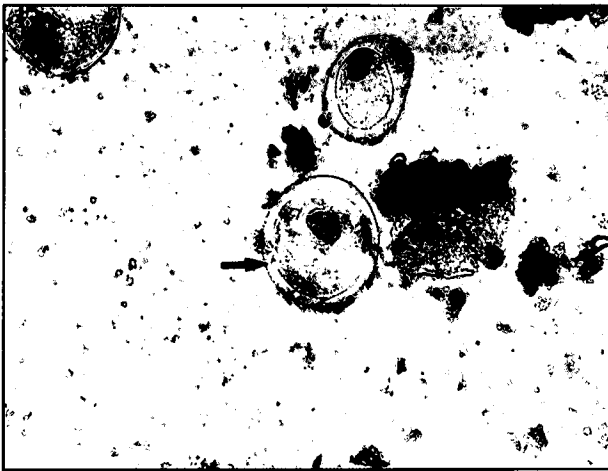
نتایج

در هفته دوم بعد از تزریق پروتواسکولکس ها، توده های سفیدرنگ به اندازه ۳-۲ میلیمتر در حفره شکمی موشها و ژربیل ها مشاهده شد (تصویر ۱). توده های مذکور اکثراً به صورت آزاد در حفره شکمی بوده و یا در مواردی به سطوح کبد، طحال و یا روده ها چسبیده بودند. وقتی که توده های فوق باز شده و زیر میکروسکپ مورد بررسی قرار گرفتند در داخل حفره های مذکور تعداد زیادی پروتواسکولکس مشاهده گردید که به وسیله سلولهای میزبان احاطه شده بودند. بررسی وجود حرکت در پروتواسکولکس های موجود در توده های تشکیل شده در حفره شکمی مشخص نمود که حتی بعد از هفته ششم آلودگی تقریباً ۸-۶ درصد پروتواسکولکس های موجود هنوز زنده بودند. مطالعات میکروسکوپی تشکیل لایه های خارجی (Laminated envelope) را بعد از هفته هشتم آلودگی در حیوانات مشخص نمود (تصویر ۲).

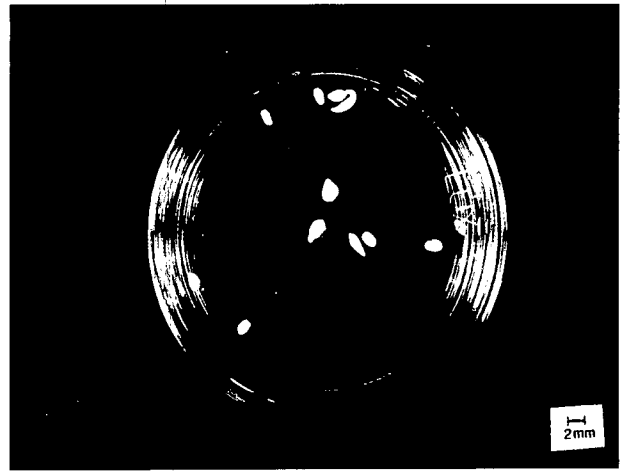
در بیشتر موارد تعداد کیستهای تشکیل شده در موشها بیشتر از ژربیل و در مقابل اندازه متوسط کیستها در ژربیل بیشتر از موش بود (جدول ۱). تا ۴۶ هفته بعد از آلودگی اندازه بزرگترین کیست در موش و ژربیل به ترتیب ۱۰ و ۱۴ میلیمتر بود و بعد از ۷۲ هفته بعد از آلودگی در ژربیل کیستهایی به اندازه ۲۵ میلیمتر قطر مشاهده شد (تصاویر ۳ و ۴). به طور کلی معمولاً کیستهای آزاد موجود در حفره شکمی در هر سه حیوان بزرگتر از کیستهای بودند که به صورت توده ای در اعضای بدن حیوان محصور شده بودند.

در این بررسی ۴۶ هفته بعد از آلودگی در موش کیست باروری که دارای پروتواسکولکس باشد مشاهده نشد در صورتی که در ژربیل ۴۰ هفته بعد از آلودگی کیستهای بارور مشاهده گردید. متوسط اندازه کیستها در هر مرحله از بررسی مورد ارزیابی قرار گرفت. براساس مطالعه حاضر میزان آلودگی موش به کیست هیداتید بعد از ۴۶ هفته ۹۲ درصد (۳۵/۳۸) بود در صورتی که ژربیل تا ۷۲ هفته بعد از تزریق پروتواسکولکس میزان آلودگی ۸۳/۳ درصد (۴۵/۵۴) را نشان داد. خرگوش مورد مطالعه پس از ۵۴ هفته دارای ۱۵ کیست بود که به ترتیب ۴ کیست در طحال، ۸ کیست در کبد و ۳ کیست به صورت آزاد در حفره شکمی قرار داشتند.






تصویر ۲- آغاز تشکیل لایه خارجی (Laminated membrane) در کیست هیداتید بعد از هفته هشتم از آلودگی در موش ژربیل (بزرگنمایی ۲۰۰ برابر).



تصویر ۱- خصوصیات ظاهری توده ای تشکیل شده از پروتواسکولکس در حفره شکمی ژربیل ۲-۶ هفته بعد از آلودگی.



تصویر ۴- کیستهای هیداتید تشکیل شده در ژربیل بعد از ۶۳ هفته از آلودگی. وجود پروتواسکولکس ها و دانه های شنی (Hydatid sand) در کیستهای بزرگ مشخص می باشد.



تصویر ۳- کیستهای هیداتید تشکیل شده در حفره شکمی ژربیل بعد از ۶۳ هفته از آلودگی.

مطالعات انجام گرفته در مورد تشکیل کیست هیداتید ثانویه در خرگوش زیاد نمی باشد، در مطالعه حاضر خرگوش با موفقیت آلوده گردید که با نتایج برخی محققین مبنی بر تشکیل کیست هیداتید در خرگوش مطابقت دارد (۳،۴،۱۵). در مقابل گزارشاتی مبنی بر عدم تشکیل کیست هیداتید ثانویه در خرگوش نیز وجود دارد (۱،۱۶).

در پایان می توان نتیجه گرفت که ژربیل و موش BALB/c و خرگوش حیوانات آزمایشگاهی مناسبی جهت تشکیل کیست هیداتید ثانویه می باشند. از نظر تشکیل تعداد زیادتر کیست، موش حیوان مناسبتری است. در مقابل ژربیل حیوان مناسبتری جهت تشکیل کیست هیداتید ثانویه بارور می باشد. عوامل زمان آلودگی، اندازه کیست و دخالت فاکتورهای میزبان ممکن است در تشکیل کیست هیداتید بارور مؤثر باشند.

References

1. De Waele, A. and De Cooman, E. (1938): Etude experimental de l'echinococcose Secondaire. *Ann. Parasitol. Humaine et Comparee*, 16: 121-32.
2. Dempster, R. P., Berridge, M. V., Harrison, G. B. L. and Heath, D. D. (1991): *Echinococcus granulosus*: Development of an intermediate host mouse model for use in vaccination studies. *Inter. Jour. Parasitol.* 21: 549-554.

تشکیل شده در اعضای بدن حیوانات بود و این یافته با مطالعات دیگران مطابقت دارد (۵،۹،۱۰). لذا براساس این یافته، کیستهای هیداتیدی که کمتر تحت فشار بافتهای مجاور قرار بگیرند رشد بیشتری خواهند داشت.

در این بررسی کیست هیداتید بارور در موشها تا زمان مطالعه (۴۶ هفته بعد از آلودگی) مشاهده نشد. مطالعات دیگر محققین نیز تشکیل کیست هیداتید بارور در موش را بعد از زمانهای طولانیتر، بیش از ۱۲ ماه و حتی بعد از ۴۶۹ روز گزارش کرده اند (۱۰،۱۴). بنابراین براساس نتایج حاصله کیستهای هیداتید بارور در موش بعد از زمان نسبتاً طولانی ممکن است تشکیل شوند. در مقابل کیستهای هیداتید ثانویه بارور در ژربیل بعد از هفته ۴۰ پس از آلودگی مشاهده گردید. تشکیل کیست هیداتید ثانویه بارور در ژربیل بعد از ۱۴۴ روز از آلودگی نیز گزارش شده است (۱۴). در مطالعه Schwabe و همکارانش کیست هیداتید ثانویه بارور در ژربیل زودتر از موش تشکیل گردید (۱۳). لذا می توان نتیجه گرفت که اگر تشکیل کیست هیداتید ثانویه بارور مورد نظر باشد ژربیل حیوان مناسبتری جهت بررسیهای آزمایشگاهی نسبت به موش می باشد.

برخی از محققین بر این اعتقادند که احتمالاً اندازه کیست فاکتور مهمتری نسبت به تعداد کیست جهت تشکیل پروتواسکولکس در حیوان می باشد (۱۵). دلیل عدم تشکیل کیست هیداتید بارور در برخی از حیوانات آزمایشگاهی ممکن است به دلیل واکنشهای ایمنی سلولی و هومورال حیوان باشد.



3. Deve, F. (1949): L'echinococcose primitive (Maladie hydatique). Paris: Masson et Cie. 362.
4. Heath, D. D. (1970): The development of *Echinococcus granulosus* larvae in laboratory animals. *Parasitology*, 60: 449-56.
5. Heath, D. D., Christie, M. J. and Chevis, R. A. F. (1975): The lethal effect of mebendazole on secondary *Echinococcus granulosus*, cysticerci of *Taenia psiformis* and tetrathyridia of *Mesocestoides corti*. *Parasitology*, 70: 273-85
6. Jenkins, D. J. and Thompson, R. C. A. (1995): Hydatid cyst development in an experimentally infected wild rabbit. *Vet. Rec.* 137: 148-49.
7. Jenkins, P., Dixon, J. B., Rakha, N. K. and Carter, S. D. (1990): Regulation of macrophage-mediated larvicidal activity in *Echinococcus granulosus* and *Mesocestoides corte* (Cestoda) infection in mice. *Parasitology*, 100: 309-15.
8. Rausch, R. L. (1995): Life cycle patterns and geographic distribution of *Echinococcus* species. In *Echinococcus and Hydatid Disease* (ed. Thompson, R. C. A. and Lymbery, A. J.) Oxon: Cab International. PP: 89-119.
9. Richard, M. D., Arme, C. and Bridge, J. F. (1983): *Echinococcus granulosus equinus*: an ultrastructural study of murine tissue response to hydatid cysts. *Parasitology*, 86: 407-17.
10. Rogan, M. T. (1987): *Echinococcus granulosus*, studies on the development of the metacestode tegument. PhD thesis, University of Keele.
11. Rogan, M. T., Morris, D. L., Pritchard, D. I. and Perkins, A. C. (1990): *Echinococcus granulosus*: the potential use of specific radiolabelled antibodies in diagnosis by immunoscintigraphy. *Clin. Exp. Immunol.* 80: 225-31.
12. Schwabe, C.W., Schinazi, L.A. and Kilejian, A. (1959): Host-parasite relationships in echinococcosis. II. Age resistance to secondary echinococcosis in the white mouse. *Am. J. Trop. Med. Hyg.* 8: 29-36.
13. Schwabe, C.W., Kilejian, A. and Lainas, G. (1970): The propagation of secondary cysts of *Echinococcus granulosus* in the mongolian jird *Meriones unguiculatus*. *J. Parasitol.* 56: 80-83.
14. Schwabe, C.W., Luttermoser, G.W., Koussa, M. and Ali, S. R. (1964): Serial passage of fertile hydatid cysts of *Echinococcus granulosus* in absence of the definitive host. *J. Parasitol.* 50: 260.
15. Sweatman, G. K. and Williams, R. J. (1963): Comparative studies on the biology and morphology of *Echinococcus granulosus* from domestic livestock, moose and reindeer. *Parasitology*, 53: 339-90.
16. Thompson, R. C. A. (1976): The mongolian gerbil (*Meriones unguiculatus*) as a laboratory host for the cystic stage of *Echinococcus granulosus* of British horse origin. *Inter. J. Parasitol.* 6: 505-11.
17. Thompson, R.C.A. and Smyth, J.D. (1975): Equine hydatidosis: A review of the current status in Great Britain and the results of an epidemiological survey. *Vet. Parasitol.* 1: 107-27.
18. Webster, G.A. and Cameron, T.W.M. (1961): Observation on experimental infections with *Echinococcus* in rodents. *Canadian Jour. Zoology*, 39: 877-92.
19. Yamashita, J. (1968): Development of *Echinococcus* in laboratory animals. *Bulletin of the World Health Organisation*, 39: 127-30.

