

تعیین زمان مناسب برای د- اپی تلیالیزه کردن قطعه ایلئومی با ترکیب آنزیمی در سگ

دکتر جلال بختیاری^۱ دکتر حمیدرضا فافتاحیان^{۱*} دکتر محمدجواد قراگزلو^۲ دکتر امیر اردشیر^۱ دکتر سید رضا جعفرزاده^۱

دریافت مقاله: ۹ آذر ماه ۱۳۸۲
پذیرش نهایی: ۱۶ اسفند ماه ۱۳۸۲

Determination of the proper time to de-epithelialization of ileal segment by using the enzyme composition (cocktail) in dog

Bakhtiari, J.,¹ Fattahian, H.R.,¹ Gharagozloo, M.J.,² Ardeshir, A.,¹ Jafarzadeh, S.R.,¹

¹Department of Clinical Sciences, Faculty of Veterinary Medicine, University of Tehran, Tehran-Iran. ²Department of Pathobiology, Faculty of Veterinary Medicine, University of Tehran, Tehran-Iran.

Objective: To determine of a proper time to de-epithelialization of ileal segment by using collagenase and trypsin cocktail for ileocystoplasty.

Design: Descriptive experimental study.

Animals: Fifteen adult female mixed Persian dogs.

Procedure: Ileocystoplasty was performed on 15 female Persian mixed breed dogs ranging from 2 to 3 years old and 15 to 24 kg body weight. Twenty centimeters of ileal segment with its adequate mesentery was selected. Five millimeters of ileal segment was taken for normal histological study of the intestine. Enzymatic treatment of ileal segment using 0.125% collagenase and trypsin cocktail in 5, 10, 15, 20 and 25 minutes was performed on dogs. After each enzymatic exposure, tissue samples (5 mm) were taken for histopathologic evaluation.

Results: Microscopical study of 180 histologic sections showed that 5 minutes treatment (MT), focally denuded 20% of villi epithelium; while 10 MT has caused 33% of villi epithelium focally.

In 15 MT approximately 60% of villi were de-epithelialized while 20 MT caused 75% villi de-nudation with more cryptolysis. Complete de-nudation of villi epithelium occurred with 25 MT.

Clinical implications: The results of this preliminary study state reveal that approximately 25 minutes enzymatic treatment of ileal segment can completely de-epithelialize villi, and is recommended for ileocystoplasty. *J. Fac. Vet. Med. Univ. Tehran. 59, 3: 207-214, 2004.*

Key words: De-epithelialization, Enzyme, Ileal segment, Histopathology, Ileocystoplasty.

Corresponding author's email: hrfattahian@yahoo.com

هدف: تعیین زمان مناسب برای تخریب اپی تلیال قطعه ایلئومی با ترکیب آنزیمی کلاژناز و تریپسین با هدف افزایش حجم مثانه به شیوه ایلئوسیتوپلاستی در محیط زنده.

طرح: مطالعه تجربی توصیفی.

حیوانات: پانزده قلاده سگ ماده بالغ از نژاد مخلوط ایرانی.

روش: پانزده قلاده سگ ماده بالغ ۲ تا ۳ ساله مخلوط ایرانی، با وزن تقریبی ۱۵-۲۴ کیلوگرم پس از آماده سازی جراحی و انجام بیهوشی تحت عمل جراحی سلئوتومی متعارف قرار گرفتند. ۲۰ سانتیمتر از قطعه ایلئومی با حفظ روده بند از روده کوچک جدا شد و قبل از شروع درمان آنزیمی ۵ میلیمتر از طول قطعه ایلئومی برای مطالعه بافت طبیعی روده برداشته شد و به بخش آسیب شناسی ارسال گردید. درمان آنزیمی قطعه ایلئومی برای د- اپی تلیالیزه کردن بافت مخاط قطعه ایلئومی با استفاده از ترکیب آنزیمی کلاژناز و تریپسین با غلظت ۰/۱۲۵ درصد در زمانهای ۵، ۱۰، ۱۵، ۲۰ و ۲۵ دقیقه انجام شد. پس از هر فاصله زمانی ۵ دقیقه ای نمونه های بافتی ۵ میلیمتری برداشته شد و به بخش آسیب شناسی ارسال گردید.

نتایج: مطالعه ۱۸۰ مقطع میکروسکوپی قطعه ایلئومی نشان داد که در گروه ۵ دقیقه ای نسبت به گروه بدون درمان آنزیمی تقریباً ۲۰ درصد طول پرزهای ایلئوم به صورت کانونی د- اپی تلیالیزه شدند. در حالی که درمان آنزیمی به مدت ۱۰ دقیقه ۳۳ درصد طول پرزهای روده را به طور کانونی و پراکنده د- اپی تلیالیزه نمود. تقریباً ۶۰ درصد طول پرزهای ایلئوم پس از ۱۵ دقیقه به صورت کانونی اما با وسعت بیشتری نسبت به گروههای درمانی ۵ و ۱۰ دقیقه ای و ۷۵ درصد طول پرزها پس از ۲۰ دقیقه اپی تلیوم را از دست داده اند. د- اپی تلیالیزه شدن کامل پرزهای روده به طور منتشر و کمابیش سرتاسری در مدت زمان ۲۵ دقیقه مشاهده گردید.

نتیجه گیری: نتایج حاصل از مطالعه مقدماتی مقاطع بافتی بیان می دارد که درمان آنزیمی قطعه ایلئومی به مدت ۲۵ دقیقه، تقریباً توانایی د- اپی تلیالیزه کردن کامل پرزهای روده ای را در سطح وسیع داشته و می تواند در عمل پیوند مثانه

توصیه گردد. مجله دانشکده دامپزشکی دانشگاه تهران، (۱۳۸۳)، دوره ۵۹، شماره ۳، ۲۱۴-۲۰۷.

واژه های کلیدی: د- اپی تلیالیزه کردن، آنزیم، قطعه ایلئومی، آسیب شناسی، ایلئوسیتوپلاستی.

پیوند قطعات گوارشی بخصوص روده ای به مثانه می باشد (۱). با پیشرفت و افزایش مطالعات تجربی، بالینی و گذشت زمان تغییرات هوموستاز در افراد و الگوهای تجربی حیوانی که محتمل پیوند مثانه با استفاده از قطعات روده ای شده بهتر و بیشتر شناخته شده اند. تلاشها و مطالعات تجربی فراوانی از اواسط قرن بیستم به منظور به حداقل رساندن مشکلات پس از عمل جراحی انتروسیستوپلاستی انجام شده است (۱). قطعات ایلئومی یکی از بخشهای روده ای است که بنابر ملاحظات کاربردی و انتخاب جراح به منظور پیوند مثانه استفاده می شود. البته این قطعه ایلئومی عاری از مشکلات مذکور نمی باشد. مطالعه تجربی حاضر با الگوی حیوانی (سگ) در پاسخ به

استفاده از بخشهای مختلف دستگاه گوارش از قبیل معده و روده ها به منظور پیوند به دستگاه ادراری بیش از یک قرن است که مطرح شده است (۲۵).

اما به دلایل عدم تجانس ساختاری ما بین بافتهای پیوندی و بافت گیرنده پیوند و ادامه روند فعالیتها فیزیولوژی بخش پیوندی، مشکلات عدیده ای را در ارتباط محیط جدید (دستگاه ادراری) ایجاد می نماید. جذب محتویات دفع شده موجود در ادرار از طریق سلولها و بافت اپی تلیوم، ترشح غدد روده ای و سلولهای جامی قطعه پیوندی از عمده ترین مشکلات پس از عمل

(۱) گروه آموزشی علوم درمانگاهی دانشکده دامپزشکی دانشگاه تهران، تهران - ایران.

(۲) گروه آموزشی پاتوبیولوژی دانشکده دامپزشکی دانشگاه تهران، تهران - ایران.

(* نویسنده مسؤول hrfattahian@yahoo.com



سؤالاتی چون: آیا ترکیب آنزیمی کلاژناز و تریپسین توانایی د- اپی تلیالیزه کردن مخاط قطعه ایلئومی را در سگ دارد؟ چه مدت ترکیب آنزیمی با غلظت ثابت و معین باید در تماس با بافت روده باشد تا بتواند اثر مطلوب را در د- اپی تلیالیزه کردن مخاط قطعه ایلئومی به جای گذارد؟ و در نهایت آیا این ترکیب آنزیمی می تواند با تأثیر بر روی مخاط قطعه ایلئومی، به منظور ایلئوسیتوپلاستی مورد استفاده قرار گیرد یا خیر؟ با توجه به مکانیسم تأثیر ترکیب آنزیمی کلاژناز و تریپسین انتظار می رود که این ترکیب آنزیمی بتواند با حذف و تخریب سلولهای بافت پوششی قطعه ایلئومی تغییرات اندکی در هوموستاز بدن گیرنده پیوند ایجاد نماید.

مواد و روش کار

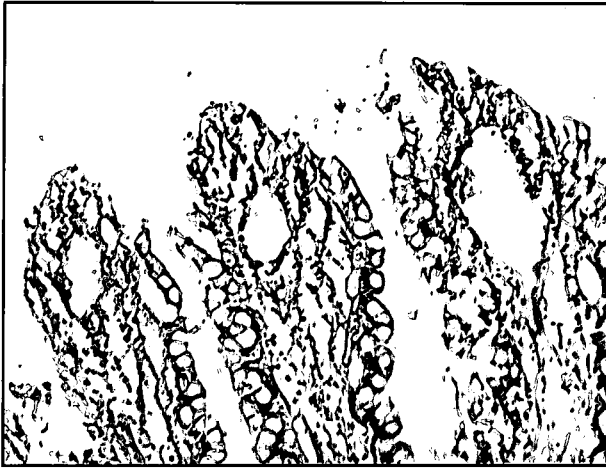
مطالعه تجربی حاضر شامل سه مرحله جدا کردن قطعه ایلئومی با حفظ خونرسانی از روده بند، نحوه کاربرد ترکیب آنزیمی بر روی قطعه پیوندی و عمل ایلئوسیتوپلاستی می باشد.

مرحله اول: پانزده قلابه سگ ماده ۲-۱ ساله با نژاد مخلوط ایرانی با وزن بین ۱۵-۲۴ کیلوگرم برای مطالعه تجربی در نظر گرفته شد. حیوانات پس از ورود به بیمارستان دامهای کوچک دانشکده دامپزشکی دانشگاه تهران، به مدت یکماه تحت شرایط یکسان تغذیه ای نگهداری و واکسیناسیون و داروهای ضد انگل داخلی و خارجی تجویز گردید. به منظور به حداقل رساندن عفونتهای دستگاه ادراری پس از عمل جراحی ایلئوسیتوپلاستی، ۲۴ ساعت قبل از انجام عمل جراحی، ۰/۵ میلی گرم به ازای هر کیلوگرم وزن بدن نئومایسین سولفات (رازک، ایران) خوراکی تجویز گردید. همچنین و تراشیدن موی ناحیه شکمی و سینه ای سگها یک روز قبل از عمل جراحی انجام شد. تمامی حیوانات به مدت ۱۲ ساعت قبل از شروع عمل جراحی از مصرف مواد غذایی و آب محروم شدند درمان حمایتی با آنتی بیوتیک سفازولین (جابرین حیان، ایران) با مقدار ۲۰ میلی گرم به ازای هر کیلوگرم وزن بدن از راه وریدی یکساعت قبل از شروع برش جراحی تجویز گردید و به فواصل ۲ و ۴ ساعت در حین عمل جراحی تکرار شد. پیش بیهوشی با داروی آتروپین سولفات (شرکت گسترش و سرمایه گذاری دارویی ایران، ایران) با مقدار ۰/۰۳ میلی گرم به ازای هر کیلوگرم وزن بدن حیوان از راه زیر جلدی انجام پذیرفت. القا بیهوشی با ترکیب دارویی دیازپام (شیمی دارو، ایران) با مقدار ۰/۲۷ میلی گرم به ازای هر کیلوگرم وزن بدن و کتامین هیدروکلراید (آلفاسان، هلند) با مقدار ۵/۵ میلی گرم به ازای هر کیلوگرم وزن بدن از راه وریدی انجام پذیرفت. سپس راه هوایی با استفاده از لوله نای شماره ۷ میلیمتر و با به کارگیری لارینگوسکوپ برقرار شد. مایع درمانی با محلول قندی- نمکی با سرعت ۲۰ میلی لیتر به ازای هر کیلوگرم وزن بدن در ساعت از راه وریدی انجام شد. بیهوشی با داروی تیوپنتال سدیم (بایوکی، اتریش) با غلظت ۲/۵ درصد و با کنترل علائم حیاتی و عمق بیهوشی آغاز و نگهداری شد. سوند ادراری شماره ۱۲F جهت تخلیه ادرار از مسیر پیشآبراه در داخل مثانه کار گذاشته شد، سپس حیوانات در موقعیت


پشتی خوابانیده شدند. پوست موضع عمل جراحی با محلول پایوداین- آیوداین ضد عفونی گردید و پس از آماده شدن گروه جراحی و شان گذاری حیوانات، برش سلئوتومی بلافاصله از قدام ناحیه ناف تا انتهای ناحیه پیش عانه ای (به اندازه ۲۰ سانتیمتر) با استفاده از تیغ بیستوری انجام پذیرفت. پس از برش خط سفید، صفاق و ورود به حفره بطنی، سکوم مشخص گردید و با امتداد طراحی شد. یافتن و دنبال کردن رباط ایلئومی- سکومی به سمت قدام، بخش ایلئوم روده کوچک مشخص شد. با ایجاد دو پنجره در روده بند ۲۰ سانتیمتر از طول ایلئوم قبل از محل رباط ایلئومی- سکومی (۱۰ سانتیمتر قبل از دریچه ایلئومی- سکومی) در نظر گرفته شد. عروق روده بند در ابتدا و انتهای طول قطعه ایلئومی مورد نظر لیگاتور شدند و دو عدد پنس غیر تخریب کننده روده ای در ابتدا و انتهای ایلئوم مورد نظر قرار داده شد و سپس ایلئوم با تیغ بیستوری بین دو پنس در ابتدا و انتهای قطعه ایلئومی، با حفظ روده بند از مابقی طول روده کوچک جدا گردید. پس از اصلاح و برداشت مخاط بیرون زده دو انتهای روده ها، استمرار روده با نخ پلی گلاکتین ۹۱۰ شماره سه صفر با بخیه تک ساده ایجاد شد. محل همدهانی روده با تزریق محلول سالین طبیعی ۰/۹ درصد استریل به منظور عدم نشت مورد ارزیابی قرار گرفت. در محل نشت، به منظور جلوگیری از نشت مایعات در محل همدهانی بخیه های تکمیلی زده شد (۵،۱۰).

مرحله دوم: چگونگی استفاده از ترکیب آنزیمی کلاژناز و تریپسین می باشد. حدود ۵ میلی متر از طول قطعه ایلئومی برداشته شد و برای مطالعه بافت شناسی در فرمالین نمکی ۱۰ درصد قرار گرفته و به آزمایشگاه آسیب شناسی ارسال گردید. سپس یک انتهای قطعه ایلئومی با پنس غیر تخریب کننده روده ای بسته شد و با ورود محلول سالین طبیعی ۰/۹ درصد استریل از انتهای دیگر، این انتها نیز به کمک پنس غیر تخریب کننده دیگری بسته شد. سپس با حرکات مناسب قطعه ایلئومی، بخش مخاطی روده شستشو داده شد، این عمل ۳ بار تکرار گردید. سپس با این روش قطعه ایلئومی با محلول ۰/۲۵ درصد نئومایسین سولفات (رازک، ایران)، ۳ بار شستشو گردید. متعاقب استفاده از محلول آنتی بیوتیکی، مجدداً قطعه ایلئومی با محلول سالین طبیعی ۰/۹ درصد استریل به منظور پاک نمودن محلول آنتی بیوتیک شستشو شد. از طرف دیگر، محلول ترکیب آنزیمی با غلظت ۰/۱۲۵ درصد در دمای ۳۷ درجه سانتیگراد با استفاده از پودرهای خالص کلاژناز (مرک، آلمان) و تریپسین (مرک، آلمان) تهیه گردید. لازم به ذکر است که حفظ دمای محلول آنزیمی با استفاده از بن ماری امکان پذیر شد. سپس از یک انتهای قطعه ایلئومی تقریباً ۶۰ میلی لیتر محلول آنزیمی کلاژناز و تریپسین با دمای ۳۷ درجه سانتیگراد بدون فشار وارد قطعه ایلئومی شده و پنس کار گذاشته شد. از زمان کار گذاشتن پنس، زمان منظور گردید و با گذشت فواصل زمانی ۵ دقیقه ای از ۵ تا ۲۵ دقیقه، از بافت روده با حذف بافت زیر محل کارگذاری پنس، نمونه ۵ میلیمتری برداشته شد و برای مطالعه تغییرات بافتی متأثر از ترکیب آنزیمی به بخش آسیب شناسی ارسال گردید.





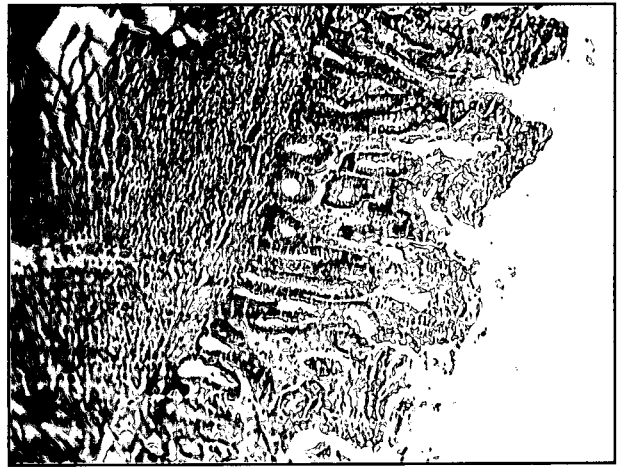
تصویر ۲- د- اپی تلیالیزه شدن رأس پرزها، (رنگ آمیزی H&E x۲۵۰).



تصویر ۱- ترشحات موکوئیدی فراوان پس از درمان آنژیومی.



تصویر ۴- د- اپی تلیالیزه شدن پرزها در سطح وسیع، تجمع سلولهای جداشده در فضای مابین پرزها، عدم تاثیر ترکیب آنژیومی بر سایر لایه های روده، (رنگ آمیزی H&E x۱۰۰).



تصویر ۳- د- اپی تلیالیزه شدن پرزها و تجمع سلولهای هضم و جدا شده در داخل مجرا، (رنگ آمیزی H&E x۱۰۰).

به گروه بدون درمان آنژیومی حدود ۲۰ درصد طول پرزهای قطعه ایلنومی متأثر از آنژیوم به صورت نقاط کانونی د- اپی تلیالیزه شدند. سلولهای مخاطی رأسی پرزهای روده متورم، ادماتوز (ادم داخل سلولی) و در برخی از نقاط جدا شده بودند اما در بعضی بخشها، اپی تلیوم پرزهای روده تخریب و لیز شده و هسته آنها پیکنوزه گردید. در ابتدای کریپت ها و غدد روده ای تورم سلولی و لیز بعضی از سلولها به میزان بسیار اندک مشاهده شد ولی در عمق و قاعده کریپت ها تغییرات فاحشی مشاهده نشد. لامینا پروپریا، طبقه فشرده (مختص به گونه سگ)، پلاک های پایر، لایه های عضلانی صاف و سرورز تغییرات فاحشی را از لحاظ ساختاری و بافتی نشان ندادند (تصویر ۲). سلولهای هضم شده دارای سیتوپلاسم هموزن بوده و با یکدیگر ادغام شده بودند، دستجات جدا شده سلولهای اپی تلیال به صورت سیتوپلاسم انوزینوفیلیک و هیالینه دیده شدند.


درمان آنژیومی به مدت ۱۰ دقیقه حداکثر ۴۰ درصد اپی تلیوم پرزهای روده را به طور کانونی و پراکنده د- اپی تلیالیزه کرد. اپی تلیوم قسمتهای رأسی پرزها (غالب پرزها) از بین رفته و بعضی پرزها در بخش رأسی از اپی تلیوم برهنه شده بودند. اغلب پرزها تغییرات ناشی از هضم آنژیومی را

مرحله سوم: سپس ۱۵ سانتیمتر از طول قطعه ایلنومی باقیمانده با محلول سالین طبیعی ۰/۹ درصد استریل شستشو گردید و پس از برداشت فولی کانتربا نخ پلی گلاکتین ۹۱۰ شماره سه صفر به مثانه بخیه گردید. محل بخیه از نظر نشت مایع ارزیابی گردید و بخیه های اضافه برای جلوگیری از نشت مایع کار گذاشته شد (۲). خط وسط و پوست به شیوه متعارف بخیه شدند. درمان آنتی بیوتیکی و مراقبتهای پس از عمل جراحی انجام پذیرفت (۲). مقاطع بافتی پس از پارافینه کردن و برش ۵ میکرونی، با همانوکسیلین- انوزین رنگ آمیزی شدند.

نتایج

مطالعه ماکروسکوپی قطعات ۵ میلیمتری پس از درمان آنژیومی، افزایش بسیار فراوان ترشحات موکوئیدی را نشان داد که این ترشحات در قطعات ۵ میلیمتری قبل از اثر ترکیب آنژیومی مشاهده نگردید (تصویر ۱). در مطالعه ریزبینی مقاطع ایلنوم قبل از تأثیر ترکیب آنژیومی، اپی تلیوم پرزهای روده کاملاً طبیعی بود و هیچ گونه تغییر بافتی در اپی تلیوم، شکل و اندازه پرزها و سایر لایه های بافت روده ای مشاهده نگردید. در گروه ۵ دقیقه ای نسبت





تصویر ۶- برهنه کردن بسیار وسیع و سرتاسری پرزها از سلولهای اپی تلیال، پرخونی خفیف لامینا پروپریا، جدا و کنده شدن بخش رآسی بعضی پرزها از پایه آن، ادم و خونریزی خفیف در لامینا پروپریا بعضی از پرزها، افزایش فضای بین پرزی، لیز و تخریب سلولهای رآسی غدد و کریپت های روده در برخی از قسمتهای مخاط، (رنگ آمیزی H&E ۴۰۰x).

در گروه درمانی ۲۰ دقیقه ایی ۷۵ درصد از طول پرزهای ایلئوم عاری از سلولهای اپی تلیال شدند. لیز و تخریب سلولهای کریپت ها نسبت به سه گروه درمانی ۵، ۱۰ و ۱۵ دقیقه ایی وسیعتر بوده سلولهای جامی نیز همراه با سایر سلولها دچار لیز و تخریب شده بودند. آثار هضم آنزیمی تقریباً در تمامی پرزها به چشم می خورد، همچنین بخشی از پرزها از پایه پرزها جدا شده بودند. ادم خفیف در لامینا پروپریا، پرخونی، آسیب به مویرگ های نزدیک غشأ پایه و آزاد شدن تعدادی از گلبول های قرمز به خارج از رگ مشاهده گردید. بخشهای عمقی کریپت ها متورم و ادماتوز بوده ولی هنوز حالات لیز مشخص نبود. سلولهای اپی تلیال جدا شده منظره ای شبیه سلولهای سن سیشیال به خود گرفته بودند. سایر لایه های روده بدون تغییر باقیمانده و تغییرات آن همانند گروه ۱۵ دقیقه ای بود. مقاطع عرضی نشان داد که عمل هضمی آنزیم حتی قسمتهای تحتانی و عمقی پرز را تحت تأثیر قرار داده و د- اپی تلیالیزه شدن در این سطح به طور کامل دیده شد (تصویر ۵).

د- اپی تلیالیزه شدن کامل پرزهای روده به طور منتشر و تقریباً سرتاسری با استفاده از ترکیب آنزیمی کلاژناز و تریپسین در مدت زمان ۲۵ دقیقه مشاهده شد. هضم وسیع اپی تلیوم در تمامی پرزها صورت گرفته بود، اما در تعداد بسیار اندکی از پرزها د- اپی تلیالیزه شدن کامل نبوده ولی می توان اشاره نمود که احتمالاً تحت تأثیر آنزیم قرار گرفته بودند. سلولهای جدا شده متعاقب عمل هضمی ترکیب آنزیمی همانند گروه ۲۰ دقیقه ای حالت سن سیشیال را نشان دادند. در مطالعه مقاطع در گروه ۲۵ دقیقه ای حتی اپی تلیوم بخشهای ابتدایی کریپت ها نیز دچار هضم و تغییرات شده بودند. اما قسمتهای عمقی کریپت ها و غدد روده هنوز ظاهراً سالم به نظر می رسیدند. به علت هضم طولانی به نظر می رسید که لامینا پروپریا و از جمله شبکه مویرگی تحت تأثیر مکانیسم هضم آنزیمی قرار گرفته بودند. آثار هضم نسبی، گسیختگی در لامینا پروپریا بعضی از پرزهای روده و ادم خفیف در لامینا پروپریا قابل رویت بودند به طوری که در بعضی از پرزها اتساع عروق خونی، نقاط بسیار کوچک از خونریزی و اتساع عروق لنفاوی دیده شد. همچنین پرزها کوتاهتر



تصویر ۵- د- اپی تلیالیزه شدن پرزها تا نزدیکی کریپت ها، کاهش و هضم قابل توجه سلولهای جامی پرزها، تظاهرات شبه سن سیشیالی سلولهای جدا و لیز شده در داخل مجرا، (رنگ آمیزی H&E ۲۵۰x).

نشان دادند و در شماری از پرزها تغییرات سلولی اندک بوده و در بعضی به تازگی آغاز شده بود. سلولهای جدا و لیز شده مخاطی بدون هسته با سیتوپلاسم اتوزینوفیلیک و اشکال نامنظم یا سلولهای دارای هسته های پیکنوزه به صورت قطعه قطعه یا تک تک از سطح پرز جدا شده و در داخل مجرای روده مشاهده شدند. سلولهای جامی تخریب و از تعدادشان کاسته شده بود. تفکیک و جداسدن کامل اپی تلیوم در تعداد اندکی از پرزهای روده مشاهده شد. سلولهای ابتدای کریپت ها در این گروه به طور خفیفی تحت تأثیر ترکیب آنزیمی کلاژناز و تریپسین قرار گرفته بودند و تغییرات هضم سلولی را نشان می دادند. سلولهای پوشاننده کریپت ها متورم و برخی دچار هضم آنزیمی شده بودند. در برخی از پرزها فرآیند هضم باعث لیز و تخریب بخشی از پارین مخاط شده بود. اندازه پرزها از حد معمول کوتاهتر و پهن شده بود. ادم بسیار خفیف در لامینا پروپریای نمونه های بافتی این گروه قابل مشاهده بود. طبقه فشرده، پلاکهای پایر، لایه های عضلانی صاف و سروز تغییرات بافتی خاصی را نشان ندادند (تصویر ۳).

درمان آنزیمی قطعه پیوندی به مدت ۱۵ دقیقه تقریباً ۶۰ درصد طول پرزهای قطعه ایلئومی را د- اپی تلیالیزه نمود. سلولهای جامی به همراه اپی تلیوم دچار لیز و تخریب شدند اما تغییرات هضمی و د- اپی تلیالیزه شدن به طور یکسان بر روی پرزها مشاهده نشد. در برخی پرزها هضم آنزیمی وسیع تر و در برخی کانونی بود. شایان ذکر است که تغییرات ناشی از هضم آنزیمی بر روی بعضی از پرزها نسبت به سایر پرزها شدیدتر به نظر می رسید به طوری که قسمتی از پرز هضم و از محل اصلی (پایه) جدا شده بود. مواد هضم شده از مواد پروتئینی اتوزینوفیلیک دانه دار، واجد سلول و واکوئل های مملو از موکوس تشکیل شده بود. ادم مختصری در بافت بینابینی مشاهده شد. پرخونی در مویرگ های موجود در قسمتهای رآسی پرز قابل رویت بود اما آثاری از خونریزی مشاهده نگردید. تغییرات بافتی در کریپت ها و غدد روده ایی همانند گروه های آنزیمی ۵ و ۱۰ دقیقه ای بوده و تغییرات بافتی قابل توجهی را نشان ندادند. تغییرات سایر لایه ها روده نظیر گروه ۱۰ دقیقه ای بود (تصویر ۴).



بافت مخاط به طور کامل برداشته نشود روند اپی تلیاله شدن مجدد با سلولهای مخاطی روده اتفاق افتاده (۱۷،۲۲) و همچنین عوارض فیبروز به دلیل دستکاری جراحی و چسبندگی متعاقب ترشح مخاطی ایجاد می گردد. در مطالعه دیگری با این شیوه در نیمی از موشهای رت، اوروتلیوم روی سطح سرورزی رشد کرده و باعث افزایش ظرفیت مثانه گردید. البته تقریباً در نیمی دیگر از موشهای رت چسبندگی احشای داخل حفره بطنی به دلیل برداشت ناقص مخاط که منتج به ترشح موکوس و ایجاد واکنش التهابی شدید در سطح مخاطی شده بود ایجاد گردید (۴). اگرچه انتروسیستوپلاستی سرورزی - عضلانی به طور موفقیت آمیزی در انسان انجام شده است اما لازم به ذکر است که اثرات بالقوه ناشناخته هنوز مشخص نمی باشد (۱۳) - د - اپی تلیالیزه کردن کولون ماریپیچ در الگوی حیوانی گاو انجام پذیرفت. با توجه به اینکه بر روی بافت پیوندی اکثر حیوانات مورد مطالعه اوروتلیوم رشد نمود، اما اپی تلیوم اندکی که در سطح بافت پیوندی باقیمانده بود باعث ایجاد بافت پوششی روده بر روی آن شد. در این مطالعه در ۸۲ درصد حیواناتی که متحمل عمل پیوند شده بودند بافت پیوندی چروکیده شد و تولید ترشحات مخاطی کاهش نیافت، چنین نتایجی نیز در الگوی حیوانی سگ حاصل گردید (۲۲). در واقع برهنه کردن مکانیکی با ایجاد آسیب قابل ملاحظه به روده باعث تحریک و افزایش واکنشهای التهابی شده و با تشکیل بافت کلان، چروکیدگی بافت پیوندی اتفاق می افتد. از طرفی تحریک شیمیایی ایجاد شده متعاقب تماس ادرار با دیواره روده - د - اپی تلیالیزه شده می تواند در ایجاد فیبروز در بافت پیوندی نقش داشته باشد (۱۳).

مطالعه دیگری در الگوی حیوانی سگ نشان داد که پیوند لایه سرورزی - عضلانی قطعه روده ای (کولون) به مثانه ای که لایه عضلانی آن به شیوه جراحی و با تیغ بیستوری برداشته شده، نتایج نسبتاً مفیدی در برداشته است. خونریزی زیاد از محل برداشت مخاط قطعه روده ای و عضلات صاف (دترسور) از بافت مثانه و همچنین طولانی شدن زمان جراحی از عوامل محدود کننده این شیوه جراحی می باشد. همچنین ذکر این نکته ضروری به نظر می رسد که برداشت لایه زیر مخاط به همراه لایه مخاطی، فیبروز شدید و متعاقب آن چروکیدگی و انقباض بافت پیوندی را ایجاد می نماید و بنا بر دلایل اشاره شده، استفاده آن در دامنه اورولوژی پزشکی کاهش یافته و به عنوان شیوه ای کاربردی در این زمینه تعمیم نیافته است (۶).

ترشح موکوس مشکل قابل توجه در بیمارانی است که متحمل انتروسیستوپلاستی می شوند. موکوس مترشحه از سلولها و ترشحات غدد قطعه روده ای مطلوب نبوده و با عمل تخلیه مثانه تداخل داشته و ممکن است منتج به احتباس ادراری، ایجاد پلاک در کاتتر ادراری و پیشآبراه و همچنین موجب عفونت و سنگ ادراری شود (۳،۲۱). علی رغم تغییرات بافتی با گذشت زمان نظیر آتروفی شدن اپی تلیوم روده، به سبب تأثیر فشار ادرار و عوامل موجود در محیط ادرار بر روی دیواره قطعه پیوندی، تولید موکوس کاهش نمی یابد (۱۶). بنابراین نیاز به ارائه شیوه های جدید با عوارض کمتر هنوز مورد بحث می باشد. حذف مخاط روده با درمان فتودینامیکی

از حد معمول و در برخی موارد بخشی از پرز از پایه پرز جدا شده به نظر می رسید. طبقه فشرده، عضلات مخاطی، بافت زیر مخاطی، عضلات صاف و سرورز تغییرات بافتی را نشان نمی دادند (تصویر ۶).

بحث

استفاده از قطعات مختلف دستگاه گوارشی منبع مفیدی را در اختیار بافت گیرنده نظیر مثانه بیمار قرار می دهد، تا اینکه با کمک از بافت پیوندی افزایش حجم مناسبی در مثانه پیوند شده ایجاد نماید. اما علی رغم تمامی مزایای حاصل از پیوند مثانه با قطعه روده ای، معضلات فراوانی متعاقب خصوصیات ترشعی و جذبی قطعه روده ای در تماس با محیط ادرار قابل انتظار است که می تواند باعث تغییرات بیوشیمیایی خون، انسداد، عفونتهای دستگاه ادراری و حتی برگشت ادرار به میزنای و کلیه شود (۳،۱۰،۱۸،۲۱). برهنه کردن مکانیکی مخاط قطعه روده ای پیوندی با برداشت ظریف و دقیق این لایه با استفاده از تیغ بیستوری یکی از شیوه های است که با انجام آن ترشح غدد و سلولهای جامی روده کاهش یافته و همچنین با عدم حضور اپی تلیوم و در واقع برداشت کامل مخاط روده پیوندی مانع از فعالیتهای جذبی اپی تلیوم روده می شود. عدم برداشت کامل مخاط روده با این شیوه حتی با استفاده از عدسی و درشت نمایی بالا سبب می شود که سلولهای باقیمانده با فرآیند هیپر تروفی و هیپر پلازی از دیاد حاصل نماید. از آنجایی که ساخت و اضمحلال سلولهای پوششی روده نسبت به سلولهای پوششی بافت مثانه بسیار سریعتر است، سلولهای پوششی روده به سرعت سطح روده را می پوشانند و فعالیتهای فیزیولوژیکی قطعه پیوندی از سر گرفته می شود. برداشت مخاط به شیوه مکانیکی و با استفاده از تیغ بیستوری به دلیل ایجاد مراحل التهابی شدید در ناحیه باعث تشکیل رشته های کلان شده که فیبروز حاصل از آن، سبب چروکیدگی بافت، عدم خاصیت ارتجاعی و کششی در بافت مثانه می شود که این عوارض هدف استفاده آن در انتروسیستوپلاستی را زیر سؤال می برد (۳،۱۴،۲۱،۲۲).

پیوند انتروسیستوپلاستی با استفاده از لایه روده برعکس شده (سطح سرورز روده در تماس با ادرار و مخاط آن در سطح خارجی پیوند و در تماس با احشای حفره بطنی قرار می گیرد) معضلات پس از عمل جراحی انتروسیستوپلاستی را کاهش می دهد اما به دلیل حضور مخاط در تماس با احشای حفره شکمی، حضور ترشحات سلولهای پوششی و غدد بافت روده پیوندی در حفره شکمی، زمینه پریتونیت فراهم می شود (۳،۲۱). انتروسیستوپلاستی سرورزی - عضلانی به عنوان یک الگو به منظور برطرف نمودن مشکلات پس از پیوند قطعه روده ای به مثانه در سال ۱۹۵۵ معرفی شد (۲۲،۲۳). سپس در جراحی پیوند مثانه عمومیت یافت (۴،۱۲). انجام شیوه انتروسیستوپلاستی سرورزی - عضلانی که با حذف مخاط به شیوه مکانیکی انجام پذیرفت توانست تجمع ترشحات مخاطی را رفع نماید اما - د - اپی تلیالیزه کردن جراحی با استفاده از تیغ بیستوری در الگوهای حیوانی باعث انقباض و فیبروز قطعه پیوندی روده شده و مانع از افزایش ظرفیت مثانه می شود (۱۷،۲۲). از طرفی اگر



ساده تر بوده و بافت روده صدمه کمتری را متحمل می شود. درمان فتودینامیک، به قرار گرفتن ماده حساس به نور در بافت هدف و تابش نور با طول موج مناسب به آن بافت به منظور ایجاد اثر بیولوژیکی مطلوب اطلاق می گردد. درمان فتودینامیکی در ژوزنوم با استفاده از عامل حساس به نور (مشتقات هماتوپورفرین ها) و نور منتج به کنده شدن مخاط ژوزنوم با حفظ لایه عضلانی و سروزی در الگوی حیوانی موش رت شد (۳،۷). پس از گذشت یک هفته به طور کامل قطعه پیوندی روده با بافت اوروتلیال سنگفرش شد و برخلاف نتایج حاصل از د- اپی تلیالیزه شدن قطعه ایلنومی به کمک شیوه های جراحی، کنده شدن مخاط با استفاده از شیوه فتو شیمیایی باعث چروکیدگی و یا انقباض قطعه پیوندی نگردید (۱۳). از آنجایی که در استفاده از شیوه فتوشیمیایی اوروتلیوم جایگزین اپی تلیال قطعه روده ای می شود ترشح مخاطی متعاقب آن واقعاً رفع می گردد، هر چند که سایر الگو های تحقیقاتی تجربی در مقایسه با شیوه فتودینامیک قادر به مهار فعالیتهای ترشحاتی مخاطی نبودند (۱،۱۷،۲۰). در مطالعه دیگر در سه حیوان از حیوانات مورد مطالعه، کانونهای میکروسکوپی از مخاط روده در محل پیوند مئانه - روده ای باقی ماند که ممکن است به دلیل عدم تابش نور کافی و یا اجتماع ناکافی ماده فتودینامیک در مواضع مذکور باشد. در هر صورت این نواحی بسیار کوچک بوده و باعث افزایش ترشح مخاط نمی شوند.

مطالعه دیگر نشان داد که خوراندن یک میلی لیتر محلول سالیین طبیعی هیپرتونیک ۴/۵ مول با استفاده از لوله معدی در موش رت قادر است که لایه اپی تلیوم معده را به شکل یکسان تخریب نماید (۲۴). ترکیب پروتامین سولفات و محلول اوره هیپرتونیک باعث تخریب سلولی در سطح مخاط قطعه پیوندی معرفی شده اند (۲۲). ارزیابیهای بافت شناسی بلافاصله پس از انجام درمان مخاط با استفاده از پروتامین سولفات و اوره، در درجات مختلفی از د- اپی تلیالیزه شدن را در ۳۰ تا ۹۰ درصد و به طور متوسط ۵۰ درصد قطعه پیوندی نشان داد. تشکیل بافت کلاژن (فیبروز) به میزان حداقل تا متوسط (رنگ آمیزی تریکروم ماسون) در همه گروههای مورد مطالعه این تحقیق دیده شد، به طوری که بافت فیبروز تشکیل شده در قطعه روده ای بیشتر از بافت مئانه بود. د- اپی تلیالیزه شدن شیمیایی قطعه روده ای در همه گروه های مورد مطالعه به اندازه متوسط بود. برداشت اپی تلیوم به شیوه شیمیایی از ایجاد صدمات مکانیکی به قطعه پیوندی جلوگیری نموده و احتمال ایسکمی را که عهده دار تشکیل بافت فیبروز است، کاهش می دهد (۱۷،۱۹،۲۲). برهنه کردن مخاط روده ای با تزریق سالیین بافری HEPES (۲ - N - هیدروکسی اتیل پیرازین - ۲ - N⁺ - اتان سولفونیک اسید) از شیوه های دیگر مورد استفاده به منظور د- اپی تلیالیزه کردن مخاط قطعه روده پیوند شده به مئانه در الگوی خوک می باشد (۱۵). د- اپی تلیالیزه کردن شیمیایی با استفاده از غلظتهای ۱ گرم نیترات نقره در ۱۰۰ میلی لیتر محلول آبکی، ۵ گرم نیترات نقره در ۱۰۰ میلی لیتر محلول آبکی و ۱۰ گرم نیترات نقره در ۱۰۰ میلی لیتر محلول آبکی برای د- اپی تلیالیزه کردن مخاط روده پیوندی در ۵۵ موش رت ماده مورد محک

آزمایش قرار گرفت. بررسی و مطالعه مقاطع هیستوپاتولوژی نشان داد که محلول ۱۰ گرم نیترات نقره، توانایی د- اپی تلیالیزه کردن کامل قطعه سیگموندی روده را دارد. این نتیجه در گروه های ۱ و ۵ گرم نیترات نقره مشاهده نشد. تفاوت بافت شناسی آشکاری در میزان ترسیب کلاژن و ایجاد فیبروز در بافت های د- اپی تلیالیزه شده پیوندی در گروه های مورد مطالعه دیده نشد. بنابراین محلول ۱۰ گرم نیترات نقره می تواند عمل د- اپی تلیالیزه کردن شیمیایی را انجام دهد (۸). علی رغم تمام تلاشهای انجام شده در حذف مخاط قطعات روده ای پیوند شده به مئانه، مطالعه دیگری با استفاده از ترکیب آنزیمی کلاژناز و تریپسین با الگوی موش رت انجام پذیرفت (۲۶). در این تحقیق مخاط قطعه ایلنومی پیوندی با ترکیب آنزیمی شسته و سپس به مئانه پیوند شد. نتایج حاصل از این مطالعه تجربی نشان داد که ترکیب آنزیمی کلاژناز و تریپسین هیچ گونه عوارض جانبی روی پوشش سروزی و دیواره عضلانی موش رت ندارد (۲۶). رشته های اصلی بافت بینابینی و غشا پایه روده فیبریلی و بی شکل بوده که آنزیم کلاژناز رشته های تشکیل دهنده بافت روده را می شکند. به علاوه آنزیم تریپسین به عنوان آنزیم شکننده اتصالات پپتیدی بین سلولهای بافت بینابینی عمل کرده که با توجه به نحوه مکانیسم و عمل تریپسین، انتشار و عمل آنزیم کلاژناز در بافت پوششی روده افزایش می یابد (۹،۲۶). بر اساس مطالعه اخیر و نتایج حاصل از آن، مطالعه تجربی در محیط زنده در ۱۵ قلابه سگ ماده با نژاد مخلوط ایرانی انجام پذیرفت. با توجه به نتایج حاصل از مطالعه مقاطع هیستوپاتولوژی در زمان های مختلف ۵، ۱۰، ۱۵، ۲۰ و ۲۵ دقیقه ای مشخص شد که ترکیب آنزیمی کلاژناز و تریپسین با غلظت ۰/۱۲۵ درصد در دمای ۳۷ درجه سانتیگراد به مدت ۲۵ دقیقه توانایی د- اپی تلیالیزه کردن تقریباً کامل قطعه ایلنومی را بدون تأثیر منفی بر روی لامینا پروپریا، طبقه فشرده (اختصاصاً در گونه سگ و گوسفند خواران)، پلاکهای پاپیر، لایه های عضلانی صاف و سروزی داشته و می تواند به عنوان یک شیوه درمانی در مسیر هضم و تخریب سلولهای اپی تلیال پرزهای قطعه ایلنومی مورد استفاده قرار گیرد. همانند این نتایج در مطالعه ای با استفاده از ترکیب آنزیمی کلاژناز و تریپسین و شستن قطعه ایلنومی در موش رت حاصل شده بود (۲۶). مطالعه حاضر عدم تأثیر ترکیب آنزیمی را در سایر زمانهای مورد مطالعه در د- اپی تلیالیزه کردن نسبتاً کامل مخاط قطعه ایلنومی آشکار می سازد. با توجه به یافته های بافت شناسی در محیط زنده نشان داده شد که ترکیب آنزیمی قادر به برهنه کردن قطعه ایلنومی از اپی تلیوم بوده و همچنین به دلایل عدم اثرات جانبی منفی بر روی سایر لایه ها، کاهش احتمال تشکیل بافت فیبروز به دلیل اندک بودن واکنشهای التهابی در قطعه ایلنومی، ادم بسیار خفیف در لامینا پروپریا، پر خونی خفیف در پرزها یا خونریزی اندک بعضی از پرزهای روده می تواند به عنوان قطعه مطلوب پیوندی در جراحیهای اصلاحی دستگاه ادراری نظیر افزایش حجم مئانه استفاده شود. البته این پیشنهاد به انجام مطالعات وسیعتر و طولانی مدت نیاز دارد چرا که هدف از د- اپی تلیالیزه کردن مخاط قطعه پیوندی، کاهش عوارض پس از عمل جراحی ایلئوسیتوپلاستی



References

۱. بختیاری، ج.، فتاحیان، ح.ر.، جعفرزاده، س.ر.، نوروزیان، ا. و اردشیر، ا. (۱۳۸۳): ارزیابی بالینی ایلئوسیستوپلاستی در سگ، ۵۹ (۱): صفحه: ۵۷-۶۲.
۲. بختیاری، ج.، فتاحیان، ح.ر.، کجباف زاده، ع.م. و نوروزیان، ا. (۱۳۸۲): مروری بر روشهای افزایش حجم مثانه، ۵۸ (۱): صفحه: ۸۷-۸۳.
3. Adams, M.C. and Joseph, D.B. (2002): Urinary tract reconstruction in children. In Campbell's Urology. PC Walsh, AB Retik, ED Vaughan and AJ Wein. 8th ed. W.B. Saunders Company, Philadelphia, USA. 3: 2525-2545.
4. Badiola, F., Manivel, J.C. and Gonzalez, R. (1991): Seromuscular enterocystoplasty in rats. J. Urol. PP: 146-559.
5. Brown, D.C. (2002): Small intestines. In textbook of small animal surgery. Edited by D Slatter. 3rd ed. W.B. Saunders Company, Philadelphia, USA. 1: 644-664.
6. Buson, H., Manivel, J.C., Dayane, M., Long, R. and Gonzalez, R. (1994): Seromuscular enterocystoplasty lined with urithelium: Experimental study. Urology. PP: 44, 743-748.
7. Chaudhuri, K., Goldblatt, P.J., Kreimer-Birnbaum, M., Keck, R.W. and Selman, S.H. (1986): Histological study of the effect of hematoporphyrin derivative photodynamic therapy on the rat jejunum. Canadian. Res. PP: 46, 2950.
8. Demirbilek, S., Aydin, G., Ozardali, H.I. and Baykara, S. (2001): Chemically induced intestinal de-epithelialization using silver nitrate for bladder augmentation. Urol. Res. 29, 1: 29-33.
9. Doyle, A. and Griffiths, J.B. (2000): Enzymatic Techniques for Tissue Dissociation. In Cell and Tissue Culture for Medical Research. Wiley, Chapter 1(5), PP: 27-37.
10. Fossum, T.W., Hedlund, C.S., Hulse, D.A., Johnson, A.L., Seim III, H.B., Willard, M.D. and Carrol, G.L. (2001): Surgery of the small intestine. In small animal surgery. Edited by TW Fossum, CS Hedlund, DA Hulse, AL Johnson, HB Seim III, MD Willard and GL Carrol. 2nd ed. Mosby, St. Louis, USA, PP: 369-384.
11. Goldwasser, B., Barret, D.M. and Benson, R.C. (1986): Bladder replacement with use of a detubularized right colonic segment: Preliminary report if a new technique. Mayo. Clin. Proc. 61: 615.
12. Gonzalez, R., Reid, C. and Reinberg, Y. (1994): Seromuscular enterocystoplasty lined with urithelium (SELU): Experience with 12 patients. J. Urol. part 2, 151: 235A, abstract 29.

ناشی از فعالیتهای فیزیولوژیک جذبی و ترشحي قطعه ایلئومی پیوند شده در محیط ادراری در راستای افزایش حجم مطلوب مثانه می باشد. نویسندگان مقاله امیدوار هستند با انجام مطالعات بیشتر در این زمینه بتوانند با ارائه شیوه ها و الگوهای تحقیقاتی مناسب، راهکاری به منظور کاهش عوارض پس از عمل جراحی پیوند مثانه با استفاده از تغییر مطلوب در بافت طبیعی بدن افراد مبتلا به ناهنجاری های مختلف مثانه در بخشهای اورولوژی کودکان، بزرگسالان و بیمارستانهای دامهای کوچک پیشنهاد نمایند.

تشکر و قدردانی

نویسندگان مقاله از قطب علوم درمانگاهی، معاونت پژوهشی دانشکده دامپزشکی، معاونت پژوهشی دانشگاه تهران به خاطر حمایتهای مالی و همچنین از زحمات آقایان دکتر داریوش شیرانی، دکتر داود شریفی، دکتر عباس وشگینی، دکتر حسن برکتین، دکتر محمد مهدی دهقان، دکتر فرهید همت زاده، رحمان حسینی، احمد صلاح، محمد مهدی غفاری، علی علی یاری و کارکنان سخت کوش بیمارستان دامهای کوچک دانشکده دامپزشکی دانشگاه تهران تشکر و قدردانی به عمل می آورند.



13. Haselhuhn, G.D., Kropp, K.A., Keck, R.W. and Selman, S.H. (1994): Photochemical ablation of intestinal mucosa for bladder augmentation. *J. Urol.* 152, (6 pt 2): 2267-2271.
14. King, L.R., Webster, G.D. and Bertram, R.A. (1987): Experiences with bladder reconstruction in children. *J. Urol.* 138: 1002.
15. Liu, I.J., Lee, A.M. and Terris, M.K. (2001): Effectiveness of denuding the intestinal mucosa by submucosal injection in the porcine model. *Technol. Urol.* 7, 1: 70-74.
16. McDougal, W.S. (1992): Metabolic complications of urinary intestinal diversion. *J. Urol.* 147, 5: 1199-208.
17. Motley, R.C., Montgomery, B.T. Zollman, P.E. Holley, K.E. and Kramer, S.A. (1990): Augmentation cystoplasty utilizing de- epithelialized sigmoid colon: a preliminary study. *J. Urol.* 143: 1257.
18. Narayan, P., Broderick, G.A. and Tanagho, E.A. (1991): Bladder substitution with ileocecal (Mainz) pouch. Clinical performance over 2 years. *Br. J. Urol.* 68: 588.
19. Niku, S.D., Scherz, H.C., Stein, P.C. and Parsons, C.L. (1995): Intestinal de-epithelialization and augmentation cystoplasty: an animal model. *Urology*, 46, 1: 36-39.
20. Oesch, I. (1988): Neurothelium in bladder augmentation. An experimental study in rats. *Eur. Urol.* 14, 4: 328-9.
21. Rink, R.C. and Adams, M.C. (1998): Augmentation cystoplasty. In *Campbell's Urology*. 7th ed. PC, Walsh, AB, Retik, ED Vaughan, AJ Wein, Philadelphia, W.B. Saunders Company, 3: 3167-3189.
22. Salle, J.L.P., Fraga, C.S., Lucib, A., Lampertz, M. Jobim, G. and Putten, A. (1990): Seromuscular enterocystoplasty in dogs. *J. Urol.* 144, 454-456.
23. Shoemaker, W.C. and Marucci, H.D. (1955): The experimental use of seromuscular grafts in bladder reconstruction. Preliminary Report. *J. Urol.* 73: 314-321.
24. Sorbye, H., Svanes, C., Stangeland, L., Kvinnsland, S. and Svanes, K. (1988): Epithelial restitution and cellular proliferation after gastric mucosal damage caused by hypertonic NaCl in rats. *Virchows. Arch. A. Pathol. Anat. Histopathol.* 413, 5: 445-55.
25. Tizzoni, G. and Foggi, A. (1888): Die Wiederherstellung der Harnblase. *Zentralbl chir.* 15: 921.
26. Turkeri, L.N., Simek, F., Sav, A., Ilker, Y.N. and Akdas, A. (1996): Enzymatic treatment of ileal segment used for urinary tract reconstruction. *Inter. Urol. Nephrol.* 28, 5: 655-663.

