

## بررسی مرفولوژی سلول‌های خونساز و تعیین نسبت میلوئید به اریترئوئید در مغز استخوان گاوهای بومی برحسب سن و جنس

دکتر مینا تجلی\* دکتر سعید نظیفی حبیب‌آبادی\*\* دکتر امیر محمود رستگار\*\*\*

### خلاصه :

به منظور مطالعه مرفولوژیک و تعیین نسبت میلوئید به اریترئوئید، نمونه‌های مغز استخوان و خون محیطی ۳۰ رأس گاو بومی در سنین مختلف و در دو جنس نر و ماده تهیه گردید. در این تحقیق نمونه‌های مغز استخوان از ناحیه جناغ سینه و خون محیطی از ورید و داج جمع‌آوری و به روش راییت و گیمسا رنگ‌آمیزی گردیدند. نتایج مرفولوژیک و مرفومتريک این مطالعه نشان داد تکامل و تشکیل سلول‌های خونی در گاوهای بومی مشابه سایر پستانداران بوده و از نظر مرفولوژی سلول‌های خونساز مانند سایر نژادهای گاو و حتی مشابه برخی از پستانداران می‌باشد. سن و جنس بر روی درصد و اندازه طبیعی سلول‌های مغز استخوان تأثیر دارد ( $p < 0/05$ ). همچنین نسبت میلوئید به اریترئوئید، نیز در سنین مختلف، متفاوت است. به طوری که تا دوران بلوغ افزایش یافته و در سنین بالا کم می‌شود. در دو جنس نیز تفاوت اندکی در این نسبت وجود دارد به طوری که در جنس ماده کمتر است. درصد لوکوسیت‌های خون محیطی گاوهای بومی در سنین مختلف و دو جنس نر و ماده تفاوت معنی‌داری نشان نداد ( $p > 0/05$ ).

واژه‌های کلیدی : مغز استخوان، سلول‌های خونساز، نسبت میلوئید به اریترئوئید، سن

### مقدمه :

بیماری‌ها کرده است و اساساً تشخیص نهایی و قطعی این بیماری‌ها از همین طریق صورت گرفته است (۴). آزمایش مغز استخوان عملی‌ترین روش پیش‌بینی پاسخ هماتولوژیکی است، بنابراین نقش مهمی در پیش‌آگهی و تشخیص دارد (۴).

بیوپسی مغز استخوان، وسیله تشخیصی باارزشی در پریکاردیت ضربه‌ای، آبسه‌های کبدی، پیلونفریت، اورام پستان و پنومونی گاو می‌باشد (۳ و ۹). باک‌گرن و جانسون (۱۹۶۹) بر روی مغز

آزمایش مغز استخوان، یکی از مفیدترین راه‌های بررسی سیستم خونساز حیوان می‌باشد. نمونه‌گیری از مغز استخوان در کم‌خونی‌های جبران‌ناپذیر، کم‌خونی مگالوبلاستیک، نوتروپنی دائمی، ترومبوسیتوپنی، پان‌سیتوپنی، مسمومیت‌های دارویی، تماس با اشعه رادیواکتیو، اختلالات لنفوپرولیفراتیو منجمله میلوم متعدد و لوسمی‌ها یا سرطان خون، کمک بسیار زیادی به تشخیص این

\* - گروه آموزشی علوم پایه دانشکده دامپزشکی دانشگاه شیراز، شیراز - ایران.

\*\* - گروه آموزشی علوم درمانگاهی دانشکده دامپزشکی دانشگاه شیراز، شیراز - ایران.

\*\*\* - دانش‌آموخته دانشکده دامپزشکی دانشگاه شیراز، شیراز - ایران.

این ترتیب که ابتدا حیوان مورد نظر با تزریق داروی رامپون مقید گشته، سپس از قسمت فوقانی جناغ مقابل فضای بین دنده‌ای اول یا محل اتصال دومین دنده نمونه مغز استخوان گرفته می‌شد.

پوست، بافت زیر جلد و پرده ضریع استخوان توسط محلول بی‌حسی لیدوکائین یک درصد به صورت انتشاری بی‌حس می‌گردید. برای وارد شدن به مغز استخوان توسط سوند مخصوص، مستقیماً و به‌طور عمودی از محل شکاف وارد استخوان جناغ شده، هنگامی که سوند با غشاء استخوان تماس حاصل می‌کرد با ایجاد فشار کم و حرکات چرخشی در جهت عقربه‌های ساعت و عکس آن سوند وارد کورتکس استخوان می‌گشت و سپس آرام به جلو رانده می‌شد. پس از ثابت شدن سوند در استخوان، سرنگ خشک ۲۰ میلی‌لیتری محکم به سوند متصل شده و به آرامی مکش انجام می‌گردید. مغز استخوان آسپیره شده بر روی لام شیشه‌ای تمیز قرار داده می‌شد و سریعاً از آن گسترش تهیه می‌گردید. گسترش‌های تهیه شده فوراً در معرض هوا خشک شده و مشخصات حیوان بر روی آن ثبت می‌گردید (۵).

قبل از آسپیراسیون، از خون محیطی هر دام نیز گسترش تهیه و نگهداری می‌شد. برای تهیه خون محیطی از ورید و داج خون گرفته می‌شد که به وسیله یک سر سوزن گاژ ۱۸ به داخل سیاهرگ وارد و در هنگام جریان قطرات خون از یک قطره آن گسترش تهیه می‌گردید. پس از تهیه هر سری گسترش‌های مغز استخوان و خون محیطی، گسترش‌های آماده شده در اسرع وقت به دو روش رایت و گیمسا رنگ آمیزی می‌گردیدند.

در این مطالعه مورفولوژی سلول‌های خونساز (رده‌های اریتروئید و میلوئید) و میزان مگاکاریوسیت‌ها

استخوان گاوهایی که با سرخس تغذیه شده بودند، مطالعاتی را انجام دادند (۲). شالم (۱۹۷۶) یاخته‌های مغز استخوان را در گاوهای طبیعی و مبتلا به تورم پستان مطالعه و بررسی کرد (۹). از آنجا که آزمایش مغز استخوان و بررسی تغییرات ظاهری سلول‌ها و تعداد آنها در بیماری‌ها، نیازمند داشتن مقادیر طبیعی سلول‌های مختلف مغز استخوان می‌باشد، از اینرو لازم است که ابتدا یک تابلو استاندارد از ظاهر طبیعی و تعداد سلول‌های مختلف مغز استخوان در اختیار باشد تا در هنگام بیماری‌های مختلف با آن مقایسه گردد.

با توجه به اینکه تاکنون در ایران هیچگونه تحقیقی در زمینه مغز استخوان گاو در سنین مختلف صورت نگرفته است، از اینرو بر آن شدیم تا با انجام این تحقیق نخست مورفولوژی سلول‌های طبیعی مغز استخوان گاو و گوساله را بدانیم و دوم اینکه درصد طبیعی هر کدام از این سلول‌ها را در مغز استخوان تعیین نماییم.

#### مواد و روش کار:

در این تحقیق از ۳۰ رأس گاو نژاد بومی به ظاهر سالم در دو جنس نر و ماده و در سنین مختلف (کمتر از ۱/۵ سال تا بیشتر از ۳ سال)، متعلق به واحد امور دام دانشکده دامپزشکی شیراز نمونه مغز استخوان تهیه گردید.

در این مطالعه ابتدا ناحیه نمونه‌گیری مغز استخوان مشخص گردید. به این ترتیب که از نواحی استخوان جناغ و سر استخوان ران، دنده‌ها و نیز برجستگی توبرکوسای یک دام به‌طور آزمایشی نمونه‌گیری شد و پس از رنگ آمیزی و مطالعه، ناحیه استخوان جناغ برای نمونه‌گیری انتخاب گردید. نمونه‌گیری در حیوان‌های جوان به‌صورت خوابیده به پهلو و در بالغین به‌صورت ایستاده انجام می‌گرفت. به

### نتایج :

نتایج حاصل از مطالعه مرفولوژی سلول‌های خونساز از مغز استخوان گاوهای بومی به شرح زیر می‌باشد:  
**پرو نورموبلاست :**

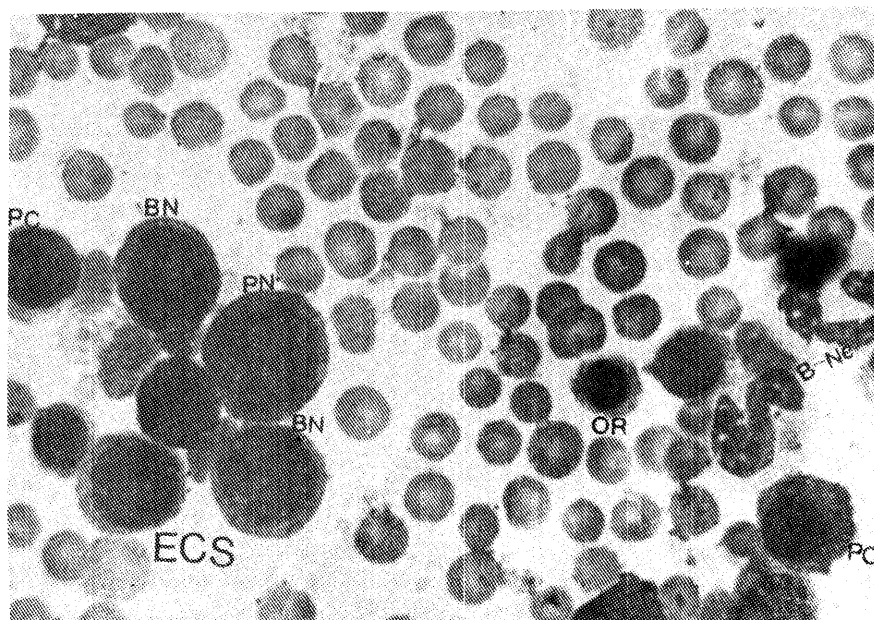
این سلول که اولین و بزرگترین سلول از رده مذکور است، سلولی گرد با هسته گرد و بزرگ مرکزی می‌باشد. هسته سلول دارای شبکه کروماتینی یکنواخت و واجد هستک بوده و سیتوپلاسم بازوفیلیک که به صورت نوار باریکی در اطراف هسته قرار می‌گیرد (تصویر شماره ۱).

### بازوفیلیک نورموبلاست :

این سلول کوچکتر از پرو نورموبلاست بوده و همانند آن سلولی گرد با هسته مرکزی گرد و بزرگ است. هسته دارای کروماتین متراکم‌تر بوده و فاقد هستک می‌باشد. سیتوپلاسم کاملاً بازوفیلیک است (تصویر شماره ۱).

مورد بررسی قرار گرفت. همچنین اندازه‌گیری سلول‌ها به روش میکرومتری استاندارد انجام گرفته و شمارش تفریقی بر روی پانصد سلول خونساز انجام گرفت و درصد هر کدام از سلول‌های میلوئید و اریتروئید تعیین گردید. پس از شمارش تفریقی نسبت میلوئید به اریتروئید (M/E) نیز تعیین گردید. در مورد گسترش‌های خون محیطی نیز شمارش تفریقی گلبول‌های سفید بر روی ۱۰۰ سلول انجام و نتایج ثبت شد.

به منظور پی‌بردن به این نکته که آیا اختلافات ظاهری موجود بین مقادیر پارامترهای مغز استخوان در سنین مختلف معنی‌دار می‌باشند از آزمون آنالیز واریانس و آزمون دامنه چندگانه دانکن استفاده و برای بررسی اختلاف معنی‌دار بین دو جنس نر و ماده پارامترهای مختلف مغز استخوان از تست Student-t-test استفاده گردید.



تصویر ۱ - نشان دهنده سلول‌های رده اریتروئید در مغز استخوان گاوهای بومی، رنگ‌آمیزی رایت (۱۴۳۰x). (PN) پرو نورموبلاست، (BN) بازوفیلیک نورموبلاست، (PC) پلی کروماتیک نورموبلاست، (OR) ارتوکروماتیک نسورموبلاست، (ECS) سلول‌های رده اریتروئید، (B-Ne) باند نوتروفیل

**پلی کروماتیک نورموبلاست :**

این سلول کوچکتر از سلول‌های قبلی می‌باشد. سلول پلی کروماتیک، یک سلول گرد با هسته گرد مرکزی بوده و سیتوپلاسم آن بازوفیلیک روشن می‌باشد (تصویر شماره ۱).

**ارتوکروماتیک نورموبلاست :**

آخرین سلول هسته‌دار و کوچکترین سلول از رده اریترئوئید است. هسته سلول کوچک و پیکنوتیک بوده، در یک کنار سلول قرار می‌گیرد. سیتوپلاسم سلول کاملاً بازوفیلیک روشن تا خاکستری و نسبت آن به هسته در مقایسه با سلول‌های قبلی بیشتر می‌باشد (تصویر شماره ۱).

**میلوبلاست :**

این سلول نابالغ‌ترین سلول از رده گرانولوسیت‌ها است. سلول میلوبلاست گرد با هسته بزرگ دارای هستک می‌باشد. سیتوپلاسم در این سلول بازوفیلیک و فاقد دانه بوده و مقدار آن نسبت به هسته کم می‌باشد.

**پرومیلویت :**

سلولی بزرگ و نامنظم است. هسته فاقد هستک می‌باشد. سیتوپلاسم بازوفیلیک و حاوی دانه‌های قرمز رنگی است که حتی روی هسته را نیز می‌پوشانند.

**میلویت‌ها :**

این سلول‌ها کروی با یک هسته بیضی شکل می‌باشند. هسته در کنار سلول قرار گرفته و سیتوپلاسم بازوفیلیک آنها علاوه بر داشتن گرانول‌های غیراختصاصی آزرروفیلیک شامل گرانول‌های

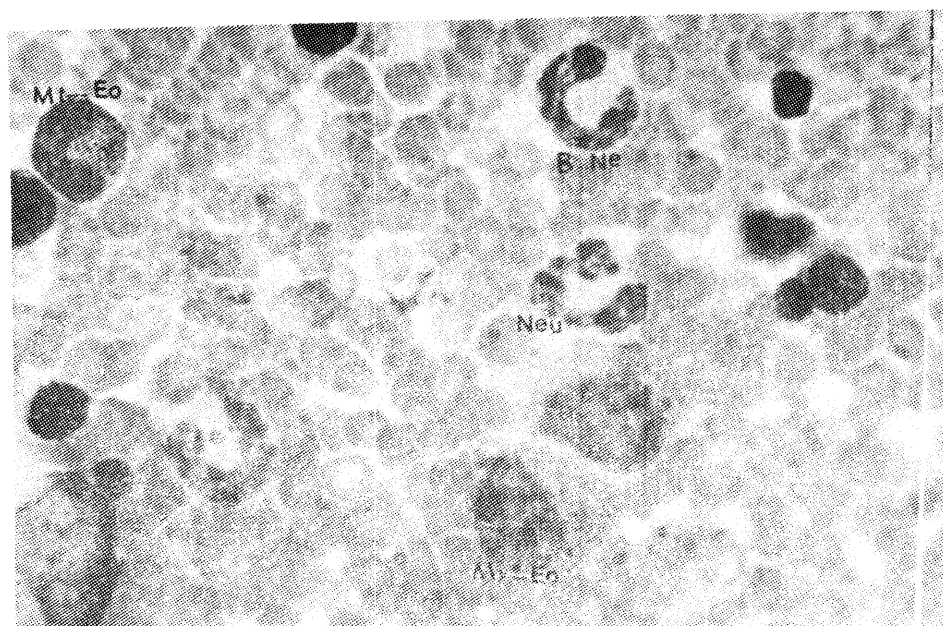
اختصاصی هستند که رنگ گرانول‌های اختصاصی مشخص‌کننده میلویت نوتروفیلی، ائوزینوفیلی و بازوفیلی می‌باشد. وجود گرانول‌های اختصاصی در سیتوپلاسم که از ویژگی‌های این سلول است در میلویت نوتروفیلی به صورت گرانول‌های ریز، گرد و صورتی رنگ می‌باشد که کوچکتر و روشن‌تر از گرانول‌های آزرروفیلیک هستند. در میلویت ائوزینوفیلیک، گرانول‌های اختصاصی درشت‌تر و به رنگ قرمز می‌باشند (تصویر شماره ۲). میلویت بازوفیلیک در هیچکدام از گسترش‌های مغز استخوان مشاهده نگردید.

**متامیلوسیت‌ها :**

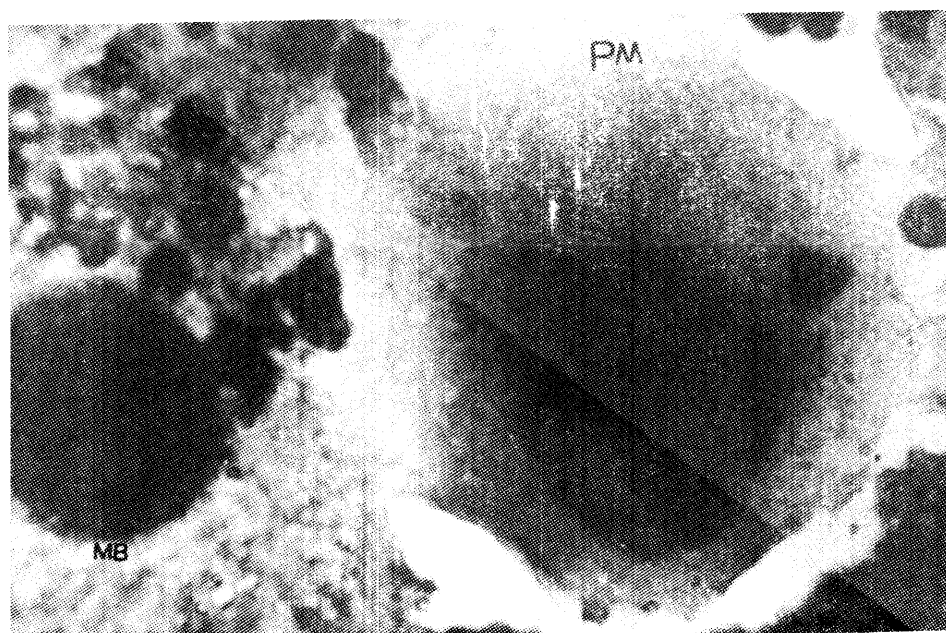
این سلول‌ها کوچکتر از سلول‌های میلویت می‌باشند. سلول متامیلوسیت گرد بوده و دارای هسته لوبیایی شکل است. هسته سلول در یک کنار قرار گرفته و سیتوپلاسم بازوفیلیک شامل گرانول‌های اختصاصی هستند. ویژگی گرانول‌های اختصاصی نمایانگر متامیلوسیت نوتروفیلی و یا ائوزینوفیلی است (تصویر شماره ۲).

**سلول‌های باند :**

سلول‌های باند آخرین سلول از رده میلوئید است. این سلول‌ها که فرم نابالغ سلول‌های گرانولوسیت را تشکیل می‌دهند، سلول‌هایی گرد بوده که هسته آنها کاملاً نعل اسبی شکل می‌باشد و در یک کنار قرار گرفته و همانند سلول‌های قبل با در نظر گرفتن ویژگی گرانول‌های اختصاصی داخل سیتوپلاسمشان، باند نوتروفیلی و یا ائوزینوفیلی قابل تشخیص خواهد بود (تصویر شماره ۲).



تصویر ۲ - نشان‌دهنده سلول‌های رده‌های مختلف خونساز در مغز استخوان گاوهای بومی، رنگ‌آمیزی راییت (۱۴۳۰×). (MY-EO: میلوپسیت انوزینوفیلی، Mt-EO: متامیلوسیت انوزینوفیلی، B-Ne: باند نوتروفیلی، Neu) نوتروفیل



تصویر ۳ - نشان‌دهنده سلول‌های خونساز در مغز استخوان گاوهای بومی، رنگ‌آمیزی راییت (۱۴۳۰×). (MB: مگاکاریوبلاست، PM: پرومگاکاریوبلاست)

### مگاکاریوبلاست :

سلولی گرد با هسته گرد و هتروکروماتین می‌باشد و سیتوپلاسم آن کم و بازوفیلیک تیره‌است (تصویر شماره ۳).

### پرومگاکاریوسیت :

این سلول بزرگتر از سلول قبل بوده و از آنجایی که از این سلول تقسیم هسته صورت می‌پذیرد، هسته به‌صورت چند تکه‌ای مشاهده می‌گردد. سیتوپلاسم بیشتر و روشن‌تر از سلول‌های مگاکاریوبلاست می‌باشد (تصویر شماره ۳).

### مگاکاریوسیت :

بزرگترین سلول از رده مگاکاریوسیتی می‌باشد. شکل این سلول‌ها نامنظم بوده و دارای هسته چند قطعه‌ای هستند که کروماتین روشن‌تر از سلول‌های قبلی است. سیتوپلاسم بازوفیلیک بسیار روشن این سلول‌ها دارای دانه‌های آزروفیلیک می‌باشد.

### سلول پلازما :

این سلول‌ها معمولاً گرد با سیتوپلاسم بازوفیلیک می‌باشند. هسته آنها به کناری رفته و ناحیه‌ای روشن در کنار هسته در درون سیتوپلاسم وجود دارد.

### سلول در حال تقسیم :

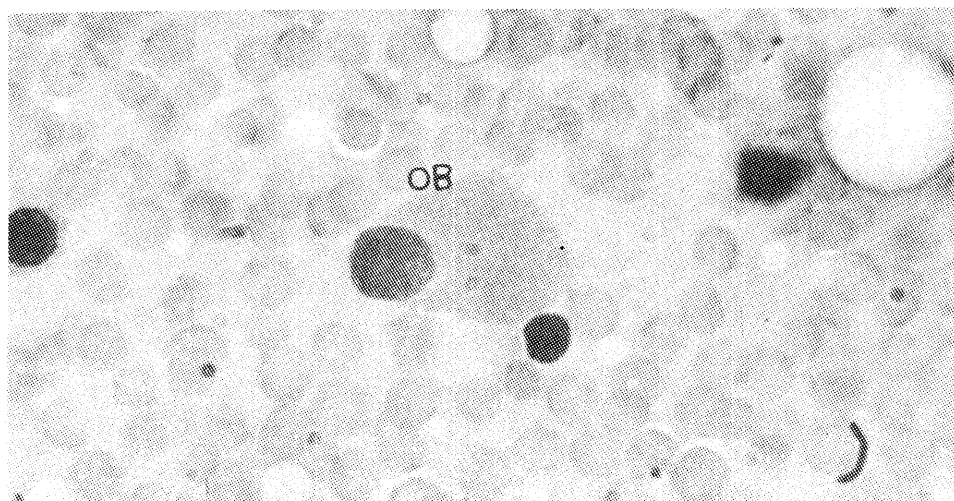
این سلول بیشتر در رده اریترئوئیدی دیده می‌شوند و شامل مراحل مختلف تقسیم سلولی می‌باشند.

### سلول استحاله یافته :

این سلول‌ها ظاهری قطعه‌قطعه‌شده با هسته پیکنوزه دارند و یا به‌صورت ساختارهای صورتی رنگ بدون هسته می‌باشند.

### سلول استئوبلاست :

این سلول‌ها بیضی شکل و کشیده بوده و دارای سیتوپلاسم آبی می‌باشند که ظاهری دانه‌دار دارد. ناحیه کم‌رنگی در سیتوپلاسم، کمی دورتر از هسته در آنها مشاهده می‌شود (تصویر شماره ۴).



تصویر ۴ - نشان‌دهنده سلول‌های استئوبلاست در مغز استخوان گاوهای بومی، رنگ‌آمیزی رایت (۱۴۳۰x). (OB)

جدول ۱ - درصد\* سلول‌های خونساز و نسبت میلوئید به اریترئوئید (M/E) مغز استخوان گاوهای بومی بر حسب سن

سن (سال)	تعداد پرنورمون بلاست	بازوفیلیک نورمون بلاست	لیکریوماتیک نورمون بلاست	ارنوکروماتیک نورمون بلاست	میلوبلاست	پرومیلوцит		میلوسیت	
						اوتوزیوفیلی	نوتروفیلی	اوتوزیوفیلی	نوتروفیلی
کوچکتر از ۱/۵ سال	۱۰	۱/۱۰±۰/۰۸	۵±۰/۲۴	۳۷/۵۶±۰/۹۵	۲۲/۲۲±۰/۲۰ <sup>a</sup>	۰/۶۲±۰/۰۵	۰/۹۲±۰/۱۰ <sup>a</sup>	۰/۴۶±۰/۰۵	۰/۶۶±۰/۰۷ <sup>a</sup>
۱-۳ سال	۱۰	۱/۱۸±۰/۱۲	۴/۷۴±۰/۲۰	۳۴/۹۲±۰/۶۴	۲۷/۵۰±۰/۲۴ <sup>b</sup>	۰/۸۶±۰/۱۱	۰/۹۸±۰/۰۹ <sup>a</sup>	۰/۴۰±۰/۰۷	۰/۶۴±۰/۰۹ <sup>a</sup>
بزرگتر از ۳ سال	۱۰	۱/۳۸±۰/۱۷	۴/۱۸±۰/۱۷	۲۶/۷۶±۰/۷۲	۲۸/۲۲±۰/۲۶ <sup>b</sup>	۰/۹۴±۰/۱۱	۰/۴۰±۰/۰۷ <sup>b</sup>	۰/۳۰±۰/۰۴	۰/۴۲±۰/۰۳ <sup>b</sup>

نسبت میلوئید به اریترئوئید	میلوسیت		باند		مگاکاریوسیت	پلاسماسل	سلول‌های در حال تقسیم	سلول‌های استخاله یافته	استنوبلاست	استنوکلاست	استنوبلاست	سلول‌های استخاله یافته	پلاسماسل	مگاکاریوسیت	میتامیلوسیت	
	بازوفیلی	نوتروفیلی	بازوفیلی	نوتروفیلی											بازوفیلی	نوتروفیلی
۰/۲۴±۰/۰۱ <sup>a</sup>	۰/۴۰±۰/۰۰	۰/۶۶±۰/۰۷ <sup>a</sup>	۰/۴۶±۰/۰۵	۰/۹۲±۰/۱۰ <sup>a</sup>	۰/۳۱±۰/۰۵	۰/۲۰±۰/۰۰	۰/۸۰±۰/۰۹	۵/۸۶±۰/۴۸ <sup>a</sup>	۰/۵۰±۰/۰۰	۰/۴۰±۰/۰۰	۰/۵۰±۰/۰۰	۰/۸۶±۰/۱۱	۰/۲۰±۰/۰۰	۰/۳۱±۰/۰۵	۰/۴۰±۰/۰۰	۰/۶۶±۰/۰۷ <sup>a</sup>
۰/۷۲±۰/۰۲ <sup>b</sup>	۰/۵۰±۰/۰۰	۰/۶۴±۰/۰۹ <sup>a</sup>	۰/۴۰±۰/۰۷	۰/۹۸±۰/۰۹ <sup>a</sup>	۰/۳۰±۰/۰۰	۰/۵۰±۰/۰۰	۰/۷۴±۰/۱۳	۵/۵۷±۰/۲۴ <sup>a</sup>	۰/۶۰±۰/۰۰	۰/۵۰±۰/۰۰	۰/۶۰±۰/۰۰	۰/۹۸±۰/۱۱	۰/۵۰±۰/۰۰	۰/۳۰±۰/۰۰	۰/۵۰±۰/۰۰	۰/۶۴±۰/۰۹ <sup>a</sup>
۰/۳۴±۰/۰۱ <sup>c</sup>	۰/۵۰±۰/۰۰	۰/۴۲±۰/۰۳ <sup>b</sup>	۰/۳۰±۰/۰۴	۰/۴۰±۰/۰۷ <sup>b</sup>	۰/۲۰±۰/۰۰	۰/۴۰±۰/۰۰	۰/۵۸±۰/۰۵	۶/۳۷±۰/۳۰ <sup>b</sup>	۰/۵۰±۰/۰۰	۰/۵۰±۰/۰۰	۰/۵۰±۰/۰۰	۰/۹۴±۰/۱۱	۰/۴۰±۰/۰۰	۰/۲۰±۰/۰۰	۰/۵۰±۰/۰۰	۰/۴۲±۰/۰۳ <sup>b</sup>

\* میانگین ± خطای معیار (SE) (X̄±SE)  
 در هر ستون میانگین‌هایی که دارای حروف لاتین نامشابه هستند از نظر آماری اختلاف معنی‌دار دارند (p<۰/۰۵)

جدول ۲ - درصد\* سلول‌های خونساز و نسبت میلوئید به اریتروئید (M/E) مغز استخوان گاوهای بومی برحسب جنس

جنس	تعداد پروتورموبلاست	بازوفیلیک نورموبلاست	پلی کروماتیک نورموبلاست	ارثو کروماتیک نورموبلاست	میلوبلاست	برومیلوئوسیت		میلوسیت	
						انوزینوفیلی	نوتروفیلی	انوزینوفیلی	نوتروفیلی
ماده	۱۹	۱/۲۲±۰/۱۱	۴/۶۲±۰/۱۲	۲۵/۹۶±۰/۳۰	۳۲/۰۶±۰/۷۲	۰/۶۴±۰/۰۷ <sup>a</sup>	۰/۳۶±۰/۰۶	۰/۵۸±۰/۰۶	۰/۳۶±۰/۰۶
نر	۱۱	۱/۲۱±۰/۰۶	۵/۰۱±۰/۲۹	۲۶/۰۲±۰/۰۴	۲۸/۹۲±۰/۴۴	۰/۹۸±۰/۱۱ <sup>b</sup>	۰/۰۴±۰/۰۵	۰/۵۴±۰/۰۳	۰/۰۴±۰/۰۵

نسبت میلوئید به اریتروئید	استنو بلاست		استنو بلاست		سلول‌های در حال تقسیم		سلول‌های استخاله یافته		پلاسماسل		باند		متامیلوسیت	
	بازوفیلی	نوتروفیلی	بازوفیلی	نوتروفیلی	بازوفیلی	نوتروفیلی	بازوفیلی	نوتروفیلی	بازوفیلی	نوتروفیلی	بازوفیلی	نوتروفیلی	بازوفیلی	نوتروفیلی
۰/۴۷±۰/۰۴	۰/۰۰±۰/۰۰	۰/۰۰±۰/۰۰	۰/۰۰±۰/۰۰	۰/۰۰±۰/۰۰	۰/۶۹±۰/۰۷	۰/۲۲±۰/۰۰	۰/۰۰±۰/۰۰	۱۰/۵۷±۰/۰۶	۲/۰۸±۰/۱۳	۰/۰۰±۰/۰۰	۰/۰۰±۰/۰۰	۲/۳۱±۰/۱۵	۰/۰۰±۰/۰۰	
۰/۵۵±۰/۰۴	۰/۲۰±۰/۰۰	۰/۰۰±۰/۰۰	۰/۰۰±۰/۰۰	۰/۴۰±۰/۰۰	۰/۷۲±۰/۰۸	۰/۴۰±۰/۰۸	۰/۰۰±۰/۰۰	۱۰/۱۴±۰/۰۶	۲/۹۰±۰/۴۱	۰/۰۰±۰/۰۰	۰/۰۰±۰/۰۰	۲/۵۶±۰/۱۷	۱/۰۱±۰/۱۵	

\* میانگین ± خطای معیار ( $\bar{X} \pm SE$ )  
 در هر ستون میانگین‌هایی که دارای حروف لاتین نامشابه هستند از نظر آماری اختلاف معنی‌دار دارند ( $p < 0.05$ )



جدول 3 - اندازه\* سلول‌های رده اریترئوئید، میلوئید و سلول مگاکار یوسیت مغز استخوان گاوهای بومی برحسب سن

مگاکار یوسیت	باند		متامیلوسیت		میلوسیت		پرومیلوسیت	میلوبلاست	ارتوکروماتیک	پلی کروماتیک	بازوفیلیک	پرو نورو میوبلاست	تعداد (سال)
	نوتروفیلی	آنوزوفیلی	نوتروفیلی	آنوزوفیلی	نوتروفیلی	آنوزوفیلی							
52/45±2/98	12/77±0/40	10/11±0/48 <sup>a</sup>	12/72±0/31 <sup>a</sup>	15/28±0/30 <sup>a</sup>	16/37±0/58	19/25±0/81 <sup>a</sup>	15/89±0/48 <sup>a</sup>	6/39±0/14	10/40±0/19 <sup>a</sup>	13/37±0/35 <sup>b</sup>	15/00±0/25 <sup>a</sup>	10	<1/5
52/50±2/50	13/16±0/13	12/98±0/26 <sup>b</sup>	14/83±0/41 <sup>b</sup>	17/19±0/23 <sup>b</sup>	16/02±0/28	20/87±0/94 <sup>b</sup>	17/42±0/39 <sup>b</sup>	7/31±0/37	10/42±0/07 <sup>a</sup>	11/78±0/20 <sup>b</sup>	14/10±0/19 <sup>b</sup>	10	3-1/5
41/00±0/00	12/80±0/25	11/50±0/44 <sup>c</sup>	13/74±0/23 <sup>c</sup>	15/12±0/18 <sup>a</sup>	15/28±0/14	17/08±0/18 <sup>b</sup>	15/98±0/33 <sup>a</sup>	6/85±0/24	9/75±0/13 <sup>b</sup>	11/50±0/18 <sup>b</sup>	14/40±0/10 <sup>b</sup>	10	>2

\* میانگین ± خطای معیار (SE±X̄)

در هر ستون میانگین‌هایی که دارای لاتین ناشناخته هستند از نظر آماری اختلاف معنی‌دار دارند (p<0/05)

جدول 4 - اندازه\* سلول‌های رده اریترئوئید، میلوئید و سلول مگاکار یوسیت مغز استخوان گاوهای بومی برحسب جنس

مگاکار یوسیت	باند		متامیلوسیت		میلوسیت		پرومیلوسیت	میلوبلاست	ارتوکروماتیک	پلی کروماتیک	بازوفیلیک	پرو نورو میوبلاست	تعداد	جنس
	نوتروفیلی	آنوزوفیلی	نوتروفیلی	آنوزوفیلی	نوتروفیلی	آنوزوفیلی								
51/64±2/05	13/23±0/11 <sup>a</sup>	11/32±0/43	12/97±0/34	15/87±0/21	15/87±0/18	18/44±0/50	16/36±0/27	6/69±0/14	10/19±0/09	12/36±0/49	14/36±0/17	19	ماده	
51/04±4/45	12/22±0/34 <sup>b</sup>	11/67±0/44	13/41±0/29	16/12±0/47	15/94±0/55	20/85±0/98	16/55±0/56	7/13±0/37	10/20±0/22	11/98±0/26	14/74±0/18	11	نر	

\* میانگین ± خطای معیار (SE±X̄)

در هر ستون میانگین‌هایی که دارای لاتین ناشناخته هستند از نظر آماری اختلاف معنی‌دار دارند (p<0/05)

جدول ۵ - درصد \* لکوسیت‌های خون محیطی گاوهای بومی برحسب سن

سن (سال)	تعداد	نوتروفیل	لنفوسیت	مونوسیت	آنوزینوفیل	بازوفیل
کوچکتر از ۱/۵ سال	۱۰	۲۳/۲۰±۲/۱۷	۷۰/۹۰±۱/۷۷	۴/۷۰±۰/۳۹	۱/۷۱±۰/۲۸	۰/۰۰±۰/۰۰
۱/۵-۳ سال	۱۰	۲۷/۵۰±۲/۱۳	۶۶/۷۰±۲/۱۵	۴/۴۰±۰/۴۲	۱/۷۵±۰/۱۶	۰/۰۰±۰/۰۰
بزرگتر از ۳ سال	۱۰	۲۴/۷۰±۳/۱۵	۷۱/۷۰±۳/۳۱	۶/۳۰±۳/۷۵	۱/۵۰±۰/۳۴	۰/۰۰±۰/۰۰

\* میانگین ± خطای معیار ( $\bar{X} \pm SE$ )

جدول ۶ - درصد \* لکوسیت‌های خون محیطی گاوهای بومی برحسب جنس

جنس	تعداد	نوتروفیل	لنفوسیت	مونوسیت	آنوزینوفیل	بازوفیل
ماده	۱۹	۲۵/۰۰±۲/۱۲	۷۰/۲۱±۲/۱۸	۵/۷۳±۱/۹۳	۱/۵۰±۰/۱۵	۰/۰۰±۰/۰۰
نر	۱۱	۲۵/۳۶±۱/۵۸	۶۹/۰۰±۱/۳۰	۴/۰۹±۰/۴۵	۱/۸۸±۰/۲۶	۰/۰۰±۰/۰۰

\* میانگین ± خطای معیار ( $\bar{X} \pm SE$ )

(۵). اندازه این سلول در گاوهای بومی در سنین مختلف بین ۱۴/۱۰ تا ۱۵ میکرون و در جنس نر بزرگتر از ماده است. این سلول در گاو بومی در سنین مختلف ۱/۱ تا ۱/۳۸ درصد کل سلول‌های مغز استخوان را شامل شده، با افزایش سن زیاد شده و در جنس ماده بیشتر می‌باشد. شالم (۱۹۷۶) این سلول را در گاوهای سالم صفر تا ۰/۲ درصد و در گاوهای مبتلا به تورم پستان نیز صفر تا ۰/۲ درصد گزارش کرد (۹). جین (۱۹۹۳) این سلول را در گوسفند ۰/۹۶، در اسب ۰/۶ تا ۱/۱، در گربه ۰/۱۷ و در سگ ۰/۲ درصد گزارش نمود (۴).

سلول بازوفیلیک نورموبلاست در گاوهای بومی شبیه سلول بازوفیلیک نورموبلاست در سگ و اسب (۴ و ۵) می‌باشد. اندازه این سلول در گاوهای

اندازه سلول‌های خونساز، درصد سلول‌های خونساز، درصد لوکوسیت‌های خون محیطی و نسبت M/E سلول‌های خونساز مغز استخوان و لوکوسیت‌های خون محیطی ۳۰ رأس گاو بومی و جنس‌های مختلف مورد بررسی قرار گرفت که اندازه و درصد سلول‌های خونساز، درصد لوکوسیت‌های خون محیطی و نسبت M/E در جداول ۱ تا ۶ آمده است.

#### بحث :

تشکیل و تکامل سلول‌های خونی، اعم از گلبول قرمز، گلبول‌های سفید و پلاکت‌ها در گاوهای بومی مانند سایر پستانداران است و در مغز استخوان صورت می‌گیرد (۳).

سلول پرونورموبلاست در گاو بومی مانند پرونورموبلاست سگ، گربه و اسب می‌باشد (۳، ۴ و

است. اندازه آن در گاوهای بومی در سنین مختلف ۶/۳۹ تا ۷/۳۱ میکرون و در جنس نر بزرگتر است. این سلول در سنین مختلف از ۲۲/۲۲ تا ۲۸/۲۲ درصد متغیر است و با افزایش سن زیاد شده و همچنین در ماده‌ها بیشتر است. شالم (۱۹۷۶) این سلول را در گاوهای سالم ۹/۲ تا ۱۷/۸ و در گاوهای مبتلا به تورم پستان ۵/۶ تا ۱۴/۶ درصد گزارش کرد (۹). درصد ارتوکروماتیک نورموبلاست در مغز استخوان گوسفند ۹/۹۱، اسب ۱۰/۷ تا ۱۷/۳ و در سگ ۱۵/۳ درصد (۴) و همچنین در کواآ ۵ درصد (۱۰) و در لاما ۱۶/۱۷ درصد (۱) بیان شده است.

میلوبلاست در گاوهای بومی شبیه میلوبلاست سگ و اسب می‌باشد (۴، ۵ و ۷) اندازه سلول میلوبلاست گاوهای بومی در سنین مختلف ۱۵/۸۹ تا ۱۷/۴۳ میکرون و در نرها بزرگتر است. قطر این سلول در سگ ۱۵ تا ۲۵ میکرون (۷) و در انسان ۱۰ میکرون (۱۱) می‌باشد. این سلول در گاوهای بومی ۰/۶۲ تا ۰/۹۴ درصد کل سلول‌های خونساز مغز استخوان را تشکیل داده و با افزایش سن زیاد می‌گردد و در جنس ماده بیشتر است. در حالیکه شالم (۱۹۷۶) آن را در گاوهای سالم صفر تا ۰/۲ درصد ذکر کرد (۹). سلول پرومیلوسیت در گاوهای بومی شبیه سگ و اسب است (۴ و ۵). اندازه این سلول در گاوهای بومی در سنین مختلف بین ۱۷/۰۸ تا ۲۰/۸۷ میکرون و در جنس نر بزرگتر است. این سلول در انسان قطری معادل ۱۵ میکرون دارد (۱۱). در مغز استخوان گاوهای بومی حدود ۰/۴ تا ۰/۹۸ درصد سلول‌های خونساز را سلول پرومیلوسیت تشکیل می‌دهد و در

بومی در سنین متفاوت بین ۱۱/۵۰ تا ۱۳/۳۷ میکرون است با افزایش سن کاهش یافته و در جنس ماده بزرگتر است. این سلول در گاوهای بومی ۴/۱۸ تا ۵ درصد کل سلول‌های مغز استخوان را تشکیل داده با افزایش سن کم شده و در جنس نر بیشتر است. شالم (۱۹۷۶) این سلول را در گاوهای سالم ۴/۸ تا ۸/۴ و در گاوهای مبتلا به ورم پستان ۴ تا ۷ درصد بیان نمود (۹). این سلول در سگ ۴/۷۳ درصد (۷)، اسب ۴/۵ درصد (۴)، کواآ ۳/۴ درصد (۱۰) و در لاما ۵/۶۳ درصد (۱) از سلول‌های خونساز مغز استخوان را شامل می‌گردد.

سلول پلی‌کروماتیک نورموبلاست در گاوهای بومی کوچکتر از سلول‌های قبلی است و مانند پلی‌کروماتیک نورموبلاست در سگ و گربه و اسب است (۴ و ۵). اندازه آن در سنین مختلف ۹/۷۵ تا ۱۰/۴۲ میکرون است و در جنس نر بزرگتر می‌باشد. این سلول ۳۴/۹۲ تا ۳۷/۵۶ درصد کل سلول‌های مغز استخوان گاوهای بومی در سنین مختلف را تشکیل داده به طوری که در جنس نر بیشتر از ماده است. این سلول در گاوهای سالم ۲۳ تا ۳۶/۴ درصد و در گاوهای مبتلا به ورم پستان ۱۶/۲ تا ۲۹ درصد بیان شده است (۹). این سلول در سگ ۱۲/۷۴ درصد (۷)، در اسب ۱۴/۷ تا ۲۶ درصد (۴)، لاما ۹/۸۷ درصد (۱) و کواآ ۲۷/۴ درصد (۱۰) از سلول‌های مغز استخوان را شامل می‌شود. ارتوکروماتیک نورموبلاست در گاوهای بومی آخرین سلول هسته‌دار و کوچکترین سلول از رده اریترئوئید است و همانند ارتوکروماتیک نورموبلاست اسب و گربه (۴ و ۹)

۰/۷۷ (۸)، کوآلا ۰/۶ درصد (۱۰)، لاما ۱ درصد (۱)، گوسفند ۴/۸۵ درصد و در اسب ۰/۲ تا ۰/۸ درصد می‌باشد (۴).

سلول‌های متامیلوسیت در گاوهای بومی مانند سگ و اسب است (۴ و ۵). اندازه این سلول‌ها در گاوهای بومی بین ۱۳/۷۸ تا ۱۶/۲۱ میکرون متغیر بوده و در جنس ماده بزرگتر است. درصد آن در مغز استخوان گاوهای بومی ۲/۲۲ تا ۲/۸۴ بوده و در جنس نر بیشتر می‌باشد. این سلول در گاوهای سالم ۲/۸ تا ۶/۲ درصد (۹)، لاما ۴/۹۸ درصد (۱)، کوآلا ۵/۶ درصد (۱۰)، گوسفند ۴/۳۳ درصد و اسب ۲/۱ تا ۷/۳ درصد می‌باشد (۴). اندازه متامیلوسیت ائوزینوفیلی در گاوهای بومی ۱۲/۷۲ تا ۱۴/۸۳ میکرون بوده و در جنس ماده بزرگتر است. درصد این سلول در مغز استخوان گاوهای بومی ۰/۵۸ تا ۱/۰۸ درصد است که با افزایش سن روند کاهشی را نشان می‌دهد و در جنس نر درصد این سلول بیشتر است. شالم (۱۹۷۶) اظهار داشت که این سلول در گاوهای سالم ۲/۶ تا ۴ درصد سلول‌های خونساز را تشکیل می‌دهد (۹). این سلول در کوآلا ۰/۸ درصد (۱۰)، لاما ۲/۱۲ درصد (۱)، گوسفند ۱۰/۸۴ درصد و اسب ۰/۲ تا ۱/۸ درصد (۴) می‌باشد. اندازه سلول‌های باند در گاوهای بومی ۱۲/۷۲ تا ۱۳/۱۶ میکرون بوده و در جنس ماده بزرگتر است. این سلول ۹/۳۶ تا ۱۲/۰۸ درصد سلول‌های خونساز مغز استخوان گاوهای بومی را تشکیل می‌دهد و در جنس ماده بیشتر است. سلول باند نوتروفیلی در گاوهای سالم ۴/۶ تا ۸/۴ درصد سلول‌ها را شامل می‌شود (۹) در حالیکه در انسان

جنس نر بیشتر است. شالم (۱۹۷۶) این سلول‌ها را در گاوهای سالم صفر تا ۱/۴ درصد و در گاوهای مبتلا به تورم پستان ۱/۶ تا ۵/۶ درصد ذکر کرده است (۹). سلول فوق در سگ ۱/۳ درصد (۴ و ۷)، گوسفند ۰/۲۴ درصد، اسب ۱ تا ۱/۱۹ درصد (۴)، لاما ۱/۹ درصد (۱) و کوآلا ۵ درصد (۱۰) می‌باشد. در گاوهای بومی سلول‌های میلویت کاملاً شبیه میلویت گربه و اسب می‌باشد (۷). این سلول در گاوهای بومی در سنین مختلف بین ۱۵/۱۲ تا ۱۷/۱۹ میکرون و در جنس نر بزرگتر است. درصد این سلول در گاوهای بومی ۰/۴۲ تا ۰/۶۶ بوده و با افزایش سن، کاهش یافته و در ماده‌ها بیشتر است. شالم (۱۹۷۶) این سلول را در گاوهای سالم، ۲/۸ تا ۳/۴ درصد گزارش نمود (۹). این سلول در انسان ۲۱/۵ درصد (۸)، کوآلا ۵ درصد (۱۰)، لاما ۲/۶۸ درصد (۱)، گوسفند ۴/۶ درصد و در اسب ۱/۹ تا ۳/۲ درصد (۴) می‌باشد.

در گاو بومی گرانول‌های اختصاصی سلول میلویت ائوزینوفیلی درشت‌تر از میلویت نوتروفیلی بوده و قرمز می‌باشد. این سلول در گاوهای بومی ۱۵/۲۸ تا ۱۶/۳۷ میکرون قطر داشته و با افزایش سن از قطر آن کاسته می‌شود. در جنس نر این سلول بزرگتر است. در مغز استخوان گاوهای بومی این سلول ۰/۳ تا ۰/۴۶ درصد کل سلول‌ها را تشکیل داده و با افزایش سن کم می‌شوند. در جنس نر این سلول‌ها بیشتر هستند. شالم (۱۹۷۶) این سلول را در گاوهای سالم ۰/۴ تا ۰/۶ درصد گزارش نمود (۹).

میلویت ائوزینوفیلی در مغز استخوان انسان

گردید. که حکایت از نادر بودن این سلول استخوانی در مغز استخوان دارد.

جین ۱۹۹۳ اظهار می‌دارد که استئوبلاست جزء سلول‌های طبیعی مغز استخوان نبوده و ممکن است نادراً در میان سلول‌های رده‌های مختلف مغز استخوان مشاهده شود (۴).

نسبت میلوئید به اریترئوئید (M/E) در سه گروه سنی کمتر از ۱/۵، ۱/۵ تا ۳ و بالای ۳ سال به ترتیب ۰/۴۴، ۰/۷۲ و ۰/۳۴ بود که نشان‌دهنده افزایش و سپس کاهش این نسبت بوده است. این نسبت در گاوهای بومی ماده ۰/۴۷ و در نرها ۰/۵۵ است که از نظر آماری اختلاف معنی‌داری بین آنها ( $p > 0.05$ ) وجود ندارد. در سگ این نسبت از ۰/۶۵ تا ۲/۶۶ گزارش شده است (۴، ۶ و ۷). این نسبت در کوآلا ۱/۷ (۱۰)، لاما ۱/۹۲ (۱)، گوسفند ۱/۰۹، اسب ۰/۹۳، گاو ۰/۷۱، بز ۰/۶۱ و خوک ۱/۷۷ ذکر گردیده است (۴).

#### تشکر و قدردانی:

بدینوسیله از زحمات و همکاریهای مدیریت محترم دانشکده دامپزشکی دانشگاه شیراز در فراهم نمودن امکانات این تحقیق و همکاریهای صمیمانه سرکار خانم سیما قدرت و سرکار خانم سهیلا غیب‌پرور تشکر و قدردانی می‌شود.

۳۰/۲ درصد (۸)، کوآلا ۱۰/۲ درصد (۱۰)، لاما ۸/۶۳ درصد (۱) و اسب ۶/۸ تا ۱۴/۷ درصد می‌باشد (۴). باند ائوزینوفیلی در گاوهای بومی ۱۰/۱۱ تا ۱۲/۹۸ میکرون و در جنس نر بزرگتر است. مغز استخوان گاوهای بومی حاوی ۱/۸۸ تا ۲/۷۴ درصد از این سلول‌ها است که با افزایش سن از میزان آنها کاسته می‌شود. درصد این سلول در جنس نر بیشتر از ماده است. شالم (۱۹۷۶) این سلول را در گاوهای سالم ۱ تا ۲/۶ درصد گزارش نمود (۹). این سلول در انسان ۰/۳۹ (۸)، کوآلا ۱/۲ درصد (۱۰)، لاما ۱/۸۵ درصد (۱) و اسب ۰/۶ تا ۱/۲ درصد می‌باشد (۴).

در گاوهای بومی سلول‌های رده مگاکاریوسیتی مشابه سگ می‌باشد (۴ و ۵). اندازه مگاکاریوسیت در گاو بومی بین ۴۱ تا ۵۲/۵۰ میکرون بوده و در جنس ماده بزرگتر است در حالیکه در انسان اندازه این سلول ۱۰۰ میکرون گزارش شده است (۱۱). این سلول در گاو بومی ۰/۲ تا ۰/۳۱ درصد از سلول‌های خونساز را شامل می‌شود که با افزایش سن از میزان آنها کاسته می‌گردد. درصد این سلول‌ها در گاوهای بومی نر بیشتر است.

در این تحقیق درصد استئوبلاست در گاوهای ماده ۰/۶ درصد و در گاوهای نر صفر درصد گزارش

**References :**

- 1 - Andreasen, C.B. Evaluation of bone marrow cytology and stainable iron content in healthy adult llamas. *Vet. Clinic. Path.* 23: 38-42, (1994).
- 2 - Backgren, A.W. and Jonsson, G. Blood and bone marrow studies in cattle feeding on brassica species. *Acta. Vet. Scand.* 10: 304-318, (1969).
- 3 - Coles, E.H. *Veterinary Clinical Pathology*, 4th Ed. Saunders Co., PP: 80-97, (1986).
- 4 - Jain, N.C. *Essential of Veterinary Hematology*. 1st Ed. Lea and Febiger. PP: 8-18, 72-81, (1993).
- 5 - Jain, N.C. *Schalm's Veterinary Haematology*. 4th Ed. Lea and Febiger, PP: 11-19, 350-358, 590, (1986).
- 6 - Meyer, L.M. and Bloom, F. The bone marrow of normal dogs. *Am. J. M. Sci.*, 206: 637-641, (1943).
- 7 - Penny, R.H.C. The bone marrow of the dog and cat. *J. Small. Anim. Prac.*, 15: 553-562, (1974).
- 8 - Sawitsky, A. and Meyer, L. The bone marrow of normal cats. *J. Lab. Clinic. Med.*, 32: 70-75, (1947).
- 9 - Schalm, O.W. Cytologic features of bone marrow in normal and mastitic cows. *Am. J. Vet. Res.* 37: 359-363, (1976).
- 10 - Spencer, A.J. and Canfield, P.J. Bone marrow examination in the Koala. *Comp. Hematol. Int.* 5: 31-37, (1995).
- 11 - Weiss, L. *The Blood Cells and Hematopoietic Tissue*. MC Graw-Hill Book Co. New York, PP: 475, 482, (1977).

## **Morphological study on the hematopoietic cells and M/E ratio determination of bone marrow of Iranian native cows**

**Tadjalli, M.\*      Nazifi Habibabadi, S.\*\*      Rastegar, A.M.\*\*\***

### **Summary :**

In order to study the morphology of bone marrow cells and M/E ratio, bone marrow, and peripheral blood samples were collected from 30 Iranian native cows of both sexes and in different ages.

Bone marrow samples were collected from sternum and peripheral blood was collected from jugular vein. Samples were stained with Wright's and Giemsa techniques. Morphological and morphometric results of this study indicated that:

- 1 - Development and formation of the hematopoietic cells in the native Iranian native cows were similar to the other mammals.
- 2 - Age and sex had a significant effects on the percentage, size of the hematopoietic cells and M/E ratio ( $p < 0.05$ ). M/E ratio increased from birth to the maturation and decreased in aging and in females was lower than males.
- 3 - In the present study, there were no significant differences in the percentage of peripheral blood leukocytes of male and females and also in different age groups ( $p > 0.05$ ).

**Key words :Bone marrow, Hematopoietic cells, M/E ratio, Age**

---

\* - Department of Basic Sciences, Faculty of Veterinary Medicine, Shiraz University, Shiraz - Iran.

\*\* - Department of Clinical Sciences, Faculty of Veterinary Medicine, Shiraz University, Shiraz - Iran.

\*\*\* - Graduated in Faculty of Veterinary Medicine, Shiraz University, Shiraz - Iran.