

مطالعه قلب اکتویک در دو رأس گوساله هلشتاین

دکتر محمدرضا مخیردزفولی^۱

مجله دانشکده دامپزشکی دانشگاه تهران، دوره ۵۶، شماره ۲، ۱۳۰-۱۲۷، ۱۳۸۰ (۱۳۸۰)

مجرای سرخرگی) بود شنیده شد. در ECG به غیر از تکیکاردی آریتمی دیگری تشخیص داده نشد. در این مورد اقدام به اکوکاردیوگرافی شد. در اکوکاردیوگرافی، هیپرتروفی اکستریک بطن راست کاملاً مشخص بود. حرکات سیتوم پارادوکسال بوده که مشخص کننده افزایش بار حجمی (Vol. overload)؛ در این حیوان بود. بطن چپ نیز مبتلا به هیپرتروفی اکستریک بود که در اکو به صورت فرورفتگی دیواره خلفی بطن چپ قبل از شروع سیستول خود را نشان داد (تصاویر ۲ و ۳).

یافته‌های کالبدگشایی

قلب در ناحیه گردنی به سمت بالا و چپ قرار گرفته و کاملاً مدور شده بود. نوک قلب (Apex) به سمت چپ و بالا و قاعده آن (Base) به سمت خلف و پایین قرار گرفته بود. جهت قلب ۱۸۰ درجه در جهت خلاف عقربه‌های ساعت حول محور طولی خود چرخیده و تا ناحیه نزدیک به فک پایین کشیده شده بود. رباط پریکارد در سمت چپ به طرف گردن و تا ناحیه فک پائین در داخل و خارج عضلات به صورت منتشر ادامه پیدا کرده بود. در تشریح قسمت خارجی قلب و رگها یافته‌ها از این قرار بود: سرخرگ تحت ترقوه‌ای چپ (Left Subclavian Artery) از قوس آئورت در فاصله کمی نرسیده به مجرای سرخرگی (Ductus Arteriosus) جدا می‌شد. از سرخرگ تحت ترقوه‌ای راست (Right Subclavian Artery) سرخرگهای کاروتید (Carotid) و فکی (Axillary) منشعب می‌شد و سرخرگ ششی نسبتاً بزرگ و بین این سرخرگ و آئورت، PDA (Patent ductus Arteriosus) وجود داشت. بعد از باز کردن قلب هیچ‌گونه نقیصه بین بطنی (VSD) در قلب مشاهده نشد و دریچه‌های قلب نیز کامل و بدون نقص بودند. شکاف به داخل دهلیز ادامه یافت و در آنجا نیز مدخل ورید اجوف فوقانی و پشتی مشاهده گردید. سوراخ بیضی باز بود و لختی از آن خارج گردید.



تصویر ۱- گوساله مبتلا به قلب اکتویک. پیکان‌ها محل قرار گرفتن قلب در زیر پوست ناحیه گردن را نشان می‌دهد.

ناهنجاریهای مادرزادی قلب در گوساله‌ها رایج نیست، اگرچه در بین ناهنجاریهای مادرزادی گاو، بخش قابل ملاحظه‌ای، ناهنجاریهای مادرزادی قلبی می‌باشند. دو رأس گوساله ماده ۵ و ۱۰ روزه از دو گله متفاوت به بیمارستان دانشکده دامپزشکی ارجاع شدند. معاینات بالینی و همچنین ثبت ECG و اکوکاردیوگرافی انجام گرفت. هر دو مورد مبتلا به ناهنجاری مادرزادی "قلب نابجا" (Ectopia cordis) از نوع گردنی بودند و در کالبدگشایی جزئیات این ناهنجاری کاملاً مشخص گردید. همچنین در یکی از موارد ناهنجاریهای عروقی از جمله (Patent Ductus Arteriosus) P.D.A و (Foramen ovale) F.O نیز تشخیص داده شد.

واژه‌های کلیدی: قلب اکتویک، گوساله، هلشتاین، ناهنجاری مادرزادی.

قلب نابجا یا اکتویک از نظر تعریف عبارت از قرار گرفتن قلب در موقعیت غیرطبیعی در خارج از قفسه سینه می‌باشد. این ناهنجاری به اشکال گردنی (Cervical)، جناغی (Sternal) و شکمی (Abdominal) تفکیک شده است. قلب نابجا در انسان از سال ۱۶۷۱ میلادی گزارش شده است. در بچه‌ها (انسان) بیشتر از نوع شکمی است و با ناهنجاری جناغ (استرنوم) و بافت‌های نرم در قفسه سینه مرتبط می‌باشد (۱، ۴، ۶ و ۲۰).

قلب اکتویک بندرت در گاو گزارش شده است. برای اولین بار در ایران دو رأس گوساله هلشتاین در دو دامپروری مبتلا به ناهنجاری مادرزادی قلب اکتویک از نوع گردنی تشخیص داده شد.

تاریخچه

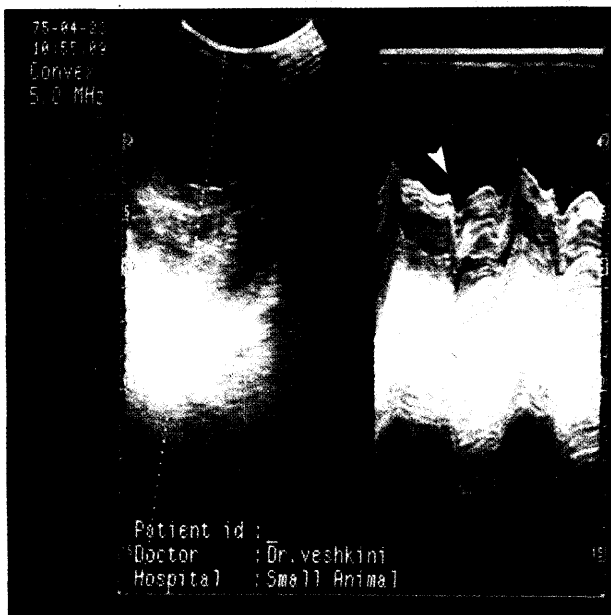
مورد ۱ - گوساله ماده هلشتاین که ۵ روز از تولد آن گذشته بود. معاینات بالینی نشان داد که قلب در موقعیت گردنی و در بخش پایینی گردن قرار گرفته است. استخوان کتف و جناغ کشیده و پهن شده بودند. تکیکاردی (۱۵۰ ضربه در دقیقه) بدون وجود آریتمی خاصی در معاینات بالینی وجود داشت. حیوان به علت پنومونی شدید مبتلا به دیسپنه و سیانوز مخاطات همراه با تب نسبتاً شدید (۴۰ °C) بود. با استفاده از دستگاه الکتروکاردیوگراف یک کاناله ECG اخذ و تنها تکیکاردی در دام ثبت گردید. تلاش زیادی برای زنده نگه داشتن دام صورت گرفت ولی حیوان ۵ روز بعد تلف گردید. کالبدگشایی با دقت کامل صورت گرفت.

قلب در ناحیه گردنی پایینی قرار گرفته بود. استرنوم پهن و عریض و قلب تا اندازه‌ای گرد شده بود، لکن از نظر اندازه طبیعی بوده و بطن‌ها نیز مورد غیرطبیعی خاصی را نشان ندادند. چسبندگی ریه‌ها به جدار حفره صدری و پرده جنب و نیز دیافراگم نیز از یافته‌های دیگری بود که در کالبدگشایی مشخص شد. حالات غیرطبیعی در عروق بزرگ نیز مشاهده نگردید.

مورد ۲ - مورد دوم حدود ۱۴ ماه بعد در یک گله دیگر تشخیص داده شد و به بیمارستان دانشکده دامپزشکی ارجاع شد. گوساله ماده هلشتاین که ۱۰ روز از تولد آن گذشته بود. قلب مشابه مورد اول در ناحیه گردن اما در قسمت بالایی گردن قابل مشاهده و ملامسه بود. تکیکاردی (۱۳۰ ضربه در دقیقه) و افزایش تعداد تنفس (۳۰-۴۰ در دقیقه) در معاینات بالینی مشخص شد. در سمع قلب باگوشی وجود یک مور مور مداوم که بیانگر ناهنجاری مادرزادی PDA (باز بودن

۱) گروه آموزشی علوم درمانگاهی دانشکده دامپزشکی دانشگاه تهران، تهران - ایران



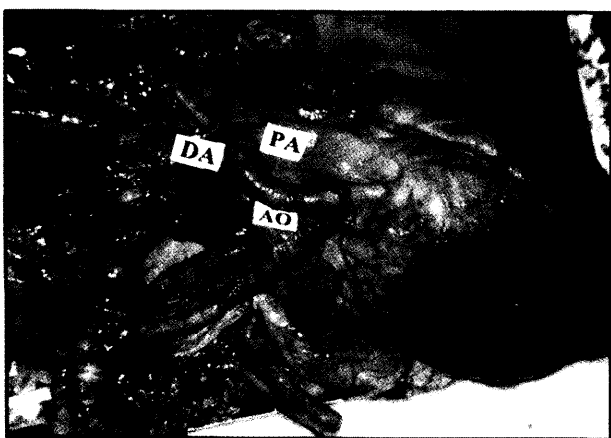


تصویر ۳- ضخامت دیواره بطن چپ (اسکن از طرف چپ). هیپرتروفی دیواره بطن چپ به علت فشار بیش از حد. کنتراست نشان‌دهنده شنت راست به چپ می‌باشد.

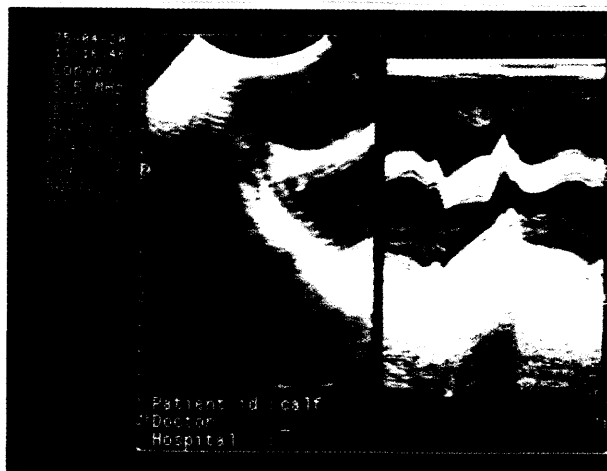وجود PDA را گزارش کرده‌اند (۳، ۴، ۱۶، ۱۷، ۱۸).

هر دو گوساله مبتلا به ناهنجاری مادرزادی قلب نابجا در این گزارش از نوع گردنی بودند و یکی از این موارد از نوع گردنی بالایی و دیگری گردنی پایینی بود. به نظر می‌رسد این شکل از ناهنجاری سازگارترین با حیات دام باشد. بویژه شکل گردنی پایینی که در این حالت گاوهای مبتلا به حیات خود ادامه داده و حتی تولیدمثل و تولید شیر نیز ممکن است داشته باشند. در حالی که ادامه حیات در حیوانات مبتلا به نوع گردنی بالایی بستگی به ارتفاع قلب در ناحیه گردن دارد (۱۲، ۱۳، ۱۴، ۱۵، ۱۶).

یافته‌های اکوکاردیوگرافی در این مطالعه حرکات غیرطبیعی سپتوم بود که در تصاویر ۲ و ۳ کاملاً مشهود است و می‌تواند به علت اختلال در پر شدن بطن چپ باشد. این اختلال بیانگر پر شدن زودتر بطن راست نسبت به بطن چپ است که خود نشانه یا نارسایی دریچه میترال و یا وجود نقیصه بین دو دهلیز می‌باشد که در کالبدگشایی نقیصه بین دو دهلیز (باز بودن سوراخ بیضی) تأیید شد. افزایش ابعاد بطن راست بیانگر افزایش بار حجمی بود که خود مؤید دیگری بر وجود نقیصه بین دو دهلیز است. مطالعه اکوکاردیوگرافی انجام شده در سایر گزارشات نادر است.



تصویر ۵- قلب و وضعیت رگهای اصلی آن.
Ao: Aorta DA= Ductus Arteriosus PA= Pulmonary Artery



تصویر ۲- Short Axis Scan. هیپرتروفی اکستریک بطن راست. حرکات سپتوم پارادوکسال بوده که مشخص‌کننده افزایش بار حجمی می‌باشد. هیپرتروفی اکستریک بطن چپ باضافه بار حجمی بطن چپ و فرورفتگی دیوار خلفی بطن چپ قبل از شروع سیستول.

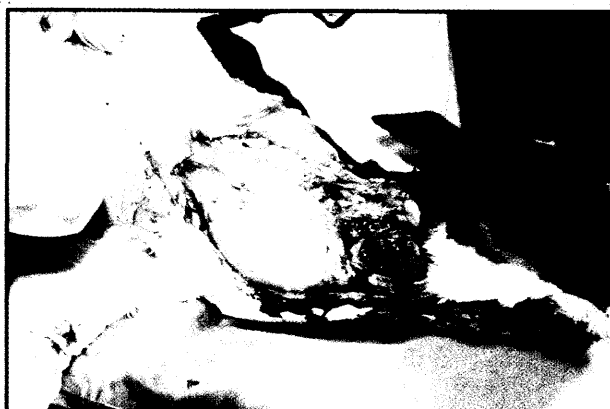بحث

گزارشات متعددی در مورد قلب اکتوبیک در انسان و حیوانات مختلف وجود دارد (۴، ۱۰، ۱۱). از سه شکل قلب اکتوبیک گزارش شده قلب اکتوبیک گردنی به دو شکل بالایی و پایینی تقسیم می‌شود.

Wilkens در سال ۱۹۵۴ شکل جنافی قلب اکتوبیک را گزارش کرد و Sopena و Canter در سال ۱۹۵۱ و Janiak در سال ۱۹۵۴ شکل شکمی را گزارش کردند. Janiak همچنین در یک حیوان مبتلا به قلب اکتوبیک به شکل شکمی، قلب سه حفره‌ای را گزارش نمود (۲۲، ۲۱، ۱۹، ۵، ۲).

در سال ۱۹۹۳ Hiraga و همکاران شکل جدیدی تحت عنوان گردنی - سینه‌ای تعریف کردند. در این شکل از قلب نابجا که نادر می‌باشد قسمتی از قلب در ناحیه گردن و قسمتی در ناحیه سینه قرار دارد. این گروه ناهنجاری فوق را در یک دوره ۳۴ ماهه در دو گوساله هلشتاین تشخیص داده و گزارش نمودند (۶، ۷، ۸، ۹، ۱۱).

ناهنجاریهای دهلیزها، بطن‌ها، دریچه‌های قلب، عروق بزرگ، دنده‌ها و کانال توراسیک تاکنون همراه با قلب نابجا مشاهده و گزارش شده است. هیپرتروفی بطن‌ها و بازماندن سوراخ بیضی و PDA نیز در گزارشها آمده است. از جمله Bowen و Adrian در یک رأس گوساله مبتلا به قلب اکتوبیک

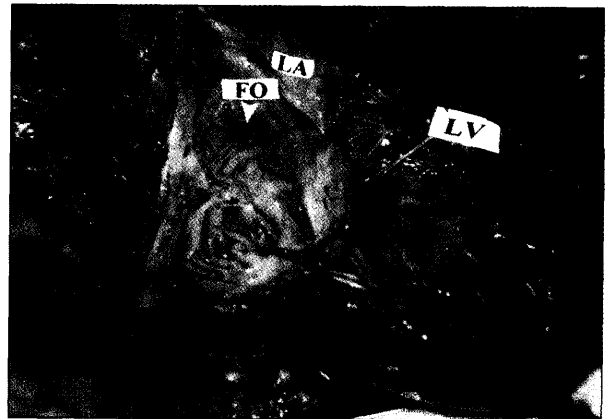

تصویر ۴- قلب و پوشش پریکارد در ناحیه گردن پس از کالبدگشایی.



JAVMA 141, 1162-1167.

5. Conter, D. and Sopena, I. (1951): Universidad de Buenos Aires Facultad de Agronomia Veterinaria Revister 13, 74.
6. Ferny, J., Helfre, F., Tagand, R. and Ruckebusch, Y. (1959): Revue de Medecine Veterinaire, Toulouse 110, 391.
7. Fisher, E.W. and Pirie, H.M. (1964): British Veterinary Journal 120, 253.
8. Fiedler, H.H., Seidler, D. (1974): Ectopia cordis cranialis with anomalies of the vascular trunks near the heart in a calf, Deutsche, Tierarztliche Wochenschrift, 81: Heft 24, 619-621.
9. Gabriel, A., Vandenput, S., Rollin, F., Mees, G., Collin, B. and Lomba, F. (1994): Cervical ectopia cordis in a calf, Annales de Medicine Veterinaire 138:6, 433-437.
10. Hiraga, T., Abe, M., Iwasa, K., Takehana, K. and Tanigaki, A. (1993): Cervico-Pectoral Ectopia cordis in two Holstein Calves, J. Vet. Pathology, 30, 529-534.
11. Hiraga, T., Abe, M. (1986): Eight Calves of cervical ectopia cordis and their Sternums, Japanese Journal of Veterinary Science, 48:6, 1199-1206.
12. Janiak, T. (1954): Medycyna Weterynaryna, 10, 83-86.
13. Radostits, M., Gay, C., Blood, C. and Hinchcliff, W. (2000): Veterinary Medicine, 9th edition, W. B. Saunders, PP:391-392.
14. Kelmer A.G. and Martin, J.E. (1972): Incidence of congenital cardiac defects in bovine fetuses, Am. J. Vet. Research 3, 249-251.
15. Sandusky, G.E. and Smith, C.W. (1981): Congenital Cardiac anomalies in calves. Vet. Rec. 108: 163-165.
16. Sing, A.P. (1989): Congenital malformation in ruminant a review of 123 Cases, Indian. Vet. J. 981-985.
17. Smith, B.P. (1996): Large Animal Internal Medicine, second edition, PP:1104-1105, 1107-1111.
18. Tomson's McGavin, M.D., Carlton, W.W. and Zachary, J.F. (2001): Special Veterinary Pathology, Mosby, 3rd ed, PP:209.
19. Vannie, J. (1966): Acta Morphologica Neerland Scandinavia, 6, 387.
20. Windberger, U., Forstenpointner, G., Grabenwoger, F., Kopp, E., Kunzel, W., Mayr, B., Pernthaner, A., Simon, P. and Losert, V. (1992): Cardiac function, Morphology and Chromosomal Aberrations in a calf with Ectopia cordis cervicalis, J. Vet. Med. A, 39, 759-768.
21. West, H.J. and Payne-Johnson, C.E. (1987): Ectopia cordis in two calves, Vet. Record, 121, 108-109.
22. Wilkens, H. (1954): Tierarztliche Umschau, 9, 389.



تصویر ۶- بطن و دهلیز چپ پس از باز شدن. به هیپرتروفی دیواره بطن چپ و باز بودن سوراخ بیضی (نوک پیکان) توجه شود.

F.D= Foramen ovale LA= Left Atrium LV= Left ventricle

اطلاعات تأیید شده‌ای در مورد جنین‌شناسی این ناهنجاری وجود ندارد. لکن برخی از فرضیه‌ها در ارتباط با شکل‌گیری این ناهنجاری مطرح شده است. برخی از محققین وجود یک ژن اتوزومال مغلوب را در بروز این حالت دخیل می‌دانند و برخی دیگر معتقدند عفونتهای مادر در دوران آبستنی و بویژه اثرات تراژوژنیک برخی از ویروسها ممکن است در بروز این ناهنجاری دخالت داشته باشند (۱۰، ۱۱ و ۲۰). به‌رحال آنچه که مسلم است هر یک از عوامل فوق که دارای نقش باشند، نتایجی از مادران و یا استفاده از اسپرم‌هایی که منجر به جنین ناهنجاری‌هایی شوند را با مانع مواجه خواهند نمود و اصولاً حذف این حیوانات توصیه می‌گردد.

تشکر و قدردانی

نگارنده بر خود فرض می‌داند که از زحمات استاد گرامی جناب آقای دکتر ایرج سهرابی هقدوست و نیز استادان و همکاران گرامی جناب آقایان دکتر هورشتی، دکتر بلورچی، دکتر لاله‌زاری، دکتر وشکینی و دکتر گیلاپور تشکر و قدردانی نماید.

منابع

۱. قاضی، س.م. رادمهر، ب. ورشیدی، ه.ا. (۱۳۷۲): جنین‌شناسی حیوانات اهلی (مکانیسم‌های رشد تکاملی و ناهنجاریها)، انتشارات دانشگاه شیراز، ۴۴۵ و ۴۴۸.
2. Abe, M., Shimizu, T., Hiraga, T., Iwasa, K., Takehana, K. and Kobayashi, K. (1981): Case of Sternal ectopia cordis in a calf, Journal of the College of Dairying, Hokkaido, Japan, 9:1, 101-106.
3. Aslanbey, D., Gavuzoglu, M.K., Tasbas, M., Berkin, S. and Yilmaz, B. (1980): Ectopia Cordis Cervicalis in a calf, Veteriner. Fakultesi Dergisi Ankara Universitesi, 27:3-4, 613-632.
4. Bowen, J.M. and Adrian, R.W. (1962): Ectopia cordis in cattle.



The study of Ectopia cordis in two Holstein calves

Mokhber Dezfouli, M. R.¹

¹Department of Clinical Sciences, Faculty of Veterinary Medicine
Tehran University, Tehran-Iran.

Congenital cardiac defects in calves are uncommon, Although constitute a significant proportion of all bovine congenital defects. Two female Holstein calves 5 and 10 days olds were referred to the large Animal clinic, Faculty of Veterinary Medicine Tehran University at a period of 14 month. In clinical examination and Tachypnee were diagnosed in both cases, however one cases had developed pneumonia. Electrocardio- graphy and Echocardiography were taken. Both cases were subjected to postmortem examination. The calves showed ectopia cordis cervicalis. There were different variations in the large vessels of the heart. One of them showed Patent Ductus Arteriosus and Patent Foramen ovale. All the observed defects on the septum and valves of the heart were documented.

Key words : Ectopia cordis, Calf, Holstein, congenital defect.

