

مطالعه تجربی اثرات التیامی هیالورونات سدیم در جراحات وتر خم‌کننده عمقی بندهای انگشت اسب^۱

دکتر کامران سرداری^۱، دکتر ایرج نوروزیان^۲، دکتر احمد رضا موثقی^۳

دکتر سارنگ سروری^۴، دکتر رنی ون ویرن^۵

مجله دانشکده دامپزشکی دانشگاه تهران، دوره ۵۵، شماره ۸، ۲، ۸-۱، ۱۳۷۹

تاکنون روشهای درمانی متعددی جهت درمان تورم اوتار به کار گرفته شده است، انتخاب شیوه درمان و تجویز داروهای مناسب اهمیت خاصی دارد زیرا قرار گرفتن الیاف کلاژن به صورت موازی و حداقل بافت التیامی پایانی را تضمین می‌نماید. ولی در این راستا استفاده از تزریق آنتی‌هیستامین‌ها، کورتیکواستروئیدها و موادی نظیر لاتیروژن، کلاژن مصنوعی، دی‌متیل سولفوکساید و حتی روشهای جراحی به‌عنوان روشهای درمانی در تورم اوتار توصیه شده‌اند ولی نتایج چندان رضایت بخش نبوده است. هرچند برخی از روشهای جراحی مانند Splitting در صورت بروز جراحی در عمق اوتار کارایی مثبتی در شروع روند التیام داشته است (۲۷، ۲۴، ۲۰، ۴، ۳)، تجویز ژل سدیم هیالورونات بین وتر و غلاف آن سبب التیام بهتر و کاهش چسبندگی می‌شود و تحقیقات تجربی در زمینه ایجاد چسبندگی بین وتر و غلاف در اسب نیز نشان داده است که ژل هیالورونات سدیم توانایی کاهش چسبندگی و التیام بهتر را دارا می‌باشد (۲۸، ۱۵، ۱۰، ۷).

در این مطالعه با استفاده از روش Splitting، تزریق محلول هیالورونات سدیم در مقایسه با اثرات محلولی با ویسکوزیته مشابه (متیل سلولوز) و بدون خاصیت دارویی مورد ارزیابی قرار گرفته و بررسی سونوگرافی متوالی و مطالعه آسیب‌شناسی به عنوان ابزار تشخیصی مورد استفاده قرار گرفته است.

مواد و روش کار

مطالعه فوق روی هشت رأس اسب دو خون انجام گرفت، قبل از ایجاد جراحی روی اوتار جهت اطمینان از سلامت اوتار خم‌کننده با استفاده از ترانسدوسر ۷/۵ مگا هرتز (7.5 Mhz Linear array transducer) با کمک حایل (Stand-off) اولتراسونوگرافی از اوتار به‌عمل آمد. حیوانات در باکسهای جداگانه در شرایط استاندارد با دسترسی کافی به علوفه و آب نگهداری می‌شدند. انگل‌زدایی با استفاده از خمیر رینتال ۱۵ روز قبل از شروع تحقیق در کلیه حیوانات انجام شد. حیوانات به‌صورت تصادفی به دو گروه چهار رأسی تقسیم شدند و به شرح زیر عمل گردید:

ایجاد ضایعه به‌صورت استاندارد: با استفاده از تزریق ترکیب دیازپام

(۰/۲ میلی‌گرم)، زیلازین هیدروکلرید (۱/۱ میلی‌گرم) و کتامین هیدروکلرید (۲/۲ میلی‌گرم به‌ازای هر کیلوگرم وزن بدن) بیهوشی عمومی در حیوانات ایجاد شد. سپس در حالت خوابیده به پهلوئی راست ناحیه کف دستی هر اندام قدامی چپ تراشیده و برای جراحی در شرایط کاملاً آسپتیک آماده شد. سپس با ایجاد برشی به طول ۱۵ سانتی‌متر پس از نمایان ساختن وتر خم‌کننده عمقی بندهای انگشت، با استفاده از روش Splitting به صورت زیگزاگ (ZIG - ZAG) جراحات

هیالورونات سدیم موجود در مایع مفصلی به عنوان فاکتوری که منجر به کاهش چسبندگی پس از التیام اوتار مطرح می‌باشد، در جوندگان و سگ گزارش و به ثبت رسیده است. اطلاعاتی در این زمینه در انسان در دسترس نمی‌باشد. در این مطالعه اثرات التیامی هیالورونات سدیم در جراحات اوتار خم‌کننده اسب در مقایسه با اثرات محلول متیل سلولوز با ویسکوزیته مشابه بررسی شده است. تعداد ۸ رأس اسب به ظاهر سالم با سنی بین ۴ تا ۹ سال و وزنی بین ۳۲۰ تا ۴۳۰ کیلوگرم مورد استفاده قرار گرفتند. در هر یک از اسبها و تحت بیهوشی عمومی در اندام حرکتی قدامی چپ و در قسمت میانی وتر خم‌کننده عمقی بندهای انگشت (DDFT) با استفاده از روش اسپلیتینگ (Splitting) به‌صورت زیگزاگ (Zig - Zag) جراحی ایجاد گردید. پس از گذشت ۲۴ ساعت جراحی ایجاد شده به کمک سونوگرافی مورد تایید قرار گرفته و اطلاعات لازم شامل درصد ضایعه، قطر وتر، سطح مقطع عرضی وتر و میزان اکوژنیسیته در قسمت آزرده ثبت شد. حیوانات به‌صورت تصادفی به دو گروه چهار رأسی تقسیم شدند. در گروه اول هیالورونات سدیم (۱۰ mg/ml) در طول ضایعه یک روز در میان یک مرتبه و به مدت ۵ نوبت متوالی تزریق گردید و در گروه دوم از ژل متیل سلولوز و به همان شیوه گروه اول استفاده شد. سونوگرافی به‌صورت متوالی و در روزهای ۷، ۱۴، ۲۱، ۲۸ و ۶۰ از اندام حرکتی انجام و مورد مطالعه قرار گرفت. پس از ۱۴ هفته حیوانات معدوم شدند و از ناحیه اوتار به شکل متعارف نمونه‌برداری انجام شد. نتایج سونوگرافی روند التیامی سریعتر و بهتری را در گروه هیالورونات سدیم نشان داد ($P < 0/05$)، همچنین یافته‌های آسیب‌شناسی در حیوانات گروه اول که تزریق هیالورونات سدیم در آنها انجام شده بود، کاهش هجوم سلولهای آماسی و خونریزیهای داخلی وتر را به‌طور چشمگیر نشان داده و شکل‌پذیری مجدد ساختارهای طبیعی وتر را آشکار ساخت. در گروه دوم که متیل سلولوز دریافت نموده بودند شواهد معنی‌داری دال بر التیام وتر به‌دست نیامد. با توجه به یافته‌های حاصله از این مطالعه مشخص گردید، که تزریق داخل وتری هیالورونات سدیم می‌تواند به‌طور معنی‌داری به التیام جراحات اوتار خم‌کننده اسب کمک کند.

واژه‌های کلیدی: هیالورونات سدیم، وتر خم‌کننده عمقی، التیام، اسب.

جراحات اوتار خم‌کننده یکی از مهمترین آسیبهای اندامهای حرکتی در اسب به شمار می‌آید. در این راستا بسیاری از محققین معتقدند که این جراحات دومین عامل لنگش در اسب پس از ضایعات ناحیه سم می‌باشد (۱۸). در این میان ضایعات وارده به وتر خم‌کننده سطحی بندهای انگشت (SDFT) بیشتر مورد نظر بوده است و بیشتر در شرایط طبیعی به‌وجود می‌آید. در گذشته محققین بر این باور بودند که ایجاد جراحی در اوتار خم‌کننده در اثر فشار کششی بیش از حد تحمل اوتار در شرایط تمرین و یا مسابقات به‌وجود می‌آید، اما اکنون تئوری ایجاد جراحات در زمان ابتدای زندگی هنگامی که اوتار خم‌کننده و ساختار آنها بلوغ کافی نیافتند و حیوان زودتر از موعد مقرر تحت تمرینات سخت قرار می‌گیرد قوت یافته است (۲۶ و ۶).

- ۱) گروه آموزشی علوم درمانگاهی دانشکده دامپزشکی دانشگاه فردوسی مشهد، مشهد - ایران.
 - ۲) گروه آموزشی علوم درمانگاهی دانشکده دامپزشکی دانشگاه تهران، تهران - ایران.
 - ۳) گروه آموزشی پاتوبیولوژی دانشکده دامپزشکی دانشگاه فردوسی مشهد، مشهد - ایران.
 - ۴) بخش تحقیقات ارتوپدی اسب دانشکده دامپزشکی دانشگاه اوتخت، اوتخت - هلند.
- * مطالعه مرزوبخشی از طرح تحقیقاتی مصوب شورای پژوهشی دانشگاه تهران به شماره ۴۸۲۴/۸ و تاریخ ۷۶/۱۲/۲۱ می‌باشد.



علامت (+++) مشخص گردید، معیارهایی که در هر مقطع بافتی مورد ارزیابی آسیب‌شناسی قرار گرفتند. شامل: فیبرولیز، واکنش‌های التهابی، خونریزی، حضور بافت جوانه‌ای، پرولیفراسیون فیبروبلاستها، تشکیل رشته‌های کلاژن موجدار و تشکیل رشته‌های کلاژن موازی بود.

مطالعه آماری

تمام مطالعات آماری توسط نرم‌افزار SPSS 7.5 تحت Windows (SPSS Inc., Chicago IL, USA) انجام گرفت. میانگین تمام گروه‌ها توسط روش آنالیز واریانس یک طرفه (ANOVA) و براساس $P < 0/05$ مورد مطالعه قرار گرفتند.

نتایج

مشاهدات درمانگاهی: تمامی حیوانات بازگشت مناسبی از بیهوشی داشتند. در اولین معاینه هفت روز پس از آخرین تزریق لنگش به‌صورت خفیف (درجه یک) تا فرم پیشرفته (درجه سه) در تمامی حیوانات هر دو گروه مشاهده شد. همچنین در اولین معاینه بالینی (هفت روز پس از آخرین تزریق) مقداری التهاب و تورم در محل جراحی در تمام حیوانات قابل مشاهده بود. لنگش در حیوانات گروه دوم که ژل متیل سلولز دریافت کرده بودند تا ۲۸ روز پس از آخرین تزریق به‌صورت خفیف (درجه یک) تا فرم پیشرفته (درجه سه) قابل مشاهده بود (نمودار ۱).

در صورتی‌که حیوانات گروه اول که سدیم هیالورونات دریافت کرده بودند تنها در دو هفته اول لنگش مشاهده شد، در این ارتباط میزان لنگش به‌صورت معنی‌داری در گروه دریافت‌کننده سدیم هیالورونات کمتر بود ($P < 0/05$) (نمودار ۱).

مشاهدات سونوگرافی: در سونوگرافی حیوانات گروه اول که سدیم هیالورونات دریافت کرده بودند، ۲۱ روز پس از آخرین تزریق روند التیامی بهتری نسبت به حیوانات گروه دوم (متیل سلولز) نشان دادند. در این روز در گروه اول کاهش معنی‌داری در میزان اکوژنیسیته مشاهده گردید، در صورتی‌که روند سونوگرافی التیام در گروه دوم که متیل سلولز دریافت نموده بودند، تا ۶۰ روز پس از آخرین تزریق کاهشی مشاهده نشد (نمودار ۲، تصاویر ۱ و ۲).

سطح مقطع عرضی وتر و درصد ضایعه در طول مدت مطالعه تغییرات قابل توجهی را نشان نداد و هیچ اختلاف معنی‌داری در سایر یافته‌های سونوگرافی مشاهده نشد ($P < 0/05$).

مشاهدات آسیب‌شناسی: در گروه اول که سدیم هیالورونات دریافت کرده بودند، نفوذ و تراژید فیبروبلاستها در محل ضایعه و غلافهای اطراف آن در مقایسه با گروه دوم بیشتر بود (تصویر ۳). در سه راس از چهار راس حیوانات گروه اول دستجات موازی و نسبتاً سازمان یافته کلاژن در محل برش نشان‌دهنده وقوع ترمیم و بازسازی مناسب بود (تصویر ۴)، در حیوانات گروه اول میزان حضور سلولهای آماسی در محل برش ناچیز و غالباً از نوع تک هسته‌ای بود. در حیوانات گروه دوم که متیل سلولز دریافت کرده بودند واکنش‌های التهابی در محل برش با حدت و شدت بیشتری مشاهده شد. واکنش‌های ترمیمی در ۲ راس از ۴ رأس حیوانات گروه دوم بیشتر از نوع تشکیل بافت جوانه‌ای فراوان بود (تصویر ۵).

در بررسی نمونه‌های به‌دست آمده از گروه دوم خونریزی در داخل بافت وتر مشاهده گردید. در این گروه دستجات منظم رشته کلاژن که مؤید التیام پیشرفته

به طول ۳ سانتیمتر و عرض تمام وتر ایجاد شد. پس از جراحی با استفاده از اولترا سونوگرافی اندازه و شکل ضایعات مورد مطالعه قرار گرفت و مشابهت تقریبی ضایعات در تمام اندامهای حرکتی مورد مطالعه تأیید شد. بانداژ استریل به‌مدت یک هفته در هر یک از اندامهای حرکتی جراحی شده، مورد استفاده قرار گرفت.

روش درمان ضایعات و ثبت اطلاعات: جهت ثبت کمی و کیفی لنگش

ده روز پس از ایجاد جراحی، در یک سطح سخت و مسطح در حالت یورتمه حیوانات مورد معاینه بالینی قرار گرفتند. در این شرایط لنگش حیوانات از صفر تا چهار براساس روش توصیف شده توسط Stashak (۱۹۸۷) درجه‌بندی شد. در این درجه‌بندی عدد صفر نشانگر حرکت حیوان به‌صورت طبیعی، عدد یک مشاهده لنگش جزئی در حالت یورتمه، عدد دو مشاهده لنگش کاملاً آشکار در حالت یورتمه، عدد سه حرکت دشوار حیوان در حالت یورتمه و عدد چهار عدم تحمل وزن روی اندام حرکتی درگیر بود. توسط اولترا سونوگرافی سطح مقطع عرضی هر وتر خم‌کننده عمقی، قطر هر وتر خم‌کننده عمقی و میزان جراحی در طول ۳ سانتیمتر وتر آسیب دیده به‌صورت درصد در سطح مقطع عرضی اندازه‌گیری شد. میزان اکوژنیسیته (Echogenicity) در ناحیه آسیب دیده از صفر تا ۴ درجه‌بندی شد که عدد صفر بیانگر میزان طبیعی، عدد ۱ کاهش به میزان ۲۵ درصد از حالت طبیعی، عدد ۲ کاهش به میزان ۵۰ درصد از حالت طبیعی، عدد ۳ کاهش به میزان ۷۵ درصد از حالت طبیعی و عدد ۴ کاهش به میزان بیش از ۷۵ درصد از حالت طبیعی را نشان می‌دهد. جهت درمان جراحی ایجاد شده در اوتار ابتدا حیوانات توسط تزریق داخل وریدی زیلازین به‌صورت شیمیایی مقید و پس از آماده‌سازی ناحیه به‌صورت استریل در ناحیه کف دستی توسط سر سوزن شماره ۲۷ اقدام به تزریق دارو شده، در هر ۵ سانتیمتر از طول آزرده وتر مقدار ۰/۲ سانتیمتر مکعب محلول موردنظر در هر گروه تزریق و انجام تزریقات به‌صورت یک روز در میان برای پنج بار متوالی تکرار شد. حیوانات مورد مطالعه در زمانهای ۷، ۱۴، ۲۱، ۲۸، ۶۰ روز پس از آخرین تزریق مورد معاینه بالینی و سونوگرافی قرار گرفتند. در روز ۶۰ حیوانات معدوم و نمونه‌های لازم جهت مطالعه آسیب‌شناسی اخذ شد.

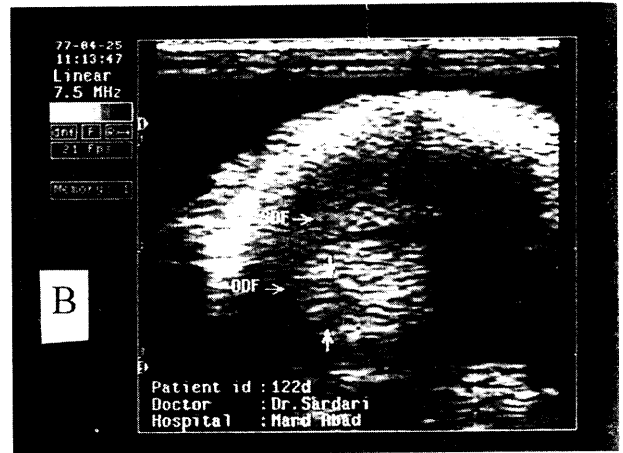
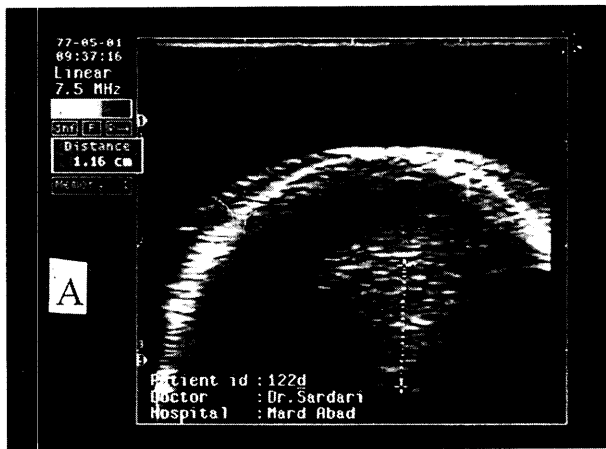اخذ نمونه جهت مطالعه آسیب‌شناسی: بلافاصله پس از معدوم کردن

حیوانات وتر خم‌کننده عمقی بندهای انگشت مشخص و ابتدا مورد بررسی ماکروسکوپی قرار گرفت، ناحیه میانی این وتر به دو قسمت مساوی تقسیم شد و یک قسمت آن در فرمالین بافر ۱۰ درصد جهت مطالعه آسیب‌شناسی نگهداری شد، قسمت دیگر در دمای ۱۰- درجه منجمد و جهت انجام مطالعه تحقیقاتی دیگری نگهداری شد.

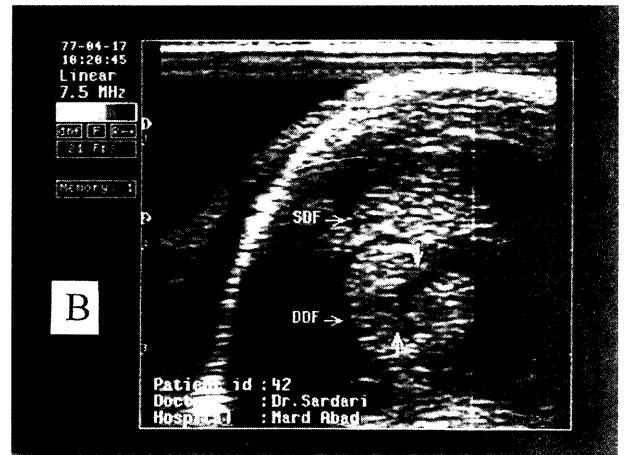
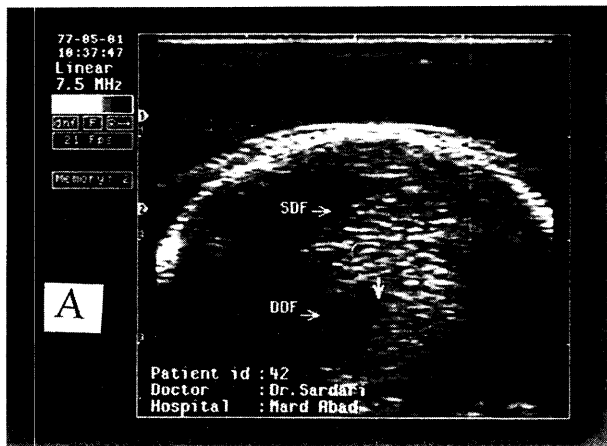
مطالعه آسیب‌شناسی: پس از ۷۲ ساعت و پس از انجام مراحل

آماده‌سازی بافت و تهیه بلوکهای پارافینی مقاطعی با ضخامت ۵ میکرون تهیه و به‌صورت طولی و عرضی برش داده شد و توسط روشهای ون گیسن و همتوکسیلین و اوژین رنگ‌آمیزی شدند. برای مشاهده مقاطع بافتی، در ابتدا میدان میکروسکوپی مرکزی هر مقطع بافتی در هر لام به‌طور تقریبی با عدسی چشمی مندرج مشخص شد و سپس ۶ میدان میکروسکوپی در جهات عمودی و افقی نسبت به ناحیه مرکزی با بزرگنمایی $\times 200$ مورد بررسی آسیب‌شناسی قرار گرفتند، عدم وجود معیار آسیب‌شناسی موردنظر با علامت (-)، وجود معیار موردنظر در کمتر از ۲۵ درصد میدانهای میکروسکوپی با علامت (+)، وجود معیار موردنظر در بیشتر از ۷۵-۲۵ درصد از میدانهای میکروسکوپی با علامت (++) و وجود معیار موردنظر در بیشتر از ۷۵ درصد از میدانهای میکروسکوپی با





تصویر ۱ - سونوگرام اندام قدامی چپ یکی از حیوانات درمان شده با هیالورونات سدیم. تصویر A نشانگر ضایعه به وجود آمده در ابتدای مطالعه بوده و هنوز حیوان مورد تزریق دارو قرار نگرفته است. اکوی ناهمگن ناحیه آزرده درجه چهار را به خود اختصاص می‌دهد. تصویر B نشانگر همان ناحیه ۶۰ روز پس از آخرین تزریق می‌باشد. اکوی ناحیه به میزان قابل توجهی کاهش یافته و نزدیک اکوی طبیعی می‌باشد، بررسی آسیب‌شناسی نشان داد بافت مذکور الیاف کلاژن تازه تشکیل شده می‌باشد که به صورت دستجات نامنظم به همراه پرولیفراسیون فیبروبلاستها می‌باشد (تصویر ۳).



تصویر ۲ - سونوگرام اندام قدامی چپ یکی از حیوانات تحت درمان با متیل سلولز. تصویر A نشانگر ضایعه بوجود آمده تصویر B همان ناحیه ۶۰ روز پس از آخرین تزریق، اکوی ناحیه ناهمگن بوده و هنوز در بعضی نقاط نواحی کاملاً هیپو اکوئیک به چشم می‌خورد، که در قالب درجه‌بندی انجام شده درجه چهار اکوتنسیسته را علی‌رغم گذشت ۶۰ روز پس از آخرین تزریق نشان می‌دهد. بررسی آسیب‌شناسی ناحیه وجود بافت جوانه‌ای فراوان همراه با واکنش‌های التهابی را در ناحیه نشان داد (تصویر ۵).

Watkins در سال ۱۹۸۵ اشاره کرد که ایجاد جراحات در وتر توسط جراحی و دنبال کردن روند التیام بیانگر این است که شرایط التیام کاملاً مشابه شرایط ایجاد جراحی در حالت طبیعی می‌باشد. همچنین روند التیام در این شرایط (ایجاد جراحی توسط جراحی) با القای تورم اوتار توسط آنزیم تفاوتی ندارد و تنها به روش جراحی می‌توان جراحی با استانداردهای بهتر نسبت به روش آنزیمی ایجاد نمود (۳۰).

فیبروبلاستها سلولهایی هستند که از بافت همبند منشأ گرفته و در واقع هنگام التیام اوتار تولید سلولهای جدید را به عهده دارند. در واقع این فیبروبلاستها مراحل تکاملی مختلف را طی کرده تا نهایتاً به تنوسیتها تبدیل شوند. در شرایط طبیعی تنوسیتها در دستجات موازی و جدا از هم قرار گرفته که مابین این دستجات را بافت همبند پر کرده این شرایط توانایی الاستیسیته مناسبی را به اوتار می‌دهد (۱۸).


اشکال اصلی التیام در اوتار این است که تنوسیتهایی که پس از آسیب به وتر

و مناسب باشد مشاهده نشد. در این گروه تنها در یک حیوان دستجات نامنظم و غیر بالغ کلاژن به صورت دسته‌ای موجدار قابل مشاهده بود (تصویر ۶). در مقایسه نمونه‌های به دست آمده از گروه اول و دوم، تزاید بافت همبند اندوتنون نیز در گروه اول چشمگیرتر و برجسته‌تر بود.

بحث

استفاده از سدیم هیالورونات به صورت موضعی می‌تواند سبب التیام بهتر و سریعتر اوتار شود (۱۱، ۱۴). Gaughan در سال ۱۹۹۱ اشاره کرد که سدیم هیالورونات توانایی کامل در جلوگیری از چسبندگی غلاف و وتر و احتمالاً توانایی سرعت بخشیدن به التیام را دارا می‌باشد (۱۱). Rydell نشان داد که با استفاده از سدیم هیالورونات می‌توان تا حدودی از تشکیل بافت همبند جلوگیری نمود. همچنین اثرات مهاری این دارو روی تولید سلولهای آندوتلیال عروق در کشت این سلولها نیز مشاهده شده است (۳۱ و ۳۲).






تصویر ۴ - رشته‌های کلاژن بالغ ، متراکم در محل التیام وتر ، مربوط به یکی از حیوانات دریافت کننده هیالورونات سدیم. رنگ آمیزی هماتوکسیلین اتوزین ، بزرگنمایی $\times 160$.



تصویر ۳ - پرولیفراسیون فیبروبلاستها (A) همراه با تشکیل رشته‌های کلاژن موجدار (B) مربوط به یکی از حیوانات دریافت کننده هیالورونات سدیم. رنگ آمیزی هماتوکسیلین اتوزین ، درشتنمایی $\times 160$.

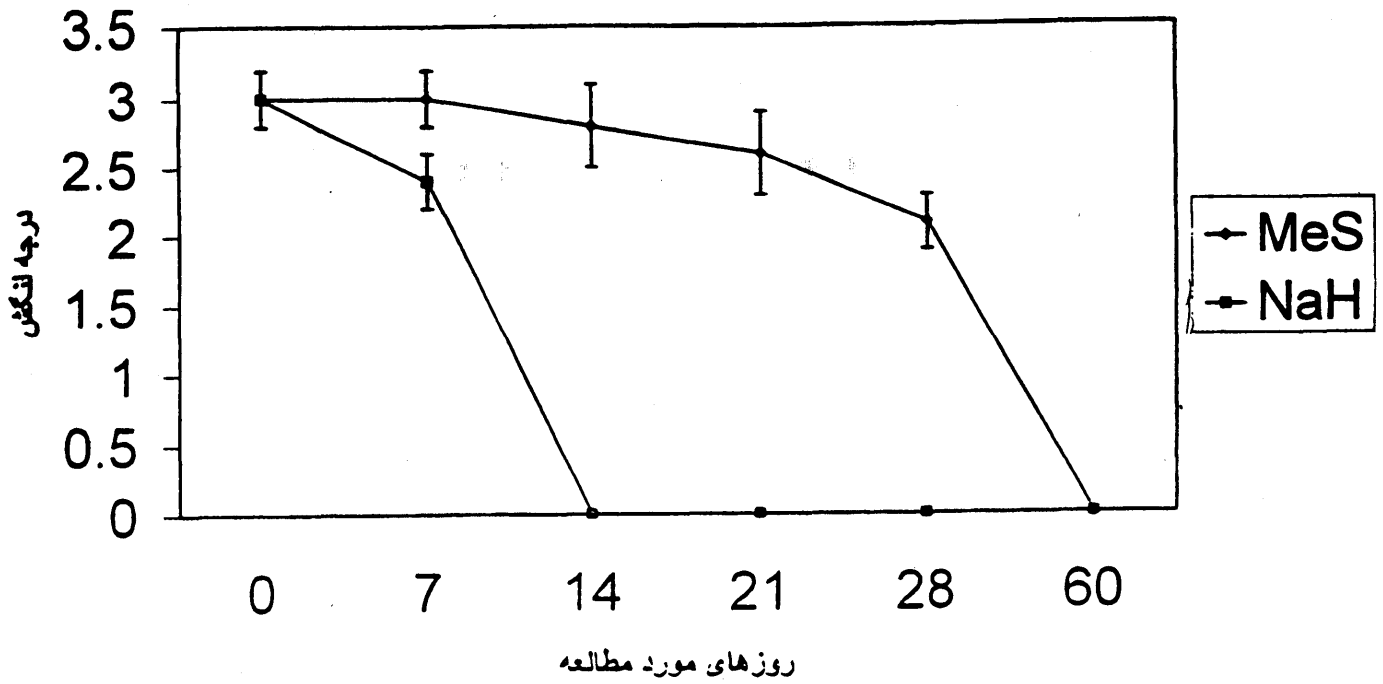

تصویر ۶ - تشکیل رشته‌های نابالغ و موجدار (A) (مناطق نارنجی رنگ) در مجاورت بافت جوانه‌ای B (مناطق زرد رنگ). در حیوانات گروه دوم که متیل سلولز دریافت کرده بودند تنها در یکی از حیوانات دستجات نابالغ و موجدار کلاژن مشاهده شد، تصویر فوق مربوط به همان حیوان از گروه دوم می‌باشد. رنگ آمیزی ون - گیسن ، درشتنمایی $\times 320$ می‌باشد.

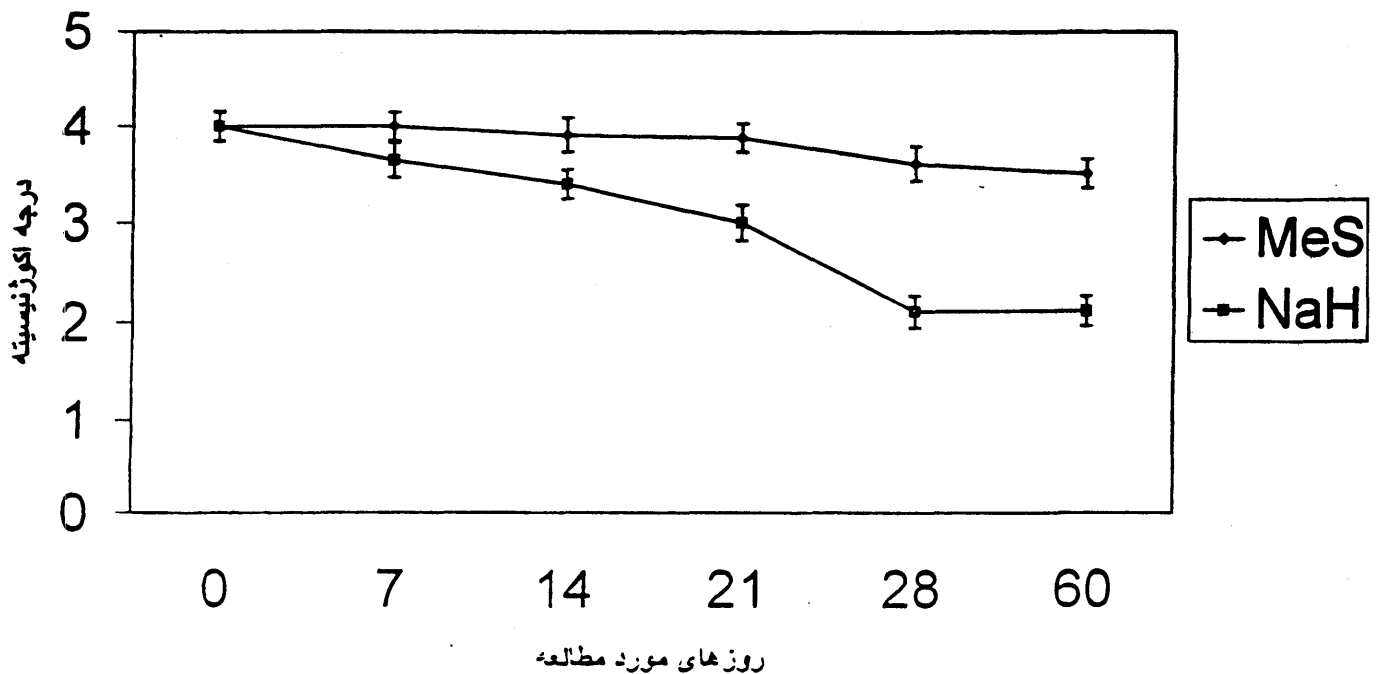


تصویر ۵ - بافت جوانه‌ای همراه با تقاطع عرضی متعدد از عروق خونی. رنگ آمیزی هماتوکسیلین و اتوزین ، بزرگنمایی $\times 160$.





نمودار ۱ - تغییرات میانگین درجه لنگش حیوانات در گروههای مورد مطالعه



نمودار ۲ - تغییرات میانگین اکوزنسیته در گروههای مختلف

هیالورونات سدیم نتایج مثبتی مشاهده شده است (۱۹، ۱۳، ۲). بر این اساس Gaughan در سال ۱۹۹۱ گزارش نمود که سدیم هیالورونات توانایی کمک به تشکیل سریع لخته فیبرین را دارد. همچنین سبب کاهش قدرت چسبندگی بین بافتی نیز خواهد شد. او نشان داد که این اثرات سبب التیام سریعتر و بهتر جراحات تجربی اوتار خواهد شد (۱۱).
اولتراسونوگرافی یکی از روشهای دقیق در تشخیص ضایعات نسوج نرم می باشد. در میان استفاده از اولتراسونوگرافی در تشخیص جراحات اوتار در اسب

تولید می شوند توانایی تنوسیت های اولیه را نداشته، چون سلولهای جدید قدرت الاستیسیته کمتری دارند و بسیار مستعد از هم گسیختگی با نیروی بسیار کمتری هستند (۷).

محققین معتقد هستند که سدیم هیالورونات سبب استحکام سریعتر لخته فیبرین شده و باعث مهاجرت و جایگزینی سریعتر فیبروبلاستها در توده فیبرینی می شوند، همچنین اشاره شده است که سدیم هیالورونات دارای خواص ضد التهابی می باشد و در بعضی از موارد تورم مفاصل به دنبال تزریق داخل مفصلی



کمک به درمان استفاده نشود، برای التیام کامل حداقل به شش ماه زمان نیاز دارد (۲۸). در مطالعه حاضر نشان داده شد که در صورت استفاده از هیالورونات سدیم الیاف کلاژن در زمان کمتری (حدود ۳ ماه پس از جراحی) در محل جراحی ایجاد می‌شود، در عین حال بافت جوانه‌های بسیار ناچیز نیز در محل تشکیل خواهد شد.

در مطالعه حاضر اختلاف معنی‌داری در سایر یافته‌های سونوگرافی به غیر از اکوژنیسیته مشاهده نشد و نشان داده شد که در هر دو گروه هیچ تغییری در سطح مقطع عرضی وتر، قطر وتر و درصد ضایعه با استفاده از این داروها ایجاد نمی‌شود، یافته‌های فوق با یافته‌های Alves در سال ۱۹۹۹ مغایر می‌باشد. علت این اختلاف را می‌توان به نحوه نگهداری حیوانات ارتباط داد. در مطالعه Alves علاوه بر استفاده از دارو روشهای مختلف تمرین هم مورد استفاده قرار گرفته است. اما در مطالعه حاضر تنها اثرات داروهای استفاده شده در شرایط استراحت کامل حیوانات مورد بررسی قرار گرفته است (۱).

Rydell در سال ۱۹۷۱ و همکاران گزارش نمودند هیالورونات سدیم دارای اثرات ضد التهابی نیز می‌باشد (۲۱). در مطالعه حاضر در حیوانات گروه اول که سدیم هیالورونات دریافت نموده بودند چهارده روز پس از آخرین تزریق هیچ لنگشی مشاهده نشد (نمودار ۱). که علت عدم لنگش را می‌توان به اثرات ضد التهابی هیالورونات سدیم ارتباط داد، اما در گروه دوم که متیل سلولز دریافت نموده بودند تا بیست و هشتمین روز پس از آخرین تزریق لنگش قابل مشاهده بود، در این یافته اختلاف معنی‌دار با $P < 0/05$ قابل مشاهده بود.

از تحقیق حاضر می‌توان نتیجه گرفت که با توجه به تشابه غلظت هیالورونات سدیم و متیل سلولز، تنها خاصیت دارویی هیالورونات سدیم ایجاد التیام بهتر و سریعتر در اوتار درمان شده با این دارو را سبب شده است، همچنین مطالعات سونوگرافی در تحقیق حاضر شروع التیام و کاهش چشمگیر میزان اکوژنیسیته را در گروهی که سدیم هیالورونات دریافت کرده بود در مقایسه با گروه دیگر نشان داد و مطالعات آسیب‌شناسی در پایان کار این امر را ثابت کرد که استفاده از سدیم هیالورونات در مقایسه با متیل سلولز که یک ژل خنثی می‌باشد توانایی ایجاد مراحل التیام را خیلی سریعتر از حالت عادی داراست.

References

- Alves A. Rodrigues M. Aguiar A. Borges A. Nicoletti L. and Thomassian A. Effect of Beta - aminopropionitril fumarate and exercise on equine tendon healing 26th WVC Proce, (1999).
- Banes A. J. Link G.W. and Bevin A. Tendonsynovial cells secrete fibronectin in vivo and in vitro J. Orthop. Res. 6 : 73 - 82, (1988).
- Berton A.L. Equine tendonitis. J. Equine. Vet. Scie. 1 : 16 - 18, (1996).
- Birch H. and Bailey Macroscopic degeneration of equine SDF - T is accompanied by a change in extracellular matrix composition Equine vet. J. 30 (6) 534 - 539, (1998).
- Celia M. and McMillan J. Ultrasonographic and histopathological findings in equine superficial digital flexor tendon injury Equine vet. J. 25 (1) 23 - 29, (1993).
- Cherdchutham W. Becker C. Smith R. K. W. Bamveld A. and Van Weeren P. R. Age - related changes and effect of exercise on the molecular composition of immature equine SDF Equine. Vet. J. Supple. 31 : 86 - 94, (1999).

حایز اهمیت بالایی می‌باشد. به طوری که Marr در سال ۱۹۹۳ و Reef در سال ۱۹۹۶ گزارش نمودند که با استفاده از تصاویر سونوگرافی کاملاً می‌توان مراحل مختلف التیام در اوتار را به تصویر کشید (۲۳ و ۱۷).

توانایی سونوگرافی در مشخص نمودن ضایعات حاد از مزمن براساس تغییر اکوژنیسیته استوار است بر همین اساس Reef گزارش نمود که تغییرات اکوژنیسیته می‌تواند کاملاً گویای مراحل مختلف التیام باشد (۲۴، ۲۳). در تحقیق حاضر در مقایسه با ژل سدیم هیالورونات، ژل متیل سلولز کاملاً خنثی و بدون خاصیت دارویی مورد استفاده قرار گرفت و روند التیام در طول تحقیق توسط اولترا سونوگرافی و تغییرات اکوژنیسیته و در پایان کار براساس مطالعات آسیب‌شناسی مورد بررسی قرار گرفت. فاز فیبروبلاستیک در التیام توسط حضور تعداد زیادی فیبروبلاست حجیم همراه با پرولیفراسیون اندوتندون و پاراتندون مشخص می‌شود (۵). در مطالعه حاضر در گروه متیل سلولز فاز فیبروبلاستیک التیام در مقایسه با گروه هیالورونات سدیم مراحل کندتری را سپری نمود به نحوی که در گروه سدیم هیالورونات الیاف کلاژن بالغ تازه تشکیل شده نمایانگر این مسئله بود که مرحله فیبروبلاستیک التیام خیلی زود سپری شده است. این مسئله در مطالعه سونوگرافی نیز قابل تأیید است زیرا گروهی که سدیم هیالورونات را دریافت کرده بود کاهش چشمگیری در میزان اکوژنیسیته را از بیست و یکمین روز سونوگرافی نشان داد. یافته‌های فوق با یافته‌های Knudson و همکاران و Goughan و همکاران در سال ۱۹۹۱ تشابه دارد (۱۱، ۱۴).

کاهش چشمگیر بافت جوانه‌های در وتر خم‌کننده عمقی در حیوانات گروهی که هیالورونات سدیم دریافت کرده بودند نسبت به گروه دیگر موید این مسئله است که سدیم هیالورونات تا حدودی توانایی جلوگیری از تولید بافت جوانه‌های را داراست و این یافته مشابه یافته Matsubara در سال ۱۹۸۹ می‌باشد که نشان داد هیالورونات سدیم اثرات مهاری در تولید عروق جدید دارد. روی این اصل بافت جوانه‌های کمتری هنگام استفاده هیالورونات سدیم تشکیل خواهد شد (۵ و ۹).

Tsukiyama و همکاران در سال ۱۹۹۶ گزارش نمودند که یک وتر آسیب دیده در شرایط تجربی هنگامی که هیچ‌کدام از روشهای فیزیکی و دارویی برای

- Dart A. and Dwling B. Tendon problems in horses : Does anything work ? Equine research seminar 98 Proceeding 312 University of Sydney 73 - 94, (1998).
- Fackelman G. E. The nature of tendon damage and its repair Equine Vet. J. 5 : 141 - 149, (1973).
- Feinberg R. N. and Beebe D. D. Hyaluronate in vasculogenesis scie. 220 : 1177 - 1179, (1983).
- Fulton I. C. and Maclean A. Bilateral superior check ligament desmotomy for treatment of superficial flexor tendonitis in thoroughbred and standardbred horses Vet. surge. 22 : 380 - 385, (1993).
- Gaughan E. M. Nixon A. J. Krook P. Yeager A. and Mohammad N. Effect of sodium hyaluronate on tendon healing and adhesion formation in horse Am. J. Vet. Res. 52 : 345 - 353, (1991).
- Henniner R. Bramlage L. Robert K. and Joose D. Effects of tendon splitting on experimentally induced acute equine tendonitis



Vet. Surge. 20 : 338 - 341, (1991).

13. Kawcak C, E. Frisbie D. and McIlwraith C. W. Effects of intravenously administered sodium hyaluronate on equine carpal joints with osteochondral fragment under exercise, *Pferdeheilkunde* 12:299-602, (1996).

14. Knudson C. B. Maleski M. P. and Kuettner K. B. Role of hyaluronat in the adhesion of chondrogenic mesoderm (abstr) in proceeding, 33rd Annue, Meet. Res. Soc. Orthop, (1987).

15. Matsubara. T. Hirata S. and Saegusa Y Inhibition of vascular endothelial cell proliferation by hyaluronic acid but not by proteoglycans (abstr). in proceeding 35th annue, Meet. Orthop. Res. Soc. 424, (1989).

16. Madison J. Acute and chronic tendonitis in horses. The compendium 853 - 857, (1995).

17. Marr C. M. Mcmillan I. Boyd S. Wright G. and Murray M. Ultrasonographic and histopathological findings in equine SDF - T injury. *Equine Vet. J.* 25 : 23 - 29, (1993).

18. Nixon A. J. Tenosynovitis : Diagnosis treatment and prognosis First Dubai international Equine Sympo. 329 - 336, (1996).

19. Onge S.T. Weiss R. and Denlinger G. A preliminary of Na - hyaluronat injection into "no mans land" for primary flexor tendon repair. *Clin. orthop.* 146 : 269 - 275, (1980).

20. Patterson, K. C. Wilson A. and Firth E. comparison of collagen fibril population in the superficial digital flexor tendons of exercised and nonexercised thoroughbreds. *Equine Vet. J.* 29 : 121 - 125, (1997).

21. Rydell N. and Balazes E. A. Effect of intra - articular injection of hyaluronic acid on the clinical symptoms of osteoarthritis and on granulation tissue formation. *Clin. Orthop.* 80: 25 - 32, (1971).

22. Rydell N. Decreased granulation tissue reaction after installment of hyaluronic acid. *Acta orthop. Scand.* 41 : 307 - 311, (1970).

23. Reef V. *Equine diagnostics ultrasound* W. B. Saunders 76 - 80, (1996)

24. Reef V. Genovese R. Byrd J. W. Reed P. K. and Davis W. M. Treatment of superficial digital flexor tendon injuries with BAPN - f : sonographic evaluation of early tendon healing and remodeling. Dubai Inter. Equine symposium. 423 - 430, (1996).

25. Smith K. W. and Webbon P. M. The physiology of normal tendon and ligament Dubi internation equine symposium 432,(1996).

26. Smith R. Birch H. Patterson - Kane. J. Cherdchutham W. and Van Weeren P. should equine athletes commence training during skeletal development ? change in tendon matrix with development againg function and exercise *Equine Vet. J. suppl* 30 : 201 - 209,(1999).

27. Spurock G. H. Spurlock S. L. and Parker G. A. Evaluation of

hylartin - V therapy for induced tendonitis in the horse. *J. Equine Vet. Scie.* 9 : 242 - 249, (1989).

28. Tsukiyama K. Acorda J. and Yamada H. Evaluation of superficial digital flexor tendonitis in racing horses through gray scale histogram analysis of tendon ultrasonogram. *Vet. Radio, & ULtra* , 37 : 46 - 50, (1996).

29. Thomas S. C. Jones L. C. and Hungerford D. S. Hyaluronic acid and its effect on postoperative adhesions in the rabbit flexor tendon. *clin. orthop.* 206 : 281 - 289, (1989).

30. Watkins J. Auer J. Gay S. and Morgan J. Healing of surgically created defects in equine superficial digital flexor tendon. Collagen - type transformation and tissue morphologic reorganization *Am. J. Vet. Res.* 46 : 2091 - 2096, (1985).

31. Weiss G. and Levy HJ. The role of Na - hylan in reducing postsurgical tendon adhesions *Bul. hosp. Joint. Dis. Orthop. Inst.* 46: 9 - 15, (1986).

32. Yuzawa K. Experimental studies on the healing and restoration of gilding function of the injured digital flexor tendon. Part 9 the use of drugs to prevent adhesion Formation of the injured tendon *JPN. Orthop. Assoc.* 59 : 1107 - 1118, (1985).

Experimental study of healing effect of sodium hyaluronate in Deep Digital Flexor tendon injury in horses

Sardari, K.¹ Nowrouzian, I². Movaseghi, Ar.³ Soroori, s.¹ Ven Veiren R⁴

¹Department of clinical sciences, Faculty of Veterinary Medicine Ferdosi University of Mashhad, Mashhad - Iran. ²Department of Clinical Sciences, Faculty of Veterinary Medicine, Tehran, University, Tehran - Iran. ³Department of Pathology, Faculty of Veterinary Medicine, Ferdosi University, Mashhad - Iran. ⁴Department of Clinical Sciences, Faculty of Veterinary Medicine, Utrecht University, the Netherland.

Sodium hyaluronate reduce adhesions after tendon repair in rodents and dogs, and has been no reports in people. To evaluate its effect on tendon healing in horses and to compare it with compound of similar viscoelastic properties, a study was performed on 8 horses, using a model of ZigZag splitting injury in DDFT. Eight clinically normal horses were randomly divided into 2 groups under general anaesthesia tendon splitting was performed in ZigZag form in DDFT in one forelimb in all horses. Ultrasonographic examination after tendon splitting was performed and confirmed the same injuries in all tendons. Group A horses had sodium hyaluronate (NaH) gel (10 mg / ml) into the site of injury every other



days for five successive days. Group B horses had methylcellulose (MeS) gel injection at the same site. Serial ultrasonographic examination was performed in 2 groups at 7, 14, 21, 28 and 60 days after last intralesional injection. Horses were euthanized after 14 weeks of stall rest. Ultrasonographic evaluation revealed improved tendon healing after NaH injection ($P < 0.05$). Histologically, the DDFT from the NaH treated limbs had reduced inflammatory cells infiltration, improved tendon structure and less intertendinous hemorrhage, treatment with MeS had no significant effect on tendon healing. Sodium hyaluronate, administered intralesionally appears to have a pharmacuetically beneficial action in this model of tendonitis.

Key words : Sodium hyaluroante, Deep digital flexor, Tendon, Healing, Horse.

