

# تشخیص مواردی از جداشدگی شبکیه به کمک اولتراسونوگرافی در اسبهای دارای کاتاراکت

دکتر مجید مسعودی فرد<sup>۱\*</sup> دکتر علیرضا وجهی<sup>۱</sup> دکتر عباس وشکینی<sup>۱</sup> دکتر مصطفی دارستانی فراهانی<sup>۲</sup>

دریافت مقاله: ۲۴ خردادماه ۱۳۸۳  
پذیرش نهایی: ۱۴ مهرماه ۱۳۸۳

## Diagnosis of retinal detachment by using ultrasonography in several horses with cataract.

Masoudifard, M.,<sup>1</sup> Vajhi, A.R.,<sup>1</sup> Veshkini, A.,<sup>1</sup> Darestani Farahani, M.<sup>2</sup>

<sup>1</sup>Department of Clinical Sciences, Faculty of Veterinary Medicine, University of Tehran, Tehran- Iran. <sup>2</sup>Department of Clinical Sciences, Faculty of Veterinary Medicine, Islamic Azad University, Karaj branch, Karaj-Iran.

**Objective:** Diagnosis of retinal detachment by using ultrasonography.

**Animals:** 3 horses.

**Procedure:** Clinical examination and diagnosis of disorder on the basis of ultrasonographic findings with 7.5 MHz probe and real time B. mode technique, transpalpebrally.

**Results:** Ultrasonography showed echodense linear structures resulted in classic funnel appearance of vitreous in one case and convex hyperechoic linear density of the back of globe in two cases.

**Clinical implications:** Ultrasonographic findings were characteristic of complete retinal detachment in one case and partial retinal detachment in two cases. *J.Fac.Vet.Med.Univ.Tehran. 60,2:201-202,2005.*

**Keywords:** Ultrasonography, Retinal detachment, Cataract, Horse.

**Corresponding author's email:** mmfard@ut.ac.ir

هدف: تشخیص مواردی از جداشدگی شبکیه به کمک اولتراسونوگرافی در اسب.

حیوان: سه رأس اسب.

روش: مطالعات بالینی و انجام اولتراسونوگرافی بر روی چشم با پروب خطی ۷/۵ مگاهرتز با استفاده از مدروشنایی بهنگام از راه پلکی و تشخیص عارضه.

نتایج: در تصاویر اولتراسونوگرافی از چشم اولین اسب، ساختارهای خطی اکوژنیک بصورت نوارهای سفید رنگ و قیفی شکل در فضای فاقد اکوی زجاجیه دیده می‌شد. در نمای اولتراسونوگرافی چشم دوا سب دیگر، دانسیته خطی هیپراکوئیک محدب شکل در قسمت خلفی کره چشم رؤیت می‌شد.

نتیجه گیری: یافته‌های اولتراسونوگرافی مشاهده شده مشخص کننده عارضه جداشدگی شبکیه بصورت کامل در یکی از اسبها و جداشدگی بخشی از شبکیه در دوا سب دیگر می‌باشد. مجله دانشکده دامپزشکی دانشگاه تهران، ۱۳۸۴، دوره ۶۰، شماره ۲، ۲۰۲-۲۰۱.

واژه‌های کلیدی: اولتراسونوگرافی، جداشدگی شبکیه، کاتاراکت، اسب.

اولتراسونوگرافی یک روش غیرتهاجمی، بی‌خطر و بدون ایجاد درد در مطالعه ساختارهای داخل و خارج حفره چشمی اسب بوده و اطلاعات ارزشمندی را جهت تشخیص، درمان و پیش‌آگهی بیماریهای چشم اسب فراهم می‌کند بخصوص زمانی که تورم شدید پلک، کدورت قرنیه و عدسی یا خونریزی داخل چشم مانع بررسی مستقیم ساختارهای داخل چشم شوند (۱،۲،۳،۴،۵،۶،۷).

در اولتراسونوگرافی مدروشنایی (B.mode) در چشم اسب ۴ اکوی صوتی اصلی مورد توجه قرار می‌گیرد: قرنیه، کپسول قدامی لنز، کپسول خلفی لنز و مجموعه شبکیه، مشیمیه و صلبیه (۱،۲،۴،۷).

تاریخچه بیماری: در فاصله سالهای ۱۳۸۱ و ۱۳۸۲ در خواست ۳ مورد اولتراسونوگرافی چشم اسب از بخش رادیولوژی و اولتراسونوگرافی دانشکده دامپزشکی دانشگاه تهران بعمل آمد. در تاریخچه هر ۳ اسب، سابقه تروما به یکی از چشم‌ها وجود داشت. در هر ۳ مورد بواسطه حضور کاتاراکت پیشرفته که مانع از بررسی ساختارهای داخل چشمی با مشاهده مستقیم و معاینه افتالموسکوپی بود، اولتراسونوگرافی به عنوان تنها تکنیک تشخیص احتمالی عوارض داخل کره چشم مورد استفاده قرار گرفت.

اولتراسونوگرافی از چشم در هر ۳ مورد با دستگاه Pie medical 200 VET و با پروب خطی ۷/۵ مگاهرتز با استفاده از مدروشنایی به هنگام (time B. mode- Real) از راه پلکی (Transpalpebral) انجام گرفت. برای این منظور با بستن پلک

چشم اسب، پشت پلک با استفاده از مقادیر کافی ژل اولتراسونوگرافی مفروش شده و سپس اسکن سیستماتیک چشم در جهت محور بینایی (قدامی به خلفی) و با قرار دادن پروب بر روی پلک در مقاطع افقی و عمودی انجام گرفت.

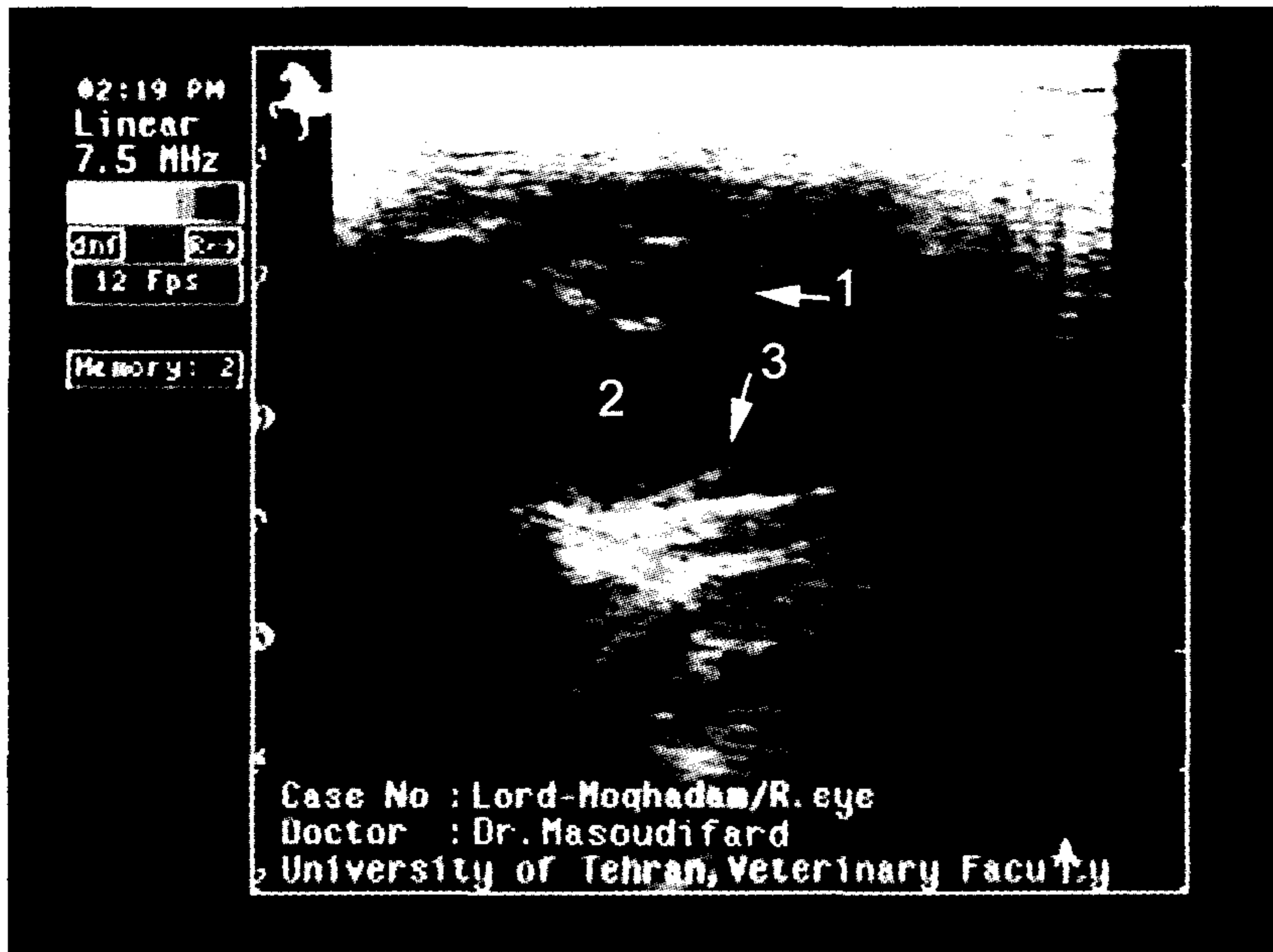در تصاویر اولتراسونوگرافی از چشم اسب اولی، ساختارهای خطی اکوژنیک بصورت نوارهای سفید رنگ و قیفی شکل یا V شکل در فضای فاقد اکوی زجاجیه دیده می‌شد که پایه آن در قسمت خلفی چشم به دیسک بینایی و دو بازوی آن در قسمت قدامی در هر دو طرف به اجسام مژگانی متصل بود و حرکات مختصری را همانند یک ساختار شناور همزمان با حرکات چشم نشان می‌داد. این نشانه‌ها چهره شاخص اولتراسونوگرافی جداشدگی کامل شبکیه می‌باشند. کوچکتر شدن اندازه چشم بیمار نسبت به چشم سالم طرف مقابل جلب توجه می‌نمود، به طوری که اندازه محور بینایی در چشم بیمار اسب اول ۳۷ میلیمتر در مقایسه با ۴۲ میلیمتر چشم سالم بود. نشانه‌های اولتراسونوگرافی کاتاراکت شامل مشاهده محدوده کامل عدسی بواسطه اکوژن و ضخیم شدن کپسول عدسی چشم درگیر و حضور دانسیته‌های اکوژن در داخل عدسی از سایر یافته‌های بیمار مذکور بود

۱) گروه آموزشی علوم درمانگاهی دانشکده دامپزشکی دانشگاه تهران، تهران - ایران.

۲) گروه آموزشی علوم درمانگاهی دانشکده دامپزشکی دانشگاه آزاد اسلامی واحد کرج، کرج - ایران

\* نویسنده مسؤول: mmfard@ut.ac.ir





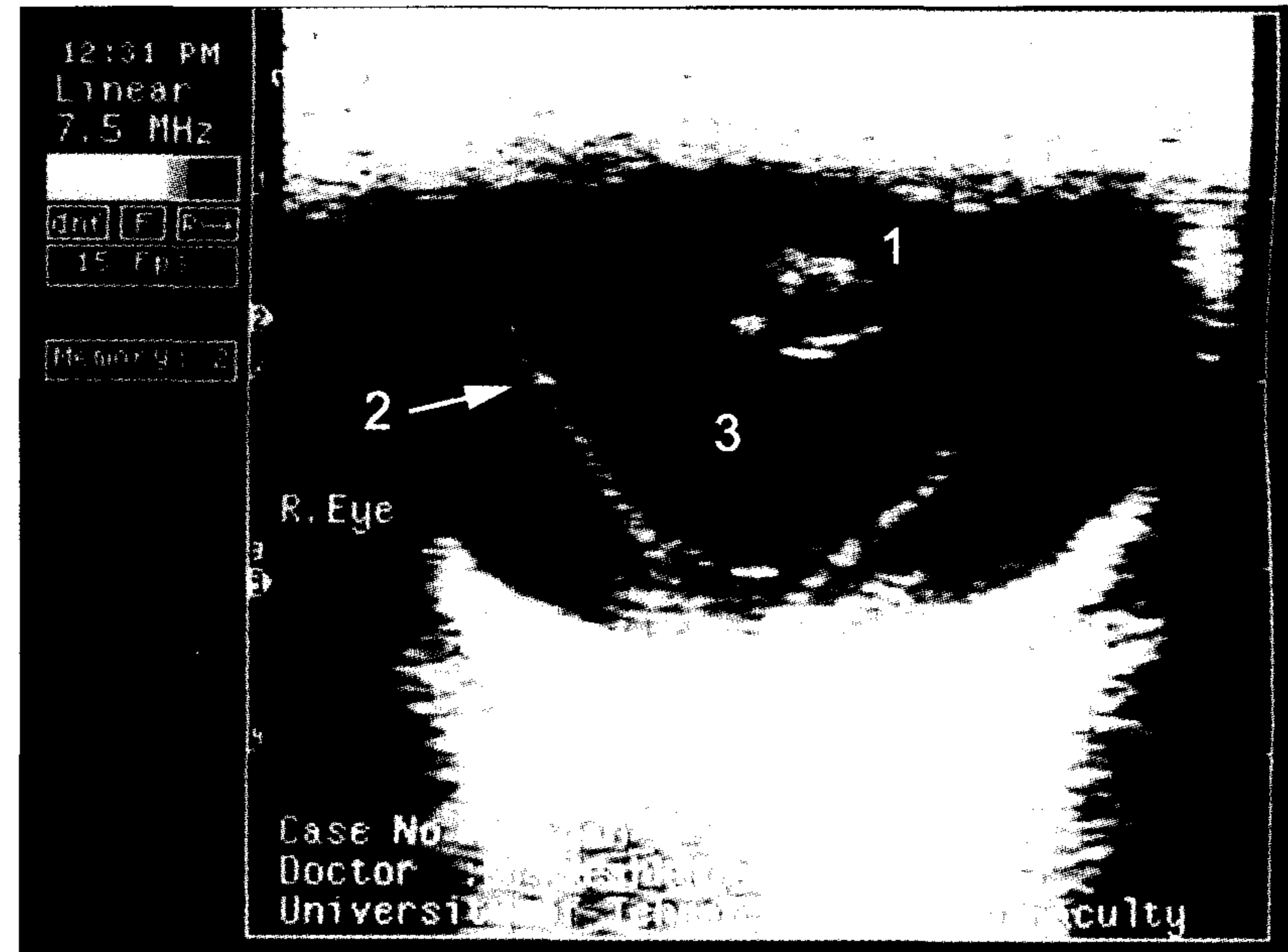
تصویر ۲- نمای اولتراسونوگرافی جداشدگی بخشی از شبکیه، ۱: لنز مبتلا به کاتاراکت؛ ۲: زجاجیه؛ ۳: شبکیه جدا شده.

حیوانات بخوبی شناخته نشده ولی احتمالاً یکی از عوامل مستعد کننده جداشدگی شبکیه می باشد (۷).

عامل کاتاراکت و جداشدگی شبکیه در اسبهای مورد بررسی در این مقاله با توجه به سابقه بیماری و نشانه های اولتراسونوگرافی مشاهده شده در اثر تروما بوده و این اولین موارد گزارش تشخیص جداشدگی شبکیه در اسب توسط اولتراسونوگرافی در ایران می باشد.

## References

1. Gonzalez, E.M. (2001): Review of ocular ultrasonography. *Veterinary Radiology & Ultrasound*. 42(6) 485-495.
2. Hillyer, M.H. (1993): Ocular ultrasonography in the horse. In: *Veteinary annual*, 33rd edition. Black well Scientific, Oxford. PP: 131-137.
3. Miller, WW., (1991): Diagnostic ultrasound in equine ophthalmology. *Proc. Am. Ass. Equine practonrs*. 36, 559-565.
4. Read, R.A., Barnett, K.C. (1995): Equine glaucoma diagnosed with the aid of ultrasonography. *Equine Vet. Educ.*, 7(3) 225-228.
5. Rebhun, W.C. (1999): Principles of ocular therapy. In: *Equine medicine and surgery*. Edited by: PT Colahan, et al. 5th edition, Mosby, PP: 1260-1263.
6. Wilkie, D.A. (1998): Equine ophthalmology. In: *Equine internal medicine*. Edited by SM Reed and WM Bayly, W.B. Saunders Company. Philadelphia, Pennsylvania USA, PP: 739-761.
7. Wilkie, D.A., Gilger, B.C. (1998): Equine diagnostic ocular ultrasonography. In: *Equine diagnostic ultrasonography*. Edited by, N.W Rantanen and AO Mckinnon. Williams & wilkins. PP: 637-643.



تصویر ۱- نمای اولتراسونوگرافی جداشدگی کامل شبکیه در اسب اولی، ۱: لنز مبتلا به کاتاراکت؛ ۲: شبکیه جدا شده؛ ۳: زجاجیه.

(تصویر ۱). در نمای اولتراسونوگرافی چشم دو اسب دیگر، نشانه های جداشدگی بخشی از شبکیه بصورت یک دانسیته خطی هیپراکوئیک محدب شکل جدا شده از مجموعه مشیمیه و صلبیه رؤیت می شد (تصویر ۲). نشانه های اولتراسونوگرافی کاتاراکت مشخص و کوچکتر شدن اندازه کره چشم همانند بیمار اول در دو مورد دیگر نیز قابل تشخیص بود (۳۳ و ۳۴ میلیمتر در مقایسه با ۳۹ میلیمتر چشم سالم آنها). با توجه به تشخیص اولتراسونوگرافی جداشدگی شبکیه در هر ۳ اسب و از آنجا که این عارضه در اسب قابل درمان نبوده و کوری دائمی ایجاد می نماید هیچ گونه اقدام جراحی جهت درمان کوری ناشی از کاتاراکت توصیه نگردید.

## بحث

ترومای چشم می تواند سبب ایجاد عوارضی نظیر کاتاراکت، جدا شدگی شبکیه، خونریزی در چشم، حضور فیبرین در اطراف قدامی، پارگی کپسول لنز، هموراژی در زجاجیه و در رفتگی کامل یا ناقص عدسی گردد که در تمامی این موارد، اولتراسونوگرافی چشم اسب از ارزش بالایی برخوردار است (۷).

درمان کاتاراکتهای مشاهده شده همراه با مشکلات شبکیه نظیر جداشدگی شبکیه توصیه نمی شود زیرا که شبکیه چشم اسب از نظر خونسازی تقریباً به طور کامل وابسته به مشیمیه بوده و جدا شدگی، سبب دژنراسیون سریع و شدید آن شده و در نتیجه هیچ درمان مؤثری برای جداشدگی شبکیه وجود ندارد (۵،۶) بنابراین همیشه پس از تشخیص کاتاراکت و قبل از درمان جراحی آن باید وضعیت شبکیه را از نظر جداشدگی با اولتراسونوگرافی بررسی نمود (۷، ۶، ۱) ضمناً لازم به توضیح است که میزان وقوع جداشدگی شبکیه همراه با بلوغ بیشتر کاتاراکت، افزایش می یابد (۱، ۷).

موارد تشخیص تفریقی جداشدگی شبکیه در اولتراسونوگرافی عبارتند از: جداشدگی مشیمیه، جداشدگی زجاجیه و دژنراسیون آن و همچنین آرتی فکت نین (Reverberation artifact) ناشی از عدسی (۷).

کوچکتر شدن محور بینایی چشم اسبهای بررسی شده می تواند بدلیل دژنراسیون یا یکی شدن زجاجیه باشد که هر چند اهمیت دژنراسیون زجاجیه در

