

گزارش یک مورد شکاف کام، همراه با کم دندانی فک بالا و نواقص چهره ای جمجمه ای درگوسفند

دکتر بهادر شجاعی^۱* دکتر ابوالفضل احمدی^۲ دکتر سجاد خدیوی سهرابی^۲

دریافت مقاله: ۱۸ مردادماه ۱۳۸۲
پذیرش نهایی: ۲ اردیبهشت ماه ۱۳۸۳

Cleft palate, maxillary oligodontia and craniofacial defects in a sheep (a case report).

Shojaei, B.,¹ Ahmadi, A.,² Khadivi Sohrabi, S.²

¹Department of Anatomy, Faculty of Veterinary Medicine, Shahid Bahonar University of Kerman, Kerman- Iran. ²Graduated from the Faculty of Veterinary Medicine, Shahid Bahonar University of Kerman, Kerman - Iran.

Objective: A case report of cleft palate with some craniofacial defects in sheep.

Animal: An approximately 10 months sheep.

Procedure: By anatomical observations of cleaned skull.

Results: Cleft palate was observed as an oval hole at the caudal part of the hard palate. Maxillary oligodontia was also observed in both sides of the maxillae. Vomer and some of the facial bones had developed incompletely. *J.Fac.Vet.Med.Univ. Tehran.60,2:203-204,2005.*

Keywords: Cleft palate, Maxillary oligodontia, Craniofacial defects, Sheep.

Corresponding author's email: b_shojaei@yahoo.com

استخوان و مر (vomer) در مجاورت شکاف کام وجود دارد (تصویر ۱). در سمت جانبی صورت و در حد فاصل استخوان های اشکی، بینی، پیشانی و فک بالا و در دو طرف شکاف هایی به صورت متوازی الاضلاع دیده شد. این دو شکاف تقریباً با هم برابر و اندازه آنها ۵×۲۵ میلیمتر بود (تصویر ۲).

شکاف کام در گاو متداول بوده و ممکن است به صورت یک ناهنجاری منفرد و یا همراه با سایر نقایص اسکلتی دیده شود (۹،۱۱). این ناهنجاری در گوسفند و بز نادر بوده و گزارش های کمتری نسبت به گاو در این خصوص دیده می شود (۴، ۱) و همراه با نواقص دیگر از قبیل کوچک بودن سر (۱۰) بازماندن دو طرفی شکاف حلقی (۷) و یا سایر نقایص اسکلتی (۳) دیده شده است. در بررسی حاضر شکاف یک طرفی در قسمت عقبی کام از نوع ثانویه مشاهده شد که با توجه به تقسیم بندی موریتومودر گروه چهارم قرار می گیرد (۱۱). با توجه به یافته های Honig و Ferguson به نظر می رسد که به دلیل اختلالی که در تشکیل صحیح یک تیغه اکتودرمی - مزانشیمی در ناحیه عقبی کام رخ داده است، علاوه بر بروز شکاف کام، اعمال متقابل بافتی به خوبی صورت نگرفته و تمایز نواحی مجاور از قبیل حفرات دندانی و دندان های آسیایی مربوطه انجام نشده است (۸). از طرف دیگر سوراخ موجود در استخوان و مر در عقب آن و در نزدیکی شکاف کام مشاهده شد. همچنین موقعیت شکاف های متوازی الاضلاع شکل حد فاصل استخوان های صورت در مجاورت اختلالات کام، استخوان و مر و دندان ها قرار داشت. به

هدف: گزارش یک مورد شکاف کام همراه با نقایص دیگر جمجمه ای درگوسفند.

حیوان: یک گوسفند حدوداً ۱۰ ماهه.

روش: بر اساس مشاهدات بالینی و معاینه جمجمه پس از تمیز کردن کامل استخوان. نتیجه: در بررسی دقیق جمجمه، شکاف کام ثانویه به صورت یک سوراخ بیضی در سمت عقب کام سخت دیده شد. همچنین کم دندانی دو طرفی در فک بالا مشاهده شد. استخوان و مر و برخی از استخوان های چهره به طور ناقص شکل گرفته بودند. مجله دانشکده دامپزشکی دانشگاه تهران، ۱۳۸۴، دوره ۶۰، شماره ۲، ۲۰۴-۲۰۳.

واژه های کلیدی: شکاف کام، کم دندانی، نقایص چهره ای جمجمه ای، گوسفند.

تاریخچه

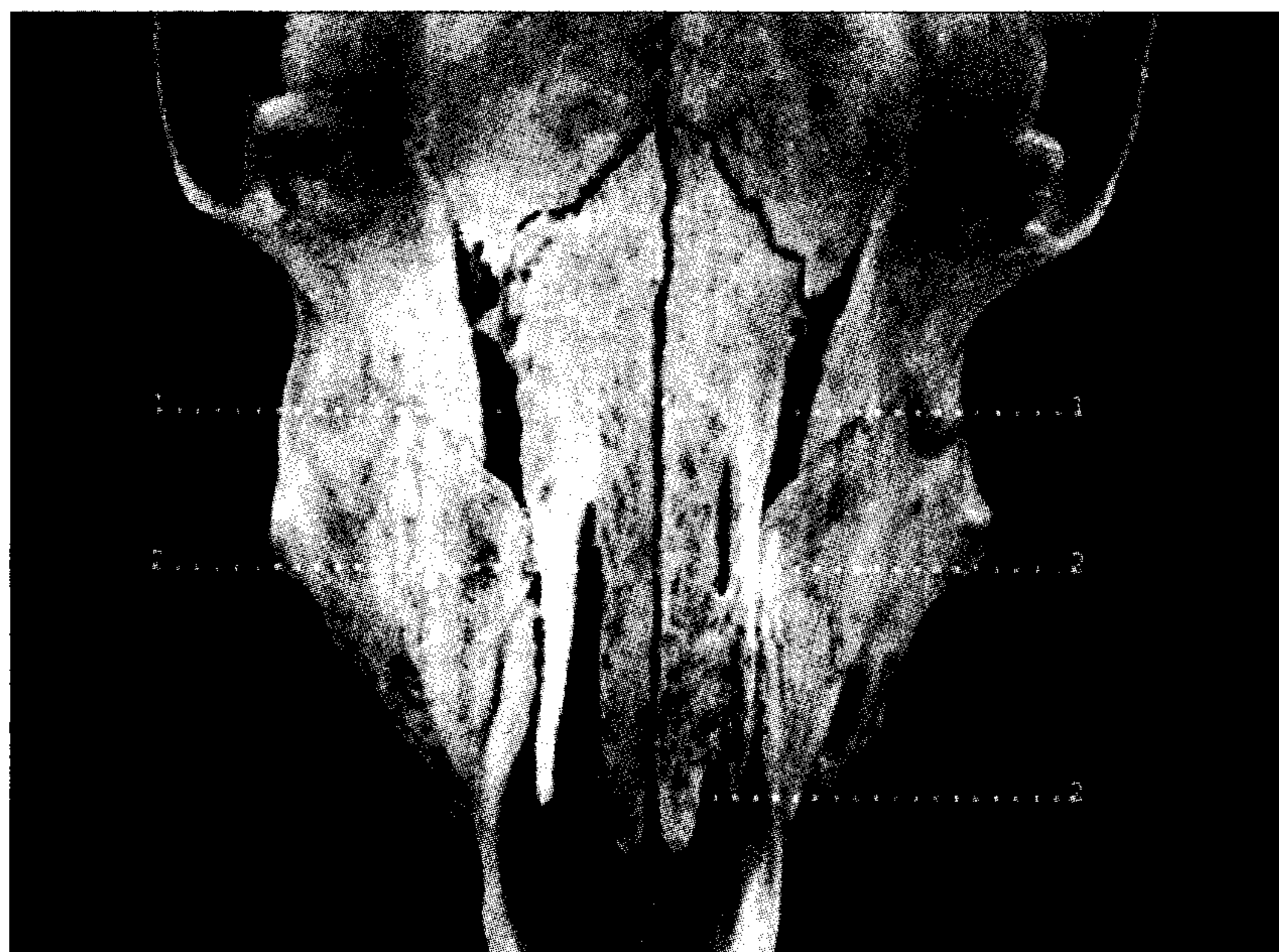
در بررسی سر یک رأس گوسفند حدوداً ۱۰ ماهه ارجاعی به سالن کالبد شناسی دانشکده دامپزشکی دانشگاه شهید باهنر کرمان شکاف کام و کم دندانی فک بالا مشاهده شد. پس از جدا کردن بافت های نرم و تمیز کردن استخوان مشخص شد که علاوه بر دو ناهنجاری فوق نواقص چهره ای جمجمه ای نیز در این حیوان وجود دارد. شکاف کام از نوع ثانویه به صورت یک سوراخ تقریباً بیضی با قطر کوچک ۱۸ میلیمتر و قطر بزرگ ۲۴ میلیمتر در قسمت عقبی کام سخت و در سمت راست به چشم می خورد. این سوراخ از سمت پسین بایک شیار باریک تا انتهای استخوان کام امتداد می یافت (تصویر ۱). در این بررسی مشخص شد که دندان های آسیای کوچک سوم، آسیای بزرگ اول و دوم سمت چپ و آسیای بزرگ دوم سمت راست در فک بالا تشکیل نشده است. علاوه بر عدم شکل گیری این دندان ها، حفره دندانی آسیای کوچک سوم سمت چپ به طور ناقص و حفره های دندانی آسیای بزرگ اول و دوم سمت چپ به طور کامل وجود نداشت. همچنین حفره دندانی آسیای بزرگ دوم سمت راست دیده نشد (تصویر ۱). پس از مطالعه دقیق تر جمجمه مشخص شد که برخی استخوان ها نیز به طور کامل شکل نگرفته و نواقصی در آنها دیده می شود. بدین ترتیب که شکاف هایی روی استخوان های بینی چپ و راست دیده شد که شکاف روی استخوان بینی سمت راست با طول ۳۷ میلیمتر تا انتها ادامه داشت ولی در استخوان بینی سمت چپ یک شکاف در قسمت میانی به طول ۱۳ میلیمتر و یک شکاف انتهایی دیگر به طول ۹ میلیمتر به چشم می خورد (تصویر ۲). همچنین مشخص شد که سوراخی با اندازه ۱۷×۲۷ میلیمتر در قسمت شکمی انتهایی

۱) گروه علوم پایه دانشکده دامپزشکی دانشگاه شهید باهنر کرمان، کرمان - ایران.

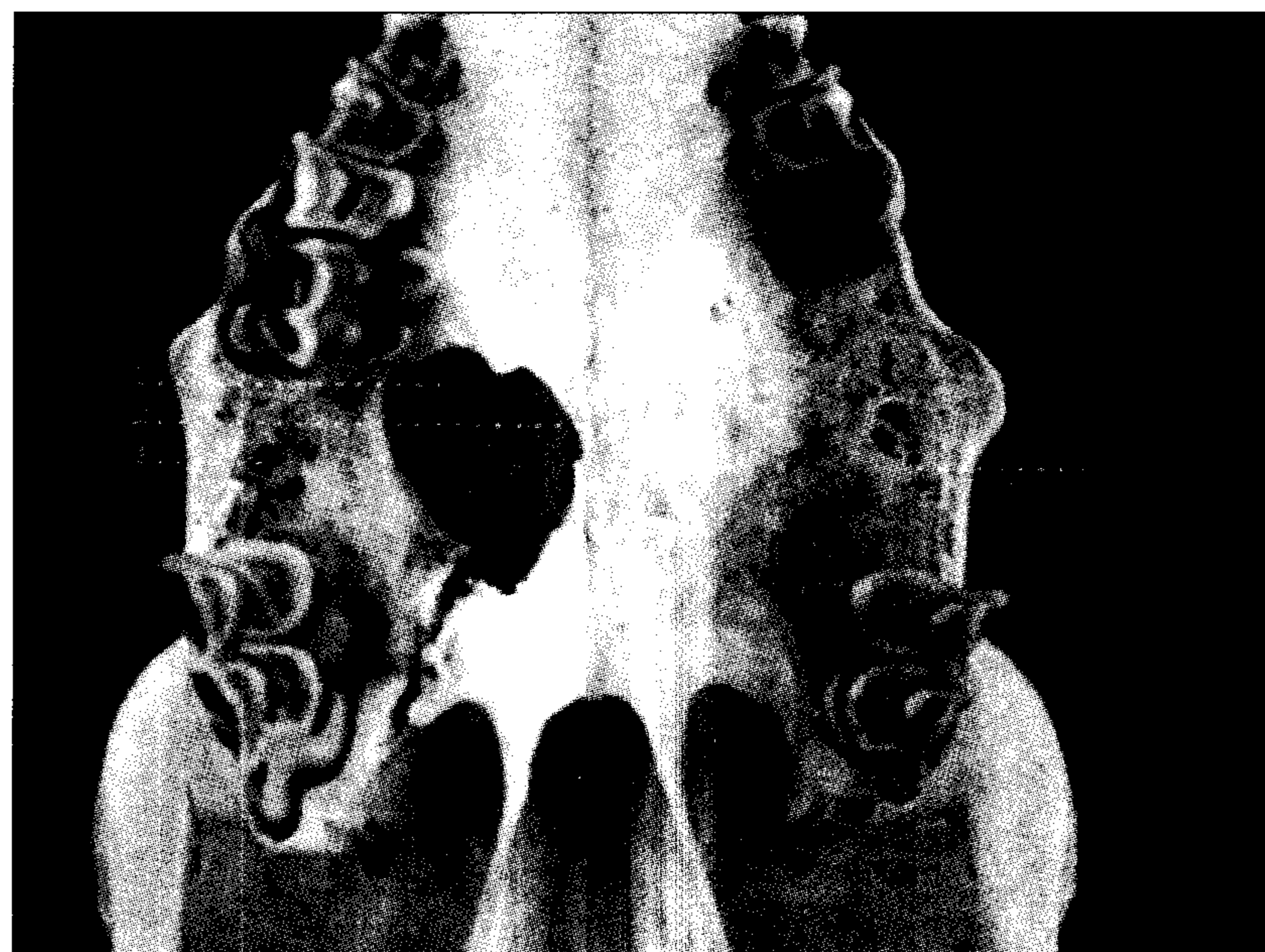
۲) دانش آموزانه دانشکده دامپزشکی دانشگاه شهید باهنر کرمان، کرمان - ایران.

* نویسنده مسؤول: b_shojaei@yahoo.com





تصویر ۲ - نمای پشتی جمجمه ۱ - شکاف متوازی الاضلاع بین استخوان های صورت ۲ - شکاف های کامل و ناقص روی استخوان های بینی چپ و راست .



تصویر ۱ - نمای شکمی جمجمه ۱ - شکاف موجود در استخوان و مر ۲ - لبه شکاف کام ۳ - ناحیه تشکیل نشدن حفرات دندانی و دندان ها .

References

۱. ساسانی، ف. و امامی، س. ع. (۱۳۸۱): گزارش یک مورد شکاف کام در بزغاله. مجله دانشکده دامپزشکی دانشگاه تهران، ۵۷ (۳): صفحه: ۱۴-۱۳.
۲. قاضی، س. ر.، رادمهر، ب. و رشیدی، ه. (۱۳۷۲): جنین شناسی حیوانات اهلی. انتشارات دانشگاه شیراز، صفحه: ۳۱۰-۳۰۶.
۳. قاضی، س. ر. و عریان، ا. (۱۳۷۶): ناهنجاری های مادرزادی در دامپزشکی. انتشارات دانشگاه شیراز، صفحه: ۱۶۸-۱۶۷.
۴. مرجانمهر، س. ح.، ربانی، م.، فاطمی، س. ا. و گرجی دوز، م. (۱۳۷۸): طب داخلی دام های بزرگ. جلد چهارم. ویرایش دوم، انتشارات نوربخش، صفحه: ۲۳۶-۱۴۴.
5. Carlson, B. M. (1996): Foundations of embryology. 6th ed., McGraw-Hill, PP: 515-522.
6. Dennis, S. M. (1970): Otognathia in a neonatal lamb. Am. J. vet. Res. 31, 1: 203-4.
7. Dennis, S. M. (1975): Mandibulofacial defects in lambs from two flocks. Aust. vet. J. 51, 3: 137-139.
8. Ferguson, M. W. J., Honig, L. S. (1984): Epithelial-mesenchymal interactions during vertebrate palatogenesis. curr. Top. Devel. Biol. 19: 137-164.
9. Griffith, J. W., Hobbs, B. A. and Manders, E. K. (1987): Cleft palate, brachygnathia inferior and mandibular oligodontia in a Holstein calf. J. comp. pathol. 97, 1: 95-99.
10. Gyang, E. O., Ojo, S. A. and Chineme, C. N. (1979): Microcephaly associated with kyphoscoliosis and cleft Palate in a Yankassa lamb. J. vet. Rec. 105, 11: 255-256.
11. Moritomo, y., Tsuda, T. and Miyamoto, H. (1999): Craniofacial skeletal abnormalities in anomalous calves with clefts of the face. J. vet. Med. sci. 61, 10:1147-115.

عبارت دیگر تمام ضایعات فوق در یک صفحه فرضی عرضی به ضخامت تقریباً ۳ سانتیمتر که در جلوی حدقه قرار گرفته است، واقع شده بودند. این مسئله نشان دهنده فقدان روند تمایز طبیعی در این صفحه است که تاییدی بر یافته های قبلی در خصوص نقش اعمال متقابل بافتی و القائات حاصل از فاکتورهای متفاوت موثر در روند تمایز می باشد (۸).

