

تأثیر حفاظتی تیامین روی ضایعات ناشی از مسمومیت تجربی با سرب در ماهی حوض (*Carassius auratus*)

داور شاهسونی^{۱*} احمد رضا موثقی^۲ شیلا امیدظهير^۳

۱) گروه بهداشت مواد غذایی و آبزیان دانشکده دامپزشکی دانشگاه فردوسی مشهد، مشهد-ایران.

۲) گروه پاتوبیولوژی دانشکده دامپزشکی دانشگاه فردوسی مشهد، مشهد-ایران.

۳) دانش آموخته دانشکده دامپزشکی دانشگاه فردوسی مشهد، مشهد-ایران.

(دریافت مقاله: ۱۳ شهریور ماه ۱۳۸۶، پذیرش نهایی: ۲۲ دی ماه ۱۳۸۶)

چکیده

سرب یکی از فلزات سنگین است که برای انسان و حیوانات بسیار سمی می باشد. در این مطالعه اثرات توکسیک ناشی از دریافت ۸/۵ میلی گرم در لیتر استات سرب به صورت محلول در آب و تأثیر مصرف همزمان تیامین به میزان ۳۰ و ۶۰ میلی گرم در لیتر به مدت ۲۱ روز در ماهی حوض مورد بررسی قرار گرفت. مقایسه هیستوپاتولوژی یک بافت مغز نشان داد که تفاوت پرخونی و ادم بین گروههای ۲ (بدون دریافت تیامین) و ۴ (استات سرب همراه با ۶۰ میلی گرم تیامین در لیتر) معنی دار بود. در بررسی هیستوپاتولوژی یک بافت کلیه تفاوت معنی داری از نظر گنجدگی های داخل هسته ای، تورم و تغییرات دژنراتیو و نکروتیک سلول های پوششی لوله های کلیوی بین گروههای ۲ (بدون دریافت تیامین) و ۴ (استات سرب همراه با ۶۰ میلی گرم تیامین در لیتر) وجود داشت. همچنین بافت کبد گروههای ۲ (بدون دریافت تیامین) و ۴ (استات سرب همراه با ۶۰ میلی گرم تیامین در لیتر) از نظر پرخونی تفاوت معنی داری را نشان می دادند. تغییرات هیستوپاتولوژی یک در بافت آبخش از نظر نوع و شدت ضایعات در بین گروه های مختلف مورد آزمایش تفاوت معنی داری را نشان نمی دادند. نتایج حاصل از این تحقیق نشان می دهد، تیامین در تخفیف ضایعات ناشی از مسمومیت با سرب در بافت های مغز، کلیه و کبد در ماهی حوض تأثیر وابسته به دوز دارد.

واژه های کلیدی: ماهی حوض، مسمومیت، سرب، تیامین.

با توجه به اهمیت بهداشت و سلامتی ماهی، در تحقیق حاضر تغییرات

هیستوپاتولوژی یک مسمومیت مزمن با سرب در ماهی حوض به عنوان یک مدل آزمایشگاهی مورد بررسی قرار گرفت و به دلیل اینکه تجویز تیامین بعنوان یکی از روشهای پیشگیری و درمانی پیشنهاد شده در کاهش ضایعات ناشی از مسمومیت با سرب می باشد (۵)، در دو گروه از گروه های مورد مطالعه تأثیر تیامین با دو دوز ۳۰ میلی گرم در لیتر و ۶۰ میلی گرم در لیتر مورد آزمایش قرار گرفت و با گروه دیگر که تنها سرب دریافت می کردند، مقایسه گردید.

مواد و روش کار

در این تحقیق از چهار گروه ۳۵ تایی ماهی حوض (با میانگین وزن 40 ± 5 گرم) استفاده گردید. ماهی های گروه اول به عنوان گروه شاهد، ماهی های گروه دوم ۸/۵ میلی گرم در لیتر استات سرب (محصول شرکت فلوکا-آلمان) به صورت محلول در آب و ماهی های گروه سوم و چهارم علاوه بر دریافت ۸/۵ میلی گرم در لیتر استات سرب، تیامین (تولید شرکت نصر فریمان - ایران) را نیز همزمان به ترتیب به میزان ۳۰، ۶۰ میلی گرم در لیتر دریافت نمودند. در مدت ۲۱ روز انجام آزمایش، یک روز در میان آب آکواریوم ها تعویض شد و استات سرب و تیامین به میزان و روش فوق الذکر به آب آکواریوم ها اضافه گردید. برای تمام گروه ها درجه حرارت آب در طول آزمایش ۲۰ درجه سانتیگراد و میزان اکسیژن محیط ۶ ppm و غذا مصرفی پلت کارخانه ای برابر با ۴ درصد وزن بدن بود. در روز ۲۲ طرح تعداد ۹ عدد ماهی از هر گروه به صورت تصادفی انتخاب، سپس ماهیان به روش فیز یولوژی یک (با سرد کردن محیط)

مقدمه

با پیشرفت زندگی صنعتی، سرب به عنوان یکی از عوامل تهدید کننده سلامت موجودات زنده می باشد، که در مقادیر کم نیز برای موجودات زنده دارای اثرات توکسیک فراوانی است، ورود این فلز سمی به محیط های آبی و رودخانه ها سبب ایجاد خسارات فراوانی به صورت حاد و مزمن بر روی موجودات آبی بخصوص ماهی ها می شود. متأسفانه بسیاری از فاضلاب های صنعتی و شهری حاوی فلزات سنگین بدون هیچ گونه تصفیه وارد رودخانه های شمال و جنوب کشور و سپس وارد دریا می گردند و یا این که در پشت سدها تجمع پیدا می کنند و در نهایت موجب افزایش غلظت این نوع فلزات در محیط های آبی محصور می شوند. تحقیقات نشان می دهد، غذاهای اسیدی به علت افزایش حلالیت سرب و همچنین کمبودهای تغذیه ای نظیر کمبود کلسیم، روی فسفر، آهن، ویتامین های E و D، پروتئین، سلنیوم، و همچنین چربی بالا در غذا، میزان جذب سرب در بدن را افزایش می دهد. سرب جذب شده از طریق ادرار، صفرا و ترشحات پانکراس دفع می گردد. مقدار بیشتر سرب از راه صفرا و مدفوع دفع می شود. سرب جزء سمومی است که دفع آن از بدن به کندی صورت می گیرد. اثرات سمی سرب را عمدتاً در دستگاه گوارش، سیستم عصبی مرکزی، اعصاب محیطی و سیستم خونساز می توان جستجو نمود. سرب در دوز بالا سبب بروز آنسفالوپاتی در دستگاه عصبی، تخریب مخاط دستگاه گوارش و بروز گاستروآنتریت می گردد (۱۱، ۱۲).



در کبد ماهی‌های گروه اول تنها دو مورد پرخونی خفیف مشاهده گردید. در گروه دوم، کبد ماهی‌ها، پرخونی از درجات خفیف تا متوسط، هیپرپلازی کانون‌های ملانوماکروفاژ، تورم هیپاتوسیت‌ها و تغییرات دژنراتیو در هیپاتوسیت‌ها را نشان دادند. همچنین در این گروه گنجیدگی داخل هسته هیپاتوسیت‌ها (تصویر ۴) در بعضی نمونه‌ها مشاهده گردید. در گروه سوم، پرخونی به صورت خفیف تا متوسط، هیپرپلازی کانون‌های ملانوماکروفاژ و تغییرات دژنراتیو و اکونلی در هیپاتوسیت‌ها و در دو مورد گنجیدگی داخل هسته‌ای در هیپاتوسیت‌ها مشاهده گردید. در کبد ماهیهای گروه چهارم از شدت ضایعات کاسته شده بود و گنجیدگی داخل هسته‌ای نیز مشاهده نگردید.

در بافت کلیه گروه اول، در سه مورد پرخونی خفیف و در دو مورد افزایش کانون‌های ملانوماکروفاژ به صورت خفیف مشاهده گردید. در گروه دوم شدیدترین ضایعات هیستوپاتولوژیک نسبت به سایر گروه‌ها مشاهده گردید، به طوریکه این ضایعات شامل پرخونی از درجات خفیف تا شدید، تورم سلول‌های پوششی خفیف تا شدید، هیپرپلازی کانون‌های ملانوماکروفاژ و تغییرات دژنراتیو و نکروتیک سلول‌های کلیوی بودند. همچنین حضور گنجیدگی‌های اسیدفست داخل هسته‌ای (تصویر ۵ و ۶) در اکثریت نمونه‌های بافتی تهیه شده از کلیه‌های این گروه قابل توجه بود. در گروه سوم ضایعات هیستوپاتولوژیک مشاهده شده به صورت خفیف تا متوسط بود و تنها در دو مورد تغییرات خفیف دژنراتیو و نکروتیک سلول‌های کلیوی مشاهده گردید. همچنین گنجیدگی داخل هسته‌ای در سلول‌های پوششی لوله‌های کلیوی در نمونه‌های این گروه دیده نشد. در نمونه‌های تهیه شده از کلیه‌های گروه چهارم شدت ضایعات نسبت به گروه سوم کمتر بود.

بحث و نتیجه‌گیری

شدیدترین ضایعات میکروسکوپی متعاقب مسمومیت با سرب، در بافت عصبی مشاهده می‌شود. سرب در بافت عصبی مانع از متابولیسم انرژی در مویزهای مغزی شده و به این ترتیب منجر به آسیب‌های فراوانی در این بافت می‌گردد (۱۱).

در بررسی حاضر، ضایعات هیستوپاتولوژیک در مغز شامل پرخونی در منژ و پارانشیم مغز، آدام اطراف نوری و تغییرات ایسکمیک و دژنراتیو در نوروها، آدام اطراف عروقی، آدام در ماده سفید مشاهده گردید. نتایج حاصل از آزمون آماری Kruskal-Wallis در بافت مغز بیانگر این بود که پرخونی و آدام در ۴ گروه مورد بررسی تفاوت معنی داری دارد. سرب از یک سو با تخریب سلول‌های اندوتلیال عروق مغزی، سبب اختلال در خونرسانی به این بافت گشته و منجر به تغییرات دژنراتیو در بافت مغزی می‌گردد و از سوی دیگر با عبور از سد خونی - مغزی باعث افزایش حجم مایع مغزی - نخاعی، افزایش فشار داخل جمجمه‌ای و در نتیجه ایجاد آدام در بافت عصبی می‌شود.

Shaffi و همکاران در سال ۱۹۷۹، با تاثیر دوزهای ۵۰، ۲۵۰، ۱۰۰ میلی گرم

بی حرکت و با چاقوبایک ضربه شدید ارتباط مغز و نخاع را قطع کرده و پس از آن مورد کالبدگشایی قرار گرفتند، سپس نمونه‌های بافتی از آبشش، مغز، کبد و کلیه تهیه گردید و به روش رنگ آمیزی H&E (هماتوکسیلین و انوزین) رنگ آمیزی شد و با استفاده از میکروسکوپ نوری مورد بررسی قرار گرفت. نوع ضایعات در هر مورد تعیین و ثبت گردید، در هر مقطع بافتی ۱۰ شان میکروسکوپی مورد بررسی قرار گرفت، در صورت عدم وجود ضایعه عدد صفر، در صورت وجود ضایعه مورد نظر تا ۲۵ درصد شان‌ها عدد یک (خفیف)، در صورت وجود ضایعه در ۲۵ تا ۷۵ درصد شان‌ها عدد ۲ (متوسط) و در صورت وجود ضایعه در بیش از ۷۵ درصد شان‌های مورد بررسی عدد ۳ (شدید) لحاظ گردید.

نتایج حاصل از بررسی‌های هیستوپاتولوژیک توسط آزمون‌های آماری Kruskal-Wallis Test و Mann-Whitney Test مورد ارزیابی قرار گرفت و در تمامی مقایسه‌ها، مقادیر کمتر از ۰/۰۵ معنی دار تلقی گردید ($p < 0/05$).

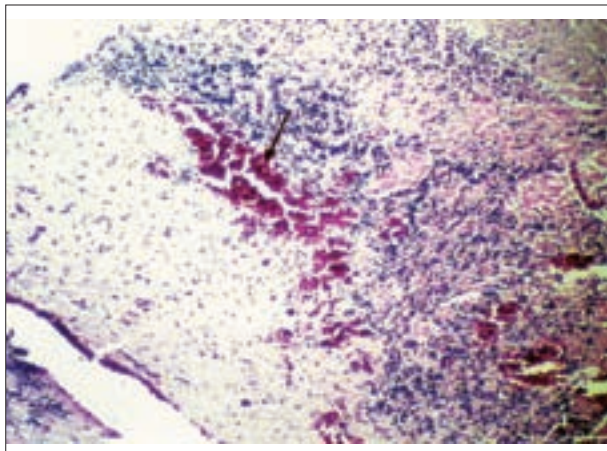
نتایج

یافته‌های بالینی و ماکروسکوپی: در طول مدت انجام آزمایش، نشانه‌های در مانگامی واضح و خاصی بجز بیحالی، عدم تمایل به حرکت و غذا در بعضی از ماهی‌هایی که فقط سرب دریافت می‌کردند مشاهده نشد. همچنین رنگ مدفوع در این گروه‌ها روشن تر از حالت طبیعی شده بود. در گروه دوم در روزهای ۸ و ۱۱ و در گروه سوم نیز در روز ۱۱ اجرای طرح یک مورد تلفات مشاهده گردید. در کالبدگشایی علائم خاصی بجز پرخونی در بافت کلیه و کبد تعدادی از ماهی‌هایی که فقط سرب دریافت می‌کردند، مشاهده نگردید.

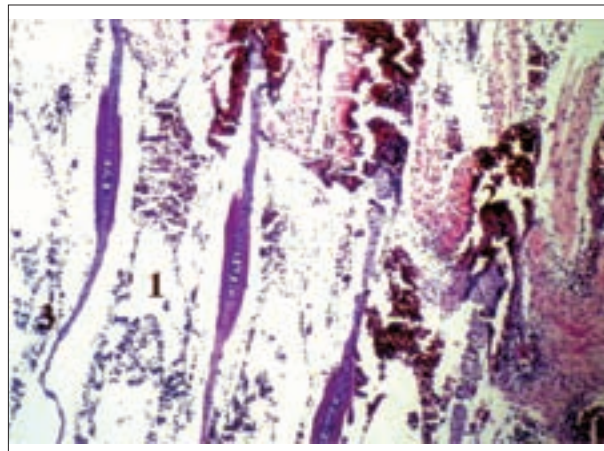
یافته‌های هیستوپاتولوژیک: در بررسی هیستوپاتولوژیک، آبشش ماهی‌های گروه اول بعنوان گروه شاهد طبیعی بودند. در گروه دوم، ضایعات هیستوپاتولوژیک شامل خونریزی در بافت آبشش، پرخونی از درجات خفیف تا شدید، آدام، افزایش سلول‌های موکوسی، نکروز سلول‌های پوششی پوششی (تصویر ۱) و هیپرپلازی سلول‌های پوششی، در گروه سوم در دو مورد پرخونی، آدام، افزایش سلول‌های موکوسی، نکروز سلول‌های پوششی و در یک مورد هیپرپلازی سلول‌های پوششی مشاهده گردید. در گروه چهارم تغییرات هیستوپاتولوژیک شامل پرخونی، آدام خفیف، نکروز و هیپرپلازی سلول‌های پوششی بافت آبشش بود.

مغز ماهی‌های گروه اول (شاهد) در بررسی هیستوپاتولوژیک طبیعی بود. در گروه دوم، مغز ماهی‌ها، شدیدترین ضایعات را نسبت به سایر گروه‌ها نشان داد. این ضایعات شامل خونریزی در بافت مغز، پرخونی خفیف تا شدید، آدام اطراف نوری، آدام اطراف عروقی، آدام در ماده سفید و تغییرات ایسکمیک در نوروها (تصویر ۲، ۳) بود. در گروه سوم نیز در جاتی از پرخونی، آدام و تغییرات ایسکمیک سلول‌های عصبی در بعضی نمونه‌ها مشاهده گردید. در گروه چهارم از شدت ضایعات بسیار کاسته شده بود و بجز چند مورد پرخونی خفیف و یک مورد آدام در ماده سفید، مغز سایر ماهی‌های این گروه از نظر ضایعات هیستوپاتولوژیک طبیعی بودند.

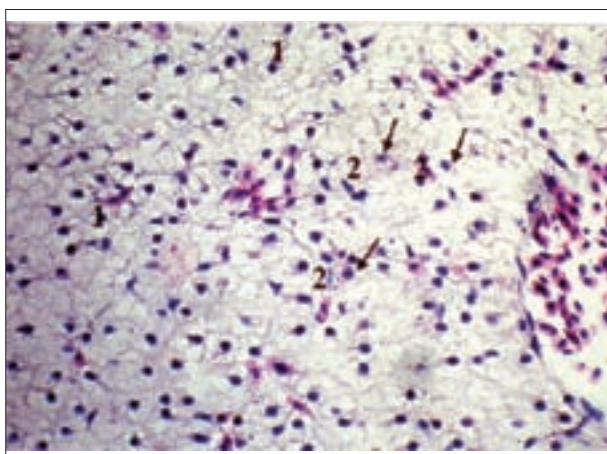




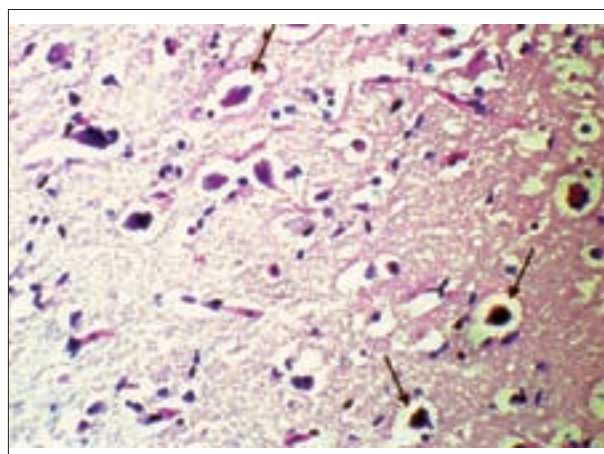
تصویر ۲- خونریزی شدید و گسترده در بافت مغز (گروه دوم) رنگ آمیزی H&E، بزرگنمایی ۱۶۰×.



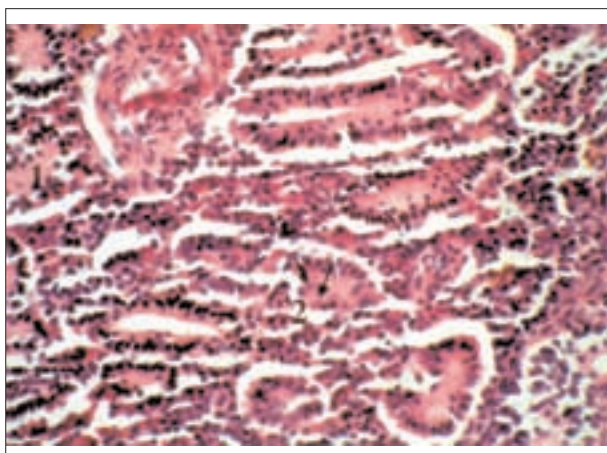
تصویر ۱- ادم شدید و خونریزی (۱) تشکیل حوضچه‌های خونی در بافت آبشش (۲) نکروز بافت پوششی لاملاها (۳) (گروه دوم) رنگ آمیزی H&E، بزرگنمایی ۱۶۰×.



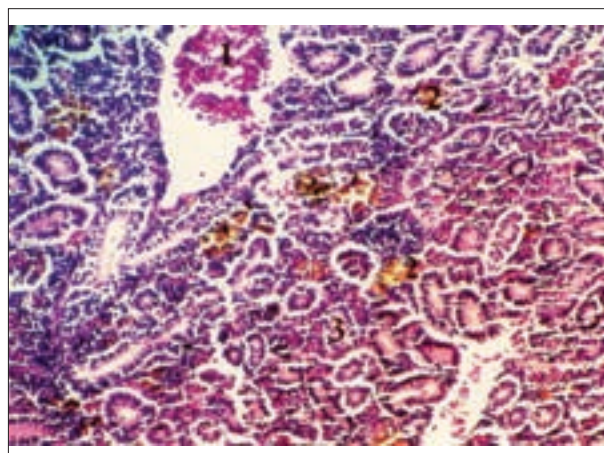
تصویر ۴- تغییرات دژنراتیو (۱) گنجیدگی داخل هسته‌ای در هپاتوسیت‌ها (۲) (گروه دوم) رنگ آمیزی H&E، بزرگنمایی ۱۶۰×.



تصویر ۳- تغییرات ایسکمیک در نورون‌ها همراه با ادم اطراف نورونی (گروه دوم) رنگ آمیزی H&E، بزرگنمایی ۱۶۰×.



تصویر ۶- تورم سلول‌های پوششی لوله‌های کلیوی (۱) گنجیدگی‌های داخل هسته‌ای (۲) (گروه دوم) رنگ آمیزی H&E، بزرگنمایی ۶۴۰×.



تصویر ۵- پرخونی (۱) هیپرپلازی کانون‌های ملانوماکروفاز (۲) تورم سلول‌های پوششی لوله‌های کلیوی (۳) (گروه دوم) رنگ آمیزی H&E، بزرگنمایی ۳۲۰×.

تغییرات گلیکوژنی منجر به اختلالات عصبی، رفتاری و حرکات تشنجی می‌گردد (۱۴). ضایعات هیستوپاتولوژیک در بافت آبشش در بررسی حاضر،

سرب در ۱۰۰ میلی لیتر به مدت ۳ ساعت در گربه ماهی آب شیرین ارتباط معکوسی بین ذخایر گلیکوژنی کبد، کلیه و مغز با غلظت سرب یافتند که این



سرب، که قادرند انتقال سرب را به داخل هسته و اتصال به DNA تسهیل کنند، ممکن است به عنوان ریسپتورهای اختصاصی بافت، برای سرب عمل کنند، بنابراین تجمع این پروتئین‌ها در لوله‌های کلیوی سبب تغییرات دژنراتیو نکر و تیک و مرگ سلول‌های می شود (۴).

در شرایط استرس، اندازه و تعداد کانون‌های ملانوما کروفاژ افزایش می‌یابد و یک مشخصه قابل اعتماد در موارد کمبود اکسیژن و آلودگی‌های شیمیایی آب می‌باشد. در این بررسی نیز افزایش این کانون‌ها در اثر استرس ناشی از مسمومیت با سرب و تغییر شرایط نرمال محیطی مشاهده گردید (۱). یک علامت مشخصه بارز در مسمومیت با سرب تشکیل گنجیدگی‌های اسید فسفات داخل هسته‌ای در سلول‌های پوششی لوله‌های کلیوی و به میزان کمتر در سلول‌های کبدی و استئوکلاست‌ها است. تجزیه شیمیایی این گنجیدگی‌ها نشان می‌دهد که این اجرام شامل تجمعی از پروتئین‌ها و عنصر سرب می‌باشد.

تاکنون داروهای بسیاری به منظور درمان مسمومیت با سرب بکار رفته است. استفاده از تیامین یکی از روش‌های درمانی مناسب می‌باشد که در سال‌های اخیر بیشتر مورد توجه قرار گرفته است. تحقیقات گذشته نشان می‌دهد تیامین در تخفیف علائم کلینیکی و جلوگیری از تجمع سرب در ارگان‌های مختلف بدن مؤثر می‌باشد (۸).

تیامین احتمالاً می‌تواند همانند چلاتورها عمل کند، بطوریکه سرب را جذب کند و سبب ترسیب آن در بافت‌ها گردد، همچنین از آنجا که سرب تمایل بالایی برای ترکیب با گروه‌های سولفیدریل دارد و تیامین نیز در ترکیب خود دارای گروه سولفیدریل می‌باشد، بنابراین می‌توان گفت تیامین می‌تواند از این طریق سبب جذب سرب، رسوب آن در بافت‌ها و جلوگیری از اثرات سمی آن گردد. تیامین در سلول‌ها به صورت فعال کوآنزیمی (تیامین پیروفسفات) وجود دارد. تیامین پیروفسفات در دودسته از واکنش‌های آنزیمی در جریان اصلی متابولیسم کربوهیدرات‌ها به عنوان کوآنزیم استفاده می‌شود، بنابراین بیشترین انرژی لازم برای بافت‌های بدن که از طریق اکسیداسیون کربوهیدرات‌ها حاصل می‌شود مربوط به وجود نقش بیوشیمیایی این ویتامین است (۳)، در نتیجه تجویز تیامین از طریق تسهیل تولید انرژی احتمالاً می‌تواند در کاهش عوارض ناشی از مسمومیت با سرب در برخی از بافت‌های بدن مؤثر باشد.

در بررسی حاضر، تیامین در تخفیف ضایعات ناشی از سرب بخصوص در بافت مغز مؤثر بوده است و این تاثیر در گروه چهارم که دوز بالاتری از تیامین را دریافت می‌کردند، قابل ملاحظه بود، بطوریکه بافت مغز در ماهی‌های گروه چهارم از نظر علائم هیستوپاتولوژیک اکثر طبیعی بودند. در بررسی آماری با استفاده از آزمون Mann-Whitney، در بافت مغز بین گروه‌های ۴،۲ تفاوت معنی‌داری در ضایعات پرخونی و ادم مشاهده گردید، در حالی که، در گروه‌های ۳،۲ هیچ‌کدام از ضایعات هیستوپاتولوژیک مشاهده شده تفاوت معنی‌داری را نشان ندادند و این مطلب بیانگر این است که تیامین با دوز بالاتر (۶۰ میلی‌گرم در لیتر) در تخفیف ضایعات ناشی از سرب در بافت مغز مؤثر بوده

به صورت پرخونی و ادم، افزایش سلول‌های موکوسی، هیپرپلازی، نکروز سلول‌های پوششی مشاهده گردید. در بررسی آماری آزمون Wallis-Kruskal، در ضایعات پرخونی، ادم و هیپرپلازی سلول‌های پوششی بافت آبشش ۴ گروه مورد مطالعه، تفاوت معنی‌دار وجود داشت.

طی بررسی که Martinez و همکاران در سال ۲۰۰۲، بر روی ماهی *Prochilodus lineatus* انجام دادند، بافت‌های آبششی این ماهیان تغییرات هیستوپاتولوژیک مشخصی را بصورت کنده شدن اپیتلیوم، هیپرپلازی و آنوریسم ملاندر طول مدت تحقیق نشان دادند (۹).

Reddy و همکاران در سال ۱۹۹۵ اثرات سمی ۱۰ میلی‌گرم در لیتر نیترات سرب را به مدت ۱۵ روز بر روی میزان لاکتات، پیروات، لاکتات دهیدروژناز، سوکسینات دهیدروژناز و ملات دهیدروژناز در بافت‌های کبد و آبشش ماهی *Anabas scandens* تحت بررسی قرار دادند. در این مدت به طور قابل توجهی متابولیت‌ها افزایش یافتند و از فعالیت آنزیم‌ها کاسته شد (۱۲).

ضایعات مشاهده شده در بافت کبد در این بررسی شامل پرخونی، هیپرپلازی کانون‌های ملانوما کروفاژ و تغییرات دژنراتیو واکوئلی هپاتوسیت‌ها بود. همچنین در مواردی در گروه دوم و سوم، گنجیدگی‌های داخل هسته، هپاتوسیت‌ها مشاهده گردید. در آزمون آماری Wallis-Kruskal بافت کبد بین گروه‌های مورد آزمایش، در ضایعات پرخونی، هیپرپلازی کانون‌های ملانوما کروفاژ و تغییرات دژنراتیو واکوئلی در هپاتوسیت‌ها تفاوت معنی‌داری مشاهده گردید.

سرب با ایجاد نقص در عملکرد میتوکندری و اختلال در فعالیت پروتئین‌های حیاتی نظیر سیتوکروم P450، سبب بروز مشکلاتی در روند تنفس سلولی، فسفریلاسیون اکسیداتیو و سنتز ATP می‌گردد و از این طریق باعث ایجاد تغییرات دژنراتیو در هپاتوسیت‌ها می‌شود (۲).

سرب میل ترکیبی بالایی برای پیوند با گروه‌های سولفیدریل، کربوکسیل و آمین دارد که به این ترتیب موجب جلوگیری از عملکرد بسیاری از آنزیم‌های حیاتی بدن می‌گردد (۱۰).

Chandravathy و همکاران در سال ۱۹۹۶، تغییرات گلوکز، گلیکوژن و گلیکوژن فسفوریلاز را در بافت‌های مغز، آبشش و کلیه ماهی *Anabas scandens* با دوز تحت کشنده نیترات سرب به مدت ۱۵ روز مورد مطالعه قرار دادند، در این مدت تغییر و کاهش در فعالیت آنزیم گلیکوژن فسفوریلاز قابل ملاحظه بود (۳).

علائم هیستوپاتولوژیک مشاهده شده در کلیه در این مطالعه، پرخونی و تورم سلول‌های پوششی، تغییرات دژنراتیو نکر و تیک، افزایش کست‌های هیالین، هیپرپلازی کانون‌های ملانوما کروفاژ و گنجیدگی‌های داخل هسته‌ای در سلول‌های پوشاننده لوله‌های کلیوی بود. نتایج حاصل از آزمون Kruskal-Wallis بیانگر تفاوت معنی‌دار در تمام ضایعات مشاهده شده بین ۴ گروه مورد مطالعه می‌باشد.

کلیه یکی از بافت‌های هدف مهم در مسمومیت با سرب می‌باشد. این چنین استنباط می‌شود که پروتئین‌های اختصاصی کلیوی متصل شونده به



References

1. Agius, C., Roberts, R. J. (2003) Melanomacrophage Center and the role in fish pathology. *J. Fish. Dis.* 26:499-509.
2. Alvares, A. P., Fischbein, A., Sassa, S. (1976) Lead intoxication effects on cytochrome P450-mediated hepatic oxidations. *J. Clin. Pharma. Ther.* 19:183-190.
3. Chandravathy, V. M., Reddy, S. L. M. (1996) Lead nitrate exposure changes in carbohydrate metabolism of freshwater fish. *J. Enviro. Biol.* 17:75-79.
4. Flower, B. A., Dural, G. (1991) Effects of lead on the kidney, role of high-affinity lead-binding proteins. *J. Envir. Heal. Perspects.* 91:77-80.
5. Ghazaly, K.S. (1991) Influence of thiamin on lead intoxication, lead deposition in tissue and hematological responses of *Tilapia zilli*. *Comp. Biochem. Physiol.* 100:417-421.
6. Ito, Y., Niiya, Y., Otani, M. (1987) Effect of thiamine on the excretion of subcutaneously lead in rats. *Toxicol. Lett.* 37:221-8.
7. Kim, S. J., Crichlow, E. C., Blakly, B. R. (1989) The effects of thiamin on the neurophysiological alterations induced by lead. *Vet. Hum. Toxicol.* 32:101-105.
8. Kim, S. J., Hamilton, D. L., Blakly, B. R. (1990) The Effects of thiamin on lead metabolism: whole body retention of lead. *Toxicol. Lett.* 56:43-52.
9. Martinez, C. B. R., Nagueae, M. Y., I., Zaia, C. T. (2002) Acute Morphological and Physiological Effects of Lead in the Neotropical fish *Prochilodus lineatus*. *Braz. J. Biol.* 6:797-807.
10. Peterson, E. M., Talcott, A. P. (2004) Small animals toxicology. W.B. Saunders Company, Philadelphia, USA. pp. 537-545.
11. Petkov, K., Madzirov, Z. (1979) Heavy metal and Pollution of the environment. *J. Vet. Glasnik.* 33:511-518.
12. Reddy, S. L. N., Chandravathy, V.M. (1995) In vivo effects of lead acetate on dehydrogenase activities and metabolites in the freshwater fish. *J. Ecotoxicol. Enviro. Mont.* 5: 107-111.
13. Senapati, S. K., Day, S., Dwivedi, S. K. (2000) Effect of thiamine hydrochloride on lead induced lipid peroxidation in rat liver and kidney. *Vet. Hum.*

است.

Kim و همکاران در سال ۱۹۸۹، تاثیر تیامین را بر روی تغییرات نورولوژیک ناشی از مسمومیت با سرب در رت مورد بررسی قرار دادند. این مطالعه نشان داد تیامین از تغییرات نوروفیزیولوژیک ناشی از مسمومیت با سرب به طور قابل توجهی جلوگیری می‌کند (۷).

همچنین در تحقیق حاضر، تیامین در درمان و تسکین ضایعات هیستوپاتولوژیک سرب در بافت‌های کلیه و کبد موثر بوده است. طبق نتایج حاصل از آزمون آماری Mann-Whitney، در بافت کلیه گروه‌های ۳،۲، تفاوت معنی داری در ضایعات هیستوپاتولوژیک شامل تورم سلولی، تغییرات دژنراتیو و تیک سلول‌های پوششی لوله‌های کلیوی و گنجیدگی‌های داخل هسته‌ای مشاهده گردید. همچنین طی این بررسی، بافت کبد گروه‌های ۴،۲ در مورد پرخونی تفاوت معنی داری نشان دادند، در حالی که در گروه‌های ۳،۲ در هیچکدام از ضایعات، تفاوت معنی دار نبود.

در بافت آبشش با توجه به نتایج حاصل از بررسی هیستوپاتولوژیک و آزمون آماری Mann-Whitney، در گروه‌های ۳،۲ و گروه‌های ۴،۲ در هیچکدام از ضایعات تفاوت معنی داری مشاهده نگردید، این مطلب بیانگر این است که تیامین در تخفیف ضایعات ناشی از مسمومیت با سرب در بافت آبشش موثر نبوده است.

Ghazaly در سال ۱۹۹۱، تاثیر تیامین بر روی مسمومیت با سرب و رسوب سرب در بافت‌ها و پاسخ‌های خونی نسبت به سرب را در ماهی *Tilapia zilli* مورد مطالعه قرار دادند. نتایج این مطالعه، بیانگر این بود که تیامین یک شلاتور مناسب برای جلوگیری از مرگ و میر ماهیان در مسمومیت با سرب می‌باشد (۵). Senapati و همکاران در سال ۲۰۰۰ طی تحقیقی کاهش ضایعات هیستوپاتولوژیک و تجمع سرب در بافت‌های کلیه و کبد موش‌های تحت درمان با تیامین در مقایسه با گروهی که فقط سرب دریافت می‌کردند، را گزارش دادند (۱۳). Ito و همکاران (۱۹۸۷) تاثیر تیامین را بر حذف سرب تزریق شده در موش مورد بررسی قرار دادند. این تحقیق نشان داد که ترشح سرب با تجویز تیامین افزایش می‌یابد و از سرب موجود در خون و کبد کاسته می‌شود (۶). با توجه به نتایج حاصل از این تحقیق و مطالعات اخیر سایر محققان در سایر گونه‌های جانوری از جمله ماهی به نظر می‌رسد تیامین در تخفیف ضایعات ناشی از مسمومیت با سرب در برخی از بافت‌ها موثر می‌باشد.



Toxicol. 42:236-237.

14. Shaffi, M., Qayyum, M. A., Goyal, R. (1979) Lead intoxication effects on tissue glycogen content in a freshwater cat fish *Heteropneustes fossilis*. Zool. J. Abt. Anat. Ontog. 101:404-406.



PROTECTIVE EFFECT OF THIAMINE ON THE INDUCED LESIONS BY EXPERIMENTAL LEAD POISONING IN GOLD FISH (*CARASSIUS AURATUS*)

Shahsavani, D.^{1*}, Movassaghi, A.R.², Omidzahir, SH.³

¹Department of Food Hygiene and Aquaculture, Faculty of Veterinary Medicine, Ferdowsi University of Mashhad, Mashhad- Iran.

²Department of Pathobiology, Faculty of Veterinary Medicine, Ferdowsi University of Mashhad, Mashhad- Iran.

³Faculty of Veterinary Medicine, Ferdowsi University of Mashhad, Mashhad- Iran.

(Received 8 April 2008, Accepted 24 May 2008)

Abstract:

Lead is one of the heavy metal that is very toxic for environment and organisms. Lead can inhibits many physiological processes and it is so dangerous for body tissues. In this study, four groups of fish (*carassius auratus*) 35 in each, were used for experiment. Group 1 was as control, in group 2 fishes were exposed to lead acetate at concentration of 8.5 mg/l, fishes in group 3 and 4 were also exposed to lead acetate in the same concentration of group 2 supplemented with vitamin B1 (thiamine) at doses 30mg/l and 60mg/l, for 21 days respectively. Tissue specimens including gill, brain, kidney and liver were fixed in 10% buffered formalin, and stained with H&E. Results of histopathological findings evaluated with two non parametric Kruskal- Wallis Test and Mann-Whitney Test. Histopathology of brains of fishes in group two, showed hyperemia, privascular edema, prineuronal edema and ischemic cell changes. According to Mann-Whitney Test, hyperemia and edema lesions, the difference between group 2 and 4 was significant. This result showed some efficacy of thiamine at concentration of 60mg/l in prevention of brain lesions caused by lead poisoning. Histopathology of kidneys revealed hyperemia, degenerative and necrotic changes, swelling of epithelial cells, hyperplasia of melano-macrophage centers, intranuclear inclusion bodies in epithelial cells. In kidney, group 2 and 3 showed significant difference in swelling of epithelial cells, intranuclear inclusion bodies and degenerative necrotic changes according to Mann-Whitney test. In liver, hyperemia, hyperplasia of melano-macrophage centers, hepatocellular vacular degeneration and intranuclear inclusion bodies were observed. In liver, the difference of hyperemia were significant in group 2 and 4. Considering the histopathological findings and based on Mann-Whitney test, non of lesions revealed significant difference in gill. According to the result of this experiment, it seems that thiamine has some degrees of protective effects on lead poisoning lesions in brain, kidney and liver of Goldfish, and it seems that the thiamine has a dose depended role dose on lead poisoning in fish.

Key words: *Carassius auratus*, poisoning, lead, thiamine

*Corresponding author's email: davar@ferdowsi.um.ac.ir, Tel: 0511- 8788944, Fax:0511- 8763852

