

## مطالعه مقایسه‌ای خصوصیات بافتی و هیستوشیمیایی مری در جوجه شتر مرغ

ابوالقاسم نبی پور<sup>۱\*</sup>، احمد رضا راجی<sup>۱</sup>، محمد رضا باسامی<sup>۲</sup>، ماندانا بابازاده<sup>۳</sup>

(۱) گروه علوم پایه، دانشکده دامپزشکی دانشگاه فردوسی مشهد، مشهد-ایران.

(۲) گروه علوم درمانگاهی، دانشکده دامپزشکی دانشگاه فردوسی مشهد، مشهد-ایران.

(۳) دانش آموخته دانشکده دامپزشکی دانشگاه فردوسی مشهد، مشهد-ایران.

(دریافت مقاله: ۲ تیر ماه ۱۳۸۷، پذیرش نهایی: ۱۹ اسفند ماه ۱۳۸۷)

### چکیده

با توجه به ارزش اقتصادی بالای شتر مرغ و همین طور برخی ویژگی‌های منحصر به فرد این پرنده، داشتن اطلاعات کافی در زمینه‌های مختلف علمی بخصوص در ارتباط با خصوصیات دقیق بافتی و هیستوشیمیایی ارگان‌های بدن شتر مرغ ضروری به نظر می‌رسد. در این تحقیق ساختار بافتی بخش‌های مختلف مری در ۴ قطعه جوجه شتر مرغ مورد بررسی قرار گرفت. مقاطع بافتی تهیه و با روش‌های متداول بافت‌شناسی رنگ‌آمیزی شدند. اپیتلیوم مری از نوع سنگفرشی مطبق و به میزان بسیار کم شاخی بود. لایه پارین شامل بافت همبندی متراکم و دارای میزان اندکی رشته الاستیک بود. این لایه دارای غددی موکوسی، از نوع ساده و به شکل لوله‌ای-آلئولی (عمدتاً لوله‌ای) بود. ترشحات غدد دارای کربوهیدرات از نوع موکوپلی ساکارید خنثی و اسیدی بود. ماهیچه مخاطی در تمام طول مری به صورت ساختاری کامل وجود داشت و از نوع ماهیچه صاف بود. طبقه زیر مخاطی از نوع بافت همبندی سست و دارای میزان اندکی رشته الاستیک بود. طبقه ماهیچه‌ای دارای دو لایه ضخیم تر حلقوی داخلی و لایه نازک تر طولی خارجی بود. طبقه سروزی و ادوانتیس از نوع بافت همبندی نسبتاً متراکم بود. در این تحقیق نتایج حاصله، با اطلاعات موجود در خصوص سایر پرندگان و همچنین انسان و سایر پستانداران مقایسه شد که شباهت‌ها و تفاوت‌هایی بین مری جوجه شتر مرغ و سایر گونه‌ها وجود داشت.

**واژه‌های کلیدی:** واژه‌های کلیدی: شتر مرغ، مری، غدد مری، بافت‌شناسی، هیستوشیمی.

شماره‌گذاری در ظروف حاوی بافر فرمالین ۱۰ درصد قرار گرفت. عملیات آماده‌سازی بافت شامل آب‌گیری، شفاف نمودن، پارافینه شدن و قالب‌گیری به روش‌های معمول بافت‌شناسی انجام شد. از تمام بلوک‌ها (قالب‌ها) برش‌هایی به ضخامت ۵ میکرون تهیه شد و مقاطع دارای کیفیت مناسب رنگ‌آمیزی گردید. رنگ‌آمیزی‌ها شامل: همتوکسیلین و اتوزین، ماسون تری کروم سبز، P.A.S. (Periodic Acid Schiff)، ورهوف و آلسین بلو-ون گیسن بودند (۹). از رنگ‌آمیزی ماسون تری کروم سبز جهت تمایز بافت همبندی و ماهیچه، از رنگ‌آمیزی P.A.S. و آلسین بلو-ون گیسن جهت تشخیص و مشخص کردن میزان کربوهیدرات‌ها و نوع موکوپلی ساکارید و از رنگ‌آمیزی ورهوف به منظور مشخص کردن رشته‌های الاستیک استفاده شد.

برش‌های رنگ‌آمیزی شده در بزرگنمایی‌های مختلف با میکروسکوپ نوری مورد مطالعه قرار گرفت و مورفولوژی و ساختار بافتی قسمت‌های مختلف مری مطالعه شد. همچنین میانگین ضخامت بعضی از لایه‌های مری (اپیتلیوم، ماهیچه مخاطی و طبقه ماهیچه‌ای) به روش استاندارد میکرومتری تعیین و محاسبه گردید.

### نتایج

مری جوجه شتر مرغ دارای دو بخش گردنی و سینه‌ای است و در ناحیه گردن تماماً در سمت راست نای قرار داشت. میانگین طول بخش گردنی ۴۱ سانتیمتر و در مورد بخش سینه‌ای ۱۲ سانتیمتر بود. همچنین قطر مری در نواحی مختلف آن توسط کولیس اندازه‌گیری شد که میانگین آن در هر دو بخش گردنی و سینه‌ای تقریباً یکسان و ۲/۵-۲ سانتیمتر بود. ضمناً چینه دان در جوجه شتر مرغ مشاهده نشد. از لحاظ بافت‌شناسی، اپیتلیوم مری از نوع سنگفرشی

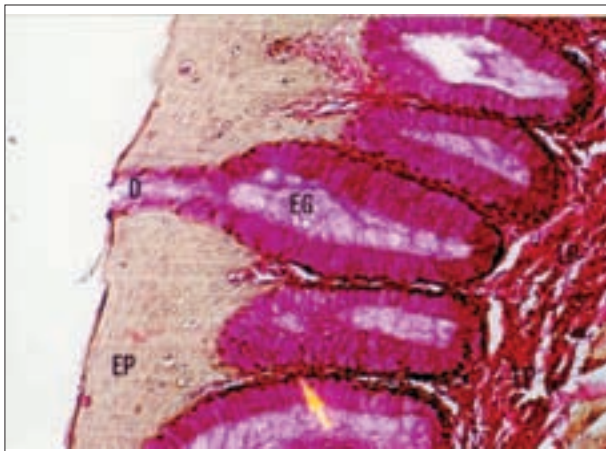### مقدمه

پرورش شتر مرغ صنعت جدیدی است که به نظر می‌رسد در آینده گوشت شتر مرغ به تدریج جایگزین برخی از انواع گوشت‌های سنتی خواهد شد (۶). با توجه به درصد پایین چربی گوشت شتر مرغ (تقریباً ۲ درصد)، گوشت آن را می‌توان به صورت فرآورده‌های گوشتی متعدد مصرف نمود. علاوه بر این به علت درصد پایین کلسترول، غذای سالمی برای مردم بشمار می‌رود. همچنین پر، تخم و چرم شتر مرغ بر روند مدیریت و تجارت جهانی تأثیر گذاشته است و حتی در تولید مواد آرایشی، پوشاک و تزئینات، پیوند قرینه، پیوند مفاصل و... از این پرنده استفاده می‌شود (۱۱). از طرفی مری ارگان مهمی در دستگاه گوارش می‌باشد که نقش انتقال مواد غذایی را به عهده دارد که با داشتن بافت‌های مخصوص به خود این عمل را انجام می‌دهد. نظر به اهمیت فوق العاده مری در تغذیه و پرورش (بخصوص در جوجه‌های در حال رشد) و همچنین ارزش اقتصادی بالای این پرنده و همین‌طور نقش مهم پرندگان در بهداشت عمومی (۴)، این تحقیق انجام شد تا اطلاعات لازم را در خصوص ساختار بافتی و هیستوشیمی مری در جوجه شتر مرغ فراهم نماید. این اطلاعات می‌تواند مورد استفاده دانش پژوهان و متخصصین رشته‌های مختلف از جمله بافت‌شناسی، طیور، فیزیولوژی و بیولوژی قرار گیرد.

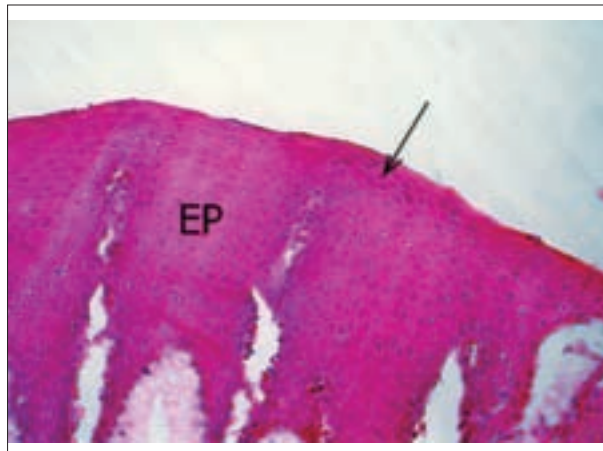
### مواد و روش کار

تعداد ۴ قطعه جوجه شتر مرغ ۲-۱ ماهه از نژاد کانادایی اصلاح شده مورد استفاده قرار گرفت. پس از ذبح، از شروع مری تا پایان آن و با فواصل ۲ سانتیمتری نمونه‌گیری انجام شد. نمونه‌ها با سرم فیزیولوژی شستشو داده شد و پس از

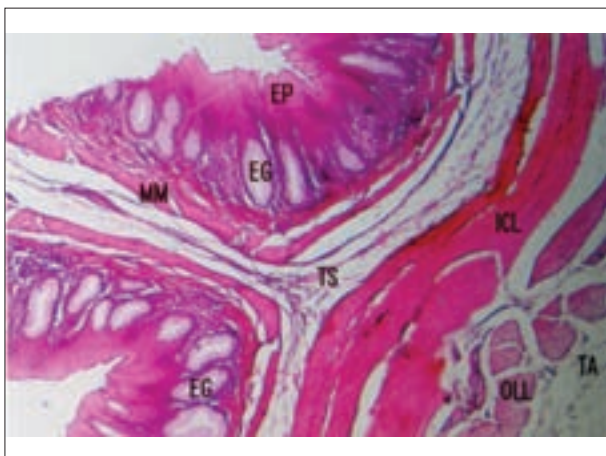




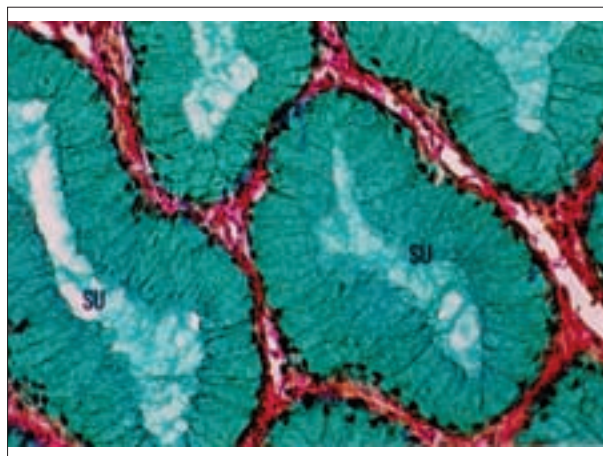
تصویر ۲- شکل واحدهای ترشعی و رنگ پذیری شدید ترشحات غدد مری جوجه شترمرغ EP: اپیتلیوم، LP: لایه پارین، EG: غدد مری، پیکان: سلول موکوسی، D: مجرا، (رنگ آمیزی اختصاصی .A.S. ۳۲۰P. ×۳۲۰).



تصویر ۱- اپیتلیوم سنگفرشی مطبق مری در جوجه شترمرغ. EP: اپیتلیوم، پیکان: سلول سنگفرشی، (رنگ آمیزی هماتوکسیلین و ائوزین ۳۲۰ ×).

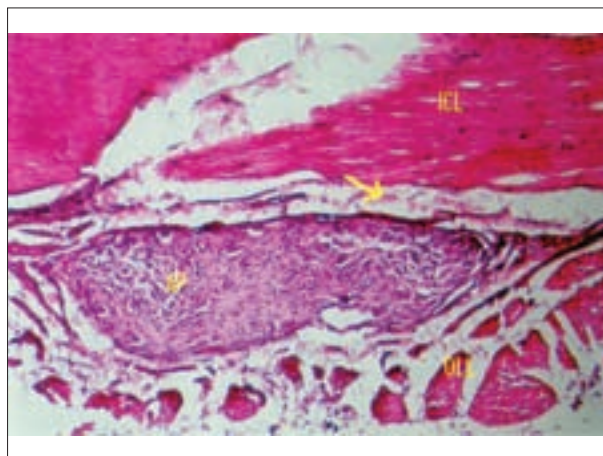


تصویر ۴- لایه‌های مختلف بخش گردنی مری جوجه شترمرغ. EP: اپیتلیوم، EG: غدد مری، MM: ماهیچه مخاطی، TS: طبقه زیرمخاطی، ICL: لایه حلقوی داخلی طبقه ماهیچه‌ای، OLL: لایه طولی خارجی طبقه ماهیچه‌ای، TA: طبقه ادوانتیس، (رنگ آمیزی هماتوکسیلین و ائوزین ۶۴ ×).



تصویر ۳- رنگ پذیری شدید ترشحات غدد مری جوجه شترمرغ. SU: واحد ترشعی، (رنگ آمیزی اختصاصی آلسین بلو-ون گیسن ۶۴۰ ×).

۷/۵ میکرون بود. لازم به ذکر است ضخامت اپیتلیوم از ابتدای بخش گردنی تا اواخر بخش سینه‌ای تدریجاً افزایش می‌یافت، ولی در قسمت انتهایی بخش سینه‌ای کاهش یافته بود. لایه پارین (lamina propria) شامل بافت همبندی متراکم و دارای میزان اندکی رشته الاستیک بود. همچنین این لایه حاوی غدد تماماً موکوسی از نوع ساده و به شکل لوله‌ای-آلوئولی (عمدتاً لوله‌ای) بود. میزان غدد مذکور در ابتدای بخش گردنی بیشتر از سایر نواحی گردن و همچنین بیشتر از بخش سینه‌ای بود. از نظر نوع کربوهیدرات موجود در ترشحات غدد، این کربوهیدرات‌ها از نوع موکوپلی ساکارید خنثی و اسیدی بود زیرا ترشحات غدد با رنگ آمیزی .A.S. P و ال سین بلو-ون گیسن رنگ گرفته و مثبت بودند (تصاویر ۲، ۳). ماهیچه مخاطی (muscularis mucosa) از نوع ماهیچه صاف و در تمام طول مری به صورت پیوسته و به صورت یک لایه مشخص با آرایش طولی وجود داشت. میانگین ضخامت این لایه در جوجه شترمرغ ۳۰ میکرون بود. طبقه زیرمخاطی (tunica submucosa) شامل بافت همبندی سست و



تصویر ۵- شبکه عصبی آترباخ در بین دو لایه طبقه ماهیچه‌ای مری جوجه شترمرغ. ICL: لایه حلقوی داخلی، AP: شبکه عصبی آترباخ، OLL: لایه طولی خارجی، پیکان: بافت پیوندی، (رنگ آمیزی هماتوکسیلین و ائوزین ۱۶۰ ×).

مطبق و به میزان بسیار کم شاخی بود (تصویر ۱). میانگین ضخامت آن ۹۲/۵-



قرار دارند و عمدتاً از نوع ماهیچه مخطط هستند. سلول ماهیچه صاف نیز به صورت پراکنده در این طبقه وجود دارد که در محل اتصال مری به معده به شدت افزایش می‌یابد (۱۰). در نشخوارکنندگان و سگ طبقه ماهیچه‌ای در تمام طول مری از نوع ماهیچه مخطط است (۱۰۷). در خوک قسمت گردنی از نوع ماهیچه مخطط، قسمت سینه‌ای مخلوطی از نوع مخطط و صاف و قسمت شکمی از نوع ماهیچه صاف است (۱). در اسب و گربه طبقه ماهیچه‌ای تا نیمه مری از نوع مخطط و پس از آن از نوع ماهیچه صاف می‌باشد (۱). طبقه ماهیچه‌ای در ماکیان تماماً از نوع ماهیچه صاف و دارای دو لایه داخلی و خارجی است (۲). در انسان طبقه ماهیچه‌ای دارای دو لایه داخلی و خارجی است که در ابتدا از نوع مخطط ولی در قسمت انتهایی به ماهیچه صاف تغییر می‌یابد (۳). طبقه سروزی یا ادوانتیس مری جوجه شتر مرغ تفاوت خاصی با سایر گونه‌ها ندارد.

### تشکر و قدردانی

نویسندگان مقاله از حوزه پژوهشی دانشگاه فردوسی مشهد به جهت تامین مالی طرح (شماره ۲/۱۲۰۳۴)، آقای قاسم پورادیبی به خاطر همکاری در بخش عملی و همچنین آقای لقمانی مدیر محترم مزرعه پرورش شتر مرغ تشکر و قدردانی می‌نمایند.

### References

1. Banks, W. J. (1993) Applied veterinary histology. Mosby-Year Book, London, UK.
2. Dellmann H. D., Eurell, J. (1998) Textbook of veterinary histology. (5<sup>th</sup>ed.) Lippincott Williams and Wilkins, Philadelphia, USA.
3. Fawcett, D. W. (1994) A textbook of histology. (12<sup>th</sup>ed.) Chapman and Hall, New York, USA.
4. Garcia-Garcia, J., Ramos, C. (2006) Influenza an existing public health problem. *Salud. publica. Max.* 48:244-267.
5. Ghazi, S. R., Tajalli, M., Gholami, S. (2001) Anatomy of the domestic birds. (2<sup>th</sup>ed.), Shiraz University Press. Shiraz, Iran.
6. Hamidi, M. S. (2001) Management and economic breeding of ostrich in Iran. *Beinolmalal shargh.* Tehran, Iran.
7. Hudson, L. C. (1993) Histological identification of the striated muscle of the canine esophagus. *Anat. Histol. Embryol.* 22:101-104.
8. Junqueira, L. C., Carneiro, J. (1989) Basic histology. (6<sup>th</sup>ed.) Lange Medical Publication, Los Atlos. California, USA.

دارای میزان اندک رشته الاستیک، فاقد هرگونه غده و دارای عصب رسانی اندک بود. طبقه ماهیچه‌ای در تمام طول مری از نوع ماهیچه صاف و دارای دو لایه حلقوی داخلی و طولی خارجی بود که ضخامت لایه داخلی بیشتر بود (تصویر ۴). میانگین ضخامت این طبقه ۲۰۰ میکرون بود و سلول‌های ماهیچه‌ای توسط بافت همبندی سست در بر گرفته شده که این بافت همبندی علاوه بر عروق خونی دارای شبکه عصبی پاراسمپاتیکی اثریاب (ماینتریک) نیز می‌باشد (تصویر ۵). طبقه سروزی و ادوانتیس از نوع بافت همبندی نسبتاً متراکم و دارای میزان اندک رشته‌های الاستیک و همچنین عروق خونی فراوان و دارای میزان کم رشته‌های عصبی بود.

### بحث

در جوجه ۲-۱ ماهه شتر مرغ میزان شاخی شدن اپیتلیوم اندک است. ممکن است علت کمتر بودن شاخی شدن اپیتلیوم در جوجه شتر مرغ، وجود میزان زیاد غدد مری در لایه پارین و همچنین وجود این غدد در تمام طول مری باشد. اپیتلیوم مری در پرندگان کاملاً شاخی شده است (۱). اپیتلیوم مری در شتر یک کوهانه نیز اندکی شاخی است (۱۰). در خوک اندکی شاخی، در اسب به میزان بیشتر و در نشخوارکنندگان شدیداً شاخی است (۲). اپیتلیوم مری در انسان غیر شاخی و در گوشته‌خواران معمولاً غیر شاخی است (۲، ۸). غدد مری در لایه پارین و به میزان زیاد و در تمام طول مری جوجه شتر مرغ وجود دارد. این غدد از نوع موکوسی و لوله‌ای-آلوتولی و میزان آن‌ها در قسمت ابتدایی مری بیشتر است. غدد مذکور در پرندگان در لایه پارین و از نوع موکوسی می‌باشند (۲). غدد مری در سایر حیوانات در طبقه زیرمخاطی قرار دارند و از نوع لوله‌ای-آلوتولی می‌باشند. این غدد در گربه، اسب و نشخوارکنندگان فقط در محل اتصال مری به حلق ولی در خوک در نیمه ابتدایی مری و در سگ در تمام طول مری وجود دارند (۱، ۲). در سگ میزان غدد در نزدیک محل اتصال مری به معده به شدت افزایش می‌یابد (۲). غدد مذکور در انسان از نوع لوله‌ای-آسینی و موکوسی می‌باشند. لایه پارین نیز در انسان در انتهای بالایی و پایینی مری دارای غدد موکوسی است (۳). در شتر غدد مری در طبقه زیرمخاطی، به شکل لوله‌ای-آسینی و در تمام طول مری وجود دارند و میزان غدد به طرف انتهای مری کاهش می‌یابد (۱۰). ماهیچه مخاطی در مری جوجه شتر مرغ از نوع ماهیچه صاف و در تمام طول مری به صورت پیوسته وجود دارد و ضخامت آن تغییر چندانی نشان نمی‌دهد. ماهیچه مخاطی در ماکیان نیز از نوع ماهیچه صاف و در تمام طول مری وجود دارد (۲). در شتر سلول‌های ماهیچه مخاطی به طرف انتهای مری تدریجاً افزایش می‌یابد (۱۰). ماهیچه مخاطی در انتهای قدامی مری سگ و خوک وجود ندارد، ولی در گربه، اسب و نشخوارکنندگان به صورت دستجات ماهیچه صاف مجزا در نزدیک حلق وجود دارد که بر میزان آن به طرف ناحیه خلفی مری افزوده می‌شود (۲). این لایه در انسان به صورت کامل و ضخیم می‌باشد (۱). طبقه ماهیچه‌ای مری جوجه شتر مرغ از نوع ماهیچه صاف و دارای دو لایه ضخیم تر داخلی و نازک تر خارجی است. لایه‌های طبقه ماهیچه‌ای مری شتر به صورت درهم و نامنظم



9. Luna, L. G. (1968) Manual of histologic staining methods of the armed forces institute of pathology. (3<sup>rd</sup> ed.) MC Graw-Hill, New York, USA.
10. Nabipour, A., Khanzadi, S., Ghasemi, M. J. (2001) Anatomical and histological study of the esophagus of one-humped camel. J. Fac. Vet. Med. Univ. Tehran. 4:113-117.
11. Nazaralian, Y. (2000) A Guide for Successful Ostrich Breeding. (1<sup>th</sup> ed.) Nashre Eslami Farhang Malal. Tehran, Iran.



# A COMPARATIVE STUDY ON THE HISTOLOGICAL AND HISTOCHEMICAL FEATURES OF ESOPHAGUS IN OSTRICH CHICK

Nabipour, A.<sup>1\*</sup>, Raji, A. R.<sup>1</sup>, Basami, M. R.<sup>2</sup>, Babazade, M.<sup>3</sup>

<sup>1</sup>*Department of Anatomical Sciences, School of Veterinary Medicine, Ferdowsi University of Mashhad, Mashhad-Iran.*

<sup>2</sup>*Department of Clinical Sciences, School of Veterinary Medicine, Ferdowsi University of Mashhad, Mashhad-Iran.*

<sup>3</sup>*Graduate from the Faculty of Veterinary Medicine, Ferdowsi University of Mashhad, Mashhad-Iran.*

(Received 2 June 2006 , Accepted 3 July 2007)

---

## **Abstract:**

Due to economical worth of ostrich and also some unique characteristics of ostrich, having enough information about different scientific fields of ostrich, particularly its histological and histochemical features are necessary. On this research, histological structure of different parts of the esophagus was studied in 4 ostrich chicks. Tissue sections were prepared and stained by routine histological methods. The epithelium of the esophagus was stratified squamous and slightly keratinized. The lamina propria was consisted of a dense connective tissue with a few numbers of elastic fibers. This layer had simple tubuloalveolar mucus glands which were mainly tubular glands. The gland's secretions were contained carbohydrates. The type of carbohydrates was both neutral and acidic mucopolysaccharides. The lamina muscularis was present as a complete structure in the whole length of the esophagus. It was consisted of smooth muscle. The tunica submucosa was consisted of loose connective tissue and was composed of a few elastic fibers. The tunica muscularis was consisted of two layers of smooth muscle; the more thick inner circular and thinner outer longitudinal layers. The tunica serosa and adventitia contained relatively dense connective tissue. The results were compared with the available data on the other birds and also human and other mammals. There were similarities and differences between the ostrich and other species.

**Key words:** ostrich, esophagus, esophageal glands, histology, histochemistry.

\*Corresponding author's email: nabipour@ferdowsi.um.ac.ir, Tel: 0511-8788944 Fax: 0511-8763852

