

مطالعه توپوگرافیک تنه بازویی سری در اسبچه خزر

محمد رضا پریانی^{۱*} حسن گیلانپور^۲

۱) گروه علوم پایه دانشکده دامپزشکی دانشگاه آزاد اسلامی واحد کرج، کرج - ایران .

۲) گروه علوم پایه دانشکده دامپزشکی دانشگاه تهران، تهران - ایران .

(دریافت مقاله: ۱ شهریور ماه ۱۳۸۶، پذیرش نهایی: ۲۷ اسفند ماه ۱۳۸۷)

چکیده

اسبچه خزر نژادی نادر از اسب‌های ایران است که دارای جثه کوچکی می‌باشد. هدف از انجام این مطالعه بررسی موقعیت توپوگرافیک تنه بازویی سری منشعب شده از آئورت و انشعابات آن می‌باشد. در این مطالعه از ۵ راس اسبچه خزر بالای ۲ سال استفاده گردید. بدین منظور ابتدا از این اسبچه‌ها خونگیری بعمل آمده و ۳ راس از آنها پس از تزریق محلول فیکساتیو بقیه بصورت تازه مورد تشریح قرار گرفتند. در تمام نمونه‌های مورد مطالعه تنه بازویی سری از قسمت محدب قوس آئورتی جدا شده و به سمت قدامی و پشتی رفته که در این مسیر همانند اسب ابتدا سرخرگ زیر تر قوه‌ای چپ و سپس تنه گردنی راست از آن جدا می‌گردد و در نهایت به سرخرگ کاروتید دوتایی ختم می‌گردد. در این مطالعه اختلافاتی در رابطه با برخی انشعابات مشاهده گردید که با گزارش‌های موجود در رابطه با موارد نادر در اسبها مطابقت دارد.

واژه‌های کلیدی: آناتومی، اسب، اسبچه خزر، توپوگرافی، تنه بازویی سری.

در مطالعات مرفومتری و جنین شناسی کاربرد دارد (۲،۶،۸،۹،۱۰،۱۲،۱۶). با توجه به پیشرفت تکنیک‌های تشخیصی در دامپزشکی ممکن است موارد فوق در حیوانات نیز مورد استفاده قرار گرفته و واجد اهمیت باشد لذا در این مطالعه انشعابات تنه بازویی سری در اسبچه خزر که نژادی متعلق به ایران است (۴،۵) به دقت مورد بررسی قرار گرفته است. در این مطالعه علاوه بر وضعیت انشعابات تنه بازویی سری که قبلاً در اسب بررسی گردیده است، فواصل بین انشعابات نیز از نظر مرفومتری یک مورد مطالعه قرار گرفته که به نظر می‌رسد تاکنون چنین مطالعه‌ای در اسبچه خزر انجام نشده است.

موارد و روش کار

در این مطالعه از ۵ راس اسبچه خزر بالای ۲ سال استفاده گردید. از این ۵ راس، ۳ راس پس از فیکساتیون تشریح گردیدند و ۲ راس دیگر به صورت تازه مورد مطالعه قرار گرفتند. جهت فیکس کردن، پس از بیهوش نمودن حیوانات از طریق سرخرگ کاروتید خونگیری به عمل آمد. پس از خونگیری از محلول فیکساتیو شامل فرمالین (۱ لیتر)، گلیسیرین (۲ لیتر)، دتول (۵/۰ لیتر)، فنل (۵/۰ کیلوگرم)، استات پتاس (۲۰۰ گرم) و تیمول (۱۰۰ گرم) استفاده گردید و به این مخلوط الکل اتیلیک ۹۶ درجه تا مقدار ۲۰ لیتر اضافه شد. محلول فیکساتیو در سرخرگ کاروتید تزریق گردید. حیوانات تزریق شده به مدت یک ماه در سردخانه ۴ درجه سانتیگراد نگهداری شدند. جهت مطالعه انشعابات تنه بازویی سری و موقعیت توپوگرافیک آن ابتدا پوست و سپس ماهیچه‌ها لایه به لایه از سطح به عمق برداشته شد و بعد از آشکار شدن دنده‌ها موقعیت آناتومیکی شش و قلب روی دنده‌ها علامت گذاری گردید سپس دنده‌ها از قسمت پشتی نزدیک مفصل مهره‌ای و از قسمت شکمی در نزدیکی اتصال غضروفی دنده‌ای بریده و برداشته شدند. بعد از برداشتن شش سمت چپ تنه بازویی سری و انشعابات اصلی آن در هر ۵ نمونه تشریح

مقدمه

رگ‌هایی که تغذیه سر، گردن، اندام حرکتی سینه‌ای و بخش قدامی حفره سینه را عهده دار می‌باشند، از قسمت پشتی قدامی بخش محدب قوس آئورتی منشأ می‌گیرند (۳،۷). در نشخوارکنندگان و تک سمیان از قوس آئورتی یک شاخه بزرگ به نام تنه بازویی سری جدا می‌شود (۳،۷). از طرف دیگر در انسان، سگ سانان، گربه سانان، خوک، خرگوش و خوکچه هندی دو شاخه بزرگ به نام‌های تنه بازوی سری و سرخرگ زیر تر قوه‌ای چپ از قوس آئورتی منشعب می‌گردد (۳،۹،۱۳،۱۶).

سرخرگ کاروتید مشترک چپ در سگ سانان، خرگوش، موش و خوکچه هندی از تنه بازویی سری جدا شده و سپس با نام تنه کاروتید مشترک ادامه مسیر می‌دهد تا به سرخرگ زیر تر قوه‌ای راست تقسیم شود (۹،۱۳،۱۵).

از سرخرگ زیر تر قوه‌ای چپ و راست در داخل قفسه سینه به ترتیب سرخرگ مهره‌ای، سرخرگ گردنی عمقی، سرخرگ پشت کتفی، سرخرگ بین دنده‌ای بالایی، سرخرگ داخل سینه‌ای و سرخرگ گردنی سطحی منشعب می‌گردد. هر دو، سه یا گاهی اوقات چهار شاخه اول از طریق یک تنه مشترک و بزرگ تحت عنوان تنه دنده‌ای گردنی از سرخرگ زیر تر قوه‌ای جدا می‌شوند (۸،۱۵).

امروزه اختلافات آناتومیکی دستگاه‌ها و ارگان‌های مختلف از جمله دستگاه قلبی رگی در گونه‌های مختلف مشخص و شناسایی شده است (۱۰،۱۳،۷،۱۱،۱۲،۱۳،۱۴،۱۵). داشتن اطلاعات دقیق تر از این اختلافات و شناخت واریاسیون‌های مختلف آناتومیکی می‌تواند در بررسی‌های بالینی و جراحی کاربرد داشته باشد.

در انسان آگاهی دقیق از انشعابات تنه بازویی سری و سایر رگ‌های اصلی منشعب از قلب در موارد کاتتریزاسیون، آنژیوگرافی، سونوگرافی و همچنین



جدول ۱- جدول فواصل انشعابات اصلی تنه بازویی سری نسبت به یکدیگر برحسب سانتیمتر

نمونه تازه	نمونه‌های فیکس شده			نوع نمونه‌ها
	۱	۲	۳	
۱	۳	۲	۱	شماره نمونه‌ها
۵	۴/۵	۵/۷	۵/۵	آنورت تازیرترقوه‌ای چپ
۹/۵	۱۰	۹/۷	۱۰/۵	آنورت تازیرترقوه‌ای راست
۸/۵	۸/۵	۸/۲	۸/۵	آنورت تاتنه دنده‌ای گردنی سمت راست
۵	۳/۵	۴/۵	۵	آنورت تاتنه دنده‌ای گردنی سمت چپ
۳/۵	۵/۵	۲/۵	۵	زیرترقوه‌ای چپ تازیرترقوه‌ای راست
۵	۶/۵	۴	۲/۵	زیرترقوه‌ای راست تا محل دوشاخه شدن تنه کاروتید دوتایی
۳/۵	۴	۲/۵	۳	زیرترقوه‌ای چپ تاتنه دنده‌ای گردنی سمت راست
۱	۱/۵	۱/۵	۲	تنه دنده‌ای گردنی سمت راست تازیرترقوه‌ای راست
۱/۵	۲	۱/۸	۲/۵	تنه دنده‌ای گردنی سمت راست تامهره‌ای سمت راست
۱/۵	۲	۱/۵	۱	تنه دنده‌ای گردنی سمت چپ تا گردنی عمقی سمت چپ
۱/۵	۱/۵	۲	۱/۵	گردنی عمقی سمت چپ تامهره‌ای سمت چپ

دنده‌ها مشخص گردید (جدول ۲).

نتایج

تنه بازویی سری رگی بزرگ بوده که از قسمت محدب قوس آئورتی جدا شده و به سمت قدامی و پشتی طی مسیر می‌کند. در این مسیر ابتدا سرخرگ زیرترقوه‌ای چپ از آن جدا شده، سپس تنه کاروتید دوتایی را داده و با نام سرخرگ زیر ترقوه‌ای راست ادامه می‌یابد که تنه کاروتید دوتایی نیز به سرخرگ‌های کاروتید مشترک چپ و راست تقسیم گردید (تصویر ۱). لازم به ذکر است که در تمام نمونه‌های مورد مطالعه تنه دنده‌ای گردنی سمت راست قبل از سرخرگ زیر ترقوه‌ای راست جدا گردید. انشعابات تنه بازویی سری در ۲ نمونه تازه و ۳ نمونه فیکس شده مورد مطالعه کاملاً یکسان و مطابق با تصویر بود، تنها سرخرگ خارج سینه‌ای در هر دو طرف در نمونه فیکس شده ۱ از سرخرگ داخل سینه‌ای و در نمونه فیکس شده ۳ از سرخرگ زیر بغلی منشعب می‌گردید در حالی که در نمونه فیکس شده ۲ در سمت راست از سرخرگ زیر بغلی و در سمت چپ از سرخرگ داخل سینه‌ای جدا می‌شد (تصاویر ۲، ۳).

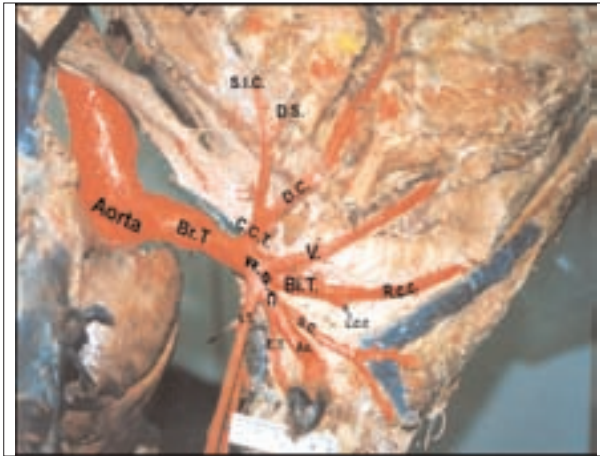
از سرخرگ زیرترقوه‌ای چپ ابتدا تنه دنده‌ای گردنی جدا گردید که سرخرگ‌های بین دنده‌ای بالایی و پشت کتفی از آن منشعب گردیدند، سپس سرخرگ گردنی عمقی از آن جدا گردید. سرخرگ‌های مهره‌ای و سرخرگ داخل سینه‌ای پس از انشعاب گردنی عمقی در یک محل ولی خلاف جهت یکدیگر از سرخرگ زیر ترقوه‌ای جدا گردیدند. آخرین شاخه‌های سرخرگ زیر ترقوه‌ای، سرخرگ‌های خارج سینه‌ای و سطحی گردن بود که پس از آن

گردید. فواصل بین شاخه‌های تنه بازویی سری بوسیله خط کش مدرج و کولیس اندازه‌گیری شد. اندازه‌گیری‌ها در ۳ نمونه فیکس شده و یک نمونه تازه انجام گرفت. هر اندازه‌گیری سه مرتبه تکرار و میانگین ثبت گردید (جدول ۱). پس از اندازه‌گیری‌ها، دنده‌ها در موقعیت قبلی خود قرار داده شدند و موقعیت توپوگرافیک انشعابات تنه بازویی سری نسبت به

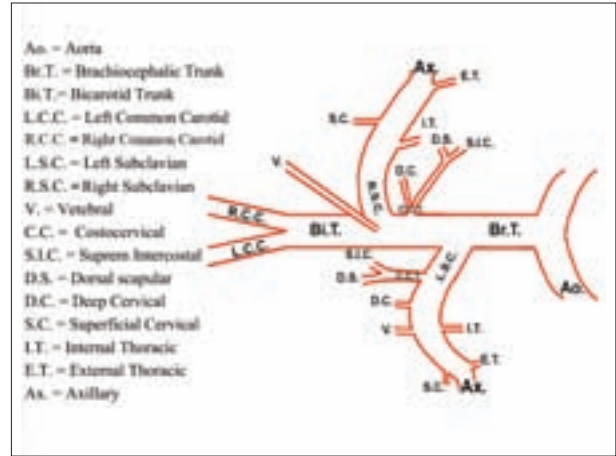
جدول ۲- موقعیت توپوگرافیک انشعابات اصلی تنه بازویی سری در قفسه سینه (Costochondral Junction = C.J)

نمونه‌های فیکس شده			نمونه تازه	انواع نمونه‌ها
۳	۲	۱	۱	شماره نمونه‌ها
سمت چپ در فضای بین دنده‌ای ۳ با فاصله ۱۴cm از J. C دنده ۴ در لبه قدامی آن	سمت چپ در فضای بین دنده‌ای ۲ با فاصله ۱۵cm از J. C دنده ۴ در لبه قدامی آن	سمت چپ در فضای بین دنده‌ای ۱ با فاصله ۱۵cm از J. C دنده ۴ در لبه قدامی آن	سمت چپ در فضای بین دنده‌ای ۴	محل جدا شدن تنه بازویی سری
مقابل دنده ۳	مقابل دنده ۳	مقابل دنده ۳	مقابل دنده ۳	محل جدا شدن سرخرگ زیرترقوه‌ای چپ
فضای بین دنده‌ای ۲	فضای بین دنده‌ای ۲	فضای بین دنده‌ای ۲	فضای بین دنده‌ای ۲	محل جدا شدن سرخرگ زیرترقوه‌ای راست
مقابل لبه خلفی دنده ۲	مقابل دنده ۲	فضای بین دنده‌ای ۱	فضای بین دنده‌ای ۲	محل جدا شدن تنه دنده‌ای گردنی
فضای بین دنده‌ای ۲	وسط فضای بین دنده‌ای ۲	فضای بین دنده‌ای ۲ و نزدیک به لبه خلفی دنده ۲	مقابل دنده ۳	چپ
مقابل دنده ۱ و به سمت قدامی آن	مقابل دنده ۱ و در فضای بین دنده‌ای ۱	مقابل دنده ۱	در مقابل دنده ۲	راست
مقابل دنده ۱ و در فضای بین دنده‌ای ۱	مقابل دنده ۲ و در فضای بین دنده‌ای ۱	فضای بین دنده‌ای ۱	فضای بین دنده‌ای ۲ و لبه خلفی دنده ۲	چپ
فضای بین دنده‌ای ۱ به سمت J. C دنده ۲	فضای بین دنده‌ای ۱ به سمت J. C دنده ۲	فضای بین دنده‌ای ۱ و فضای بین دنده‌ای ۱ به سمت J. C دنده ۲	فضای بین دنده‌ای ۱ به سمت J. C دنده ۲	راست
فضای بین دنده‌ای ۱ به سمت J. C دنده ۲	فضای بین دنده‌ای ۱ به سمت J. C دنده ۲	فضای بین دنده‌ای ۱ به سمت J. C دنده ۲	فضای بین دنده‌ای ۱ به سمت J. C دنده ۲	چپ





تصویر ۲- نمای سمت راست، تنه بازویی سری و انشعابات سرخرگ زیرترقوه‌ای راست (نمونه فیکس شده ۲). نامگذاری مطابق با شرح تصویر ۱ می‌باشد.



تصویر ۱- الگوی کلی انشعابات تنه بازویی سری در پنج نمونه مورد مطالعه.

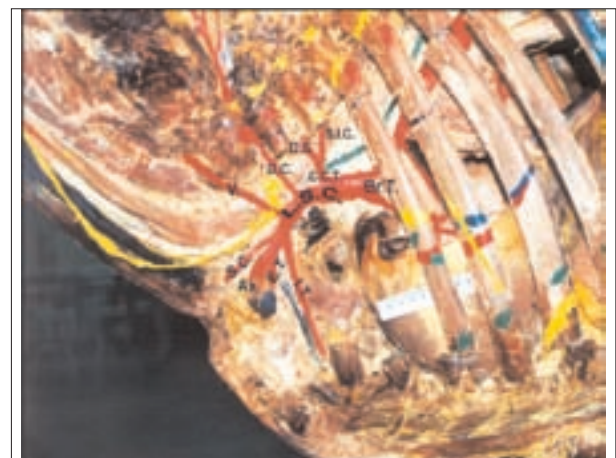بین ۲/۵ تا ۶ سانتیمتر، فاصله سرخرگ زیر ترقوه‌ای چپ تا تنه دنده‌ای گردنی سمت راست بین ۲/۵ تا ۴ سانتیمتر، فاصله بین تنه دنده‌ای گردنی سمت راست تا سرخرگ زیر ترقوه‌ای راست بین ۱/۵ تا ۲ سانتیمتر، فاصله بین تنه دنده‌ای گردنی سمت راست تا سرخرگ مهره‌ای سمت راست بین ۱/۵ تا ۲/۵ سانتیمتر، فاصله بین تنه دنده‌ای گردنی سمت چپ تا سرخرگ گردنی عمقی سمت چپ بین ۱ تا ۲ سانتیمتر و فاصله سرخرگ گردنی عمقی سمت چپ تا سرخرگ مهره‌ای سمت چپ بین ۱/۵ تا ۲ سانتیمتر مشخص گردید.

موقعیت شاخه‌های زیرترقوه‌ای، تنه دنده‌ای گردنی، مهره‌ای و داخل سینه‌ای چپ و راست در هر دو سمت قفسه سینه در یک نمونه تازه و سه نمونه فیکس شده مشخص گردید و کلیه نتایج در جدول ۲ ذکر گردیده است. براساس این جدول محل جدا شدن تنه بازویی سری از آئورت در سمت چپ در تمام نمونه‌های فیکس شده فضای بین دنده‌ای ۳ و در فاصله‌ای بین ۱۳ تا ۱۴ سانتیمتر لبه قدامی دنده ۴ تا اتصال غضروفی دنده‌ای (C.I) آن تعیین شد (تصاویر ۳، ۲) ولی در نمونه تازه ۲ در فضای بین دنده‌ای ۴ قرار داشت.

محل جدا شدن سرخرگ‌های زیرترقوه‌ای چپ و زیرترقوه‌ای راست در تمام نمونه‌ها به ترتیب مقابل دنده ۳ و فضای بین دنده‌ای ۲ تعیین شد (تصاویر ۳، ۲).

محل جدا شدن تنه دنده‌ای گردنی سمت راست در نمونه‌های فیکس شده در محدوده‌ای از فضای بین دنده‌ای ۱ تا لبه خلفی دنده ۲ و در طرف چپ بین لبه خلفی دنده ۲ و فضای بین دنده‌ای ۲ تعیین گردید (تصویر ۴). در نمونه تازه ۲ در سمت راست و چپ به ترتیب در فضای بین دنده‌ای ۲ و مقابل دنده ۳ تعیین شد.

محل جدا شدن سرخرگ مهره‌ای سمت راست در تمام نمونه‌های فیکس شده در محدوده‌ای از مقابل دنده ۱ تا فضای بین دنده‌ای ۱ و در طرف چپ از مقابل دنده ۱ تا مقابل دنده ۲ مشخص گردید (تصویر ۲). در نمونه تازه ۲ در سمت راست و چپ به ترتیب در مقابل دنده ۲ و در فضای بین دنده‌ای ۲ (ولبه خلفی دنده ۲) تعیین شد.



تصویر ۳- نمای سمت چپ، تنه بازویی سری و انشعابات سرخرگ زیرترقوه‌ای چپ (نمونه فیکس شده ۳). نامگذاری مطابق با شرح تصویر ۱ می‌باشد.

بنام سرخرگ زیربغلی ادامه یافت (تصویر ۳).

در سمت راست، تنه دنده‌ای گردنی بعد از شاخه زیرترقوه‌ای چپ از تنه بازویی سری جدا شده و شاخه‌های گردنی عمقی، بین دنده‌ای بالایی و پشت کتفی از آن منشعب می‌گردند. شاخه زیرترقوه‌ای چپ شاخه‌های داخل سینه‌ای و گردنی سطحی و سرانجام، زیربغلی و خارج سینه‌ای را داده و در محدوده جدا شدن زیرترقوه‌ای راست، سرخرگ مهره‌ای نیز از تنه بازویی سری منشعب گردید (تصویر ۲).

فاصله انشعابات اصلی تنه بازویی سری در یک نمونه تازه و سه نمونه فیکس شده در جدول ۱ مشخص شده است. براساس این جدول فاصله آئورت تا سرخرگ زیرترقوه‌ای چپ بین ۴/۵ تا ۵/۷ سانتیمتر، فاصله آئورت تا سرخرگ زیرترقوه‌ای راست بین ۹/۵ تا ۱۰/۵ سانتیمتر، فاصله آئورت تا تنه دنده‌ای گردنی سمت راست بین ۸/۲ تا ۸/۵ سانتیمتر، فاصله آئورت تا تنه دنده‌ای گردنی سمت چپ بین ۳/۵ تا ۵ سانتیمتر، فاصله سرخرگ زیرترقوه‌ای چپ تا سرخرگ زیرترقوه‌ای راست بین ۲/۵ تا ۵/۵ سانتیمتر، فاصله سرخرگ زیرترقوه‌ای راست تا محل دو شاخه شدن تنه بازویی سری



دانشگاه تهران انجام گرفته است. همچنین لازم است از همکاری های موسسه تحقیقاتی خجیر وابسته به وزارت جهاد کشاورزی و کارشناسان بخش آناتومی دانشکده دامپزشکی دانشگاه تهران، محمدحسن صوری و کاظم چاوشی پورنائینی قدردانی گردد.

References

1. Angel-James, J. E. (1974) Variations in the vasculature of the aortic arch and its major branches in the rabbit. *Acta Anat.* 87: 283-300.
2. Dumont, A. S., Kassel, I. N. K., Steinberg, G. K., Ogilvy, C. S., Sauvageau, E., Hopkins, I. N., Takabashi, J., Hashimoto, N. (2005) Color Doppler sonographic evaluation of collateral circulation in patients with cerebral aneurysms and the occlusion of the brachiocephalic vessels- Comments. *Neurosurgery.* 57:1125-1126.
3. Dursun, N. (1995) *Anatomy of Veterinary II. Systema vasorum-angiologia.* Ankara: Medisan Publishing House, Ankara, Turkey.
4. Firouz, L. (1972) *The Caspian Miniature Horse of Iran.* Field Research projects Coconut Grove, Miami, Florida, USA.
5. Firouz, L. (1969) *Conservation of a Domestic Breed.* Biological Conservation 2. Elsevier Co. England.
6. Flisinski, M., Kiminowska-Wenda, G. Flisinski, P. Szpi da, M., Krakowiak- Sarnowska, E. (2005) The variability and morphometry of the brachiocephalic trunk in human fetuses. *Folia Morphol (Warsz).* 64: 309-14.
7. Getty. R. (1975) *Sisson and Grossman's Anatomy of the Domestic Animals.* (5th ed.) W. B. Saunders Co., Philadelphia, USA.
8. Hebel, R., Stromberg, M. W. (1986) *Circulatory System 1. Anatomy and Embryology of the Laboratory Rat.* Biomedical Verlag Co., Worthsee, Germany.
9. McLaughlin, C. A., Chiasson, R. B. (1990) *The circulatory system.* In: *Laboratory Anatomy of the Rabbit*, (3rd ed.) Kane, ed. McGraw-Hill Higher Education, New York, USA. pp. 67-71.
10. Monnereau, L., Carretero, A., Berges, S., Navarro, M., Leonard, M., Lyazrhi, F., Sautet, J., Riibertc, J.

محل جدا شدن سرخرگ داخل سینه ای سمت راست در تمام نمونه های فیکس شده در محدوده ای از مقابل دنده ۱ تا فضای بین دنده ای ۱ و در طرف چپ فضای بین دنده ای ۱ معین گردید (تصویر ۲). در نمونه تازه ۲ این سرخرگ در هر دو سمت در فضای بین دنده ای ۱ قرار داشت. در رابطه با تعیین محل جدا شدن اولین شاخه بین دنده ای پشتی از آئورت سینه ای بر طبق بررسی های انجام شده در نمونه های تازه ۱ و ۲ و نمونه فیکس شده ۳ فضای بین دنده ای ۱ و ۲ در نمونه های فیکس شده ۱ و ۲ فضای بین دنده ای ۵ می باشد.

بحث

در تمام نمونه های مورد مطالعه و بر اساس تصویر ۱، تنه بازویی سری از قسمت محدب قوس آئورتی جدا شده و به سمت قدامی و پشتی رفته که در این مسیر همانند اسب (۷) ابتدا سرخرگ زیر ترقوه ای چپ و سپس تنه دنده ای گردنی راست از آن جدا می گردد. در نمونه های مورد مطالعه تنه بازویی سری بعد از جدا شدن تنه دنده ای گردنی راست، با دادن سرخرگ کاروتید و تایی، تحت عنوان سرخرگ زیر ترقوه ای راست ادامه می یابد که در حدود همین ناحیه سرخرگ مهره ای راست نیز از تنه بازویی سری جدا می گردد. در اسب سرخرگ گردنی عمقی راست در قسمت قدامی نسبت به تنه دنده ای گردنی و مستقیماً از تنه بازویی سری جد می گردد (۷) در حالی که در تمام نمونه های مورد مطالعه از تنه دنده ای گردنی راست جدا گردید که البته چنین حالتی در اسب نیز گزارش شده است (۷). در نشخوارکنندگان، گوشته خواران و خوک نیز سرخرگ گردنی عمقی راست از تنه دنده ای گردنی جد می گردد.

در اسب تنه دنده ای گردنی چپ از سرخرگ زیر ترقوه ای چپ جدا می گردد که مطابق با نمونه های مورد مطالعه بود. سرخرگ گردنی عمقی چپ و سرخرگ مهره ای چپ هر کدام به صورت یک تنه مجزا از سرخرگ زیر ترقوه ای چپ جدا گردیدند که با برخی گزارشات در اسب مطابقت دارد (۷). سرخرگ داخل سینه ای هر طرف نیز همانند اسب (۷) از قسمت شکمی سرخرگ زیر ترقوه ای همان طرف جدا گردیدند.

سرخرگ خارج سینه ای در هر دو طرف در نمونه های فیکس شده ۱ و ۳ بترتیب از سرخرگ داخل سینه ای و سرخرگ زیر بغلی و در نمونه فیکس شده ۲ در سمت راست از سرخرگ زیر بغلی و در سمت چپ از سرخرگ داخل سینه ای جدا گردید. با وجود اینکه اغلب جدا شدن این سرخرگ از سرخرگ زیر بغلی گزارش شده است ولی موارد گوناگونی منشأ این سرخرگ در اسب همانند نمونه های مورد مشاهده در این تحقیق نیز گزارش گردیده است (۷). موقعیت توپوگرافیک انشعابات اصلی تنه بازویی سری و فواصل آن ها به ترتیب در جدا اول ۱ و ۲ بیان شده است.

تشکر و قدردانی

این مطالعه با استفاده از اعتبارات قطب های عملی وزارت علوم و تحقیقات و فناوری در بخش آناتومی گروه علوم پایه دانشکده دامپزشکی



- (2005) Mophometric study of the aortic arch and its major branches in rat fetuses on the 21st day of gestation. *Anat. Embryol. (Berl.)*. 209: 357-69.
11. O'callaghan, M. W. (1993) Comparison of echocardiographic and autopsy measurements of cardiac dimensions in the horse. *Equine Vet. J.* 15:361-368.
12. Rigatelli, G. (2005) Simultaneous preoperative brachiocephalic angiography and coronary angiography to prevent coronary- subclavian steal syndrome in coronary surgery candidates. *Heart surg. Forum.* 8: 175-177.
13. Shivcly, M. J., Stump, J. F. (1974) The systemic arterial pattern of the guineapig: the head, thorax, thoracic limb. *Am. J. Anat.* 139: 269-284.
14. Sinzinger, V. H., Hohenecker, J. (1972) Arcus aortae bei Nagem (Rodentia) *Anat. Anz.* 132:341-347.
15. Tipirdarnaz, S., Yalcin, H., Dursun, N. (1998) Macroanatomical investigation on the branches of the aortic arch in Kangal dogs. *Turkish J. Vet. Anim. Sci.* 14: 87-90.
16. Uchin, A. (1988) Selective catheterization of the brachiocephalic arteries via the right brachial artery. *Neuroradiology (Historical archive)*. 30: 524-527.



TOPOGRAPHICAL STUDY OF THE BRACHIOCEPHALIC TRUNK IN CASPIAN MINIATURE HORSE

Paryani, M. R.^{1*}, Gilanpour, H.²

¹Department of Basic Sciences, Faculty of Veterinary Medicine, Islamic Azad University, Karaj branch, Iran.

²Department of Basic Sciences, Faculty of Veterinary Medicine, University of Tehran, Tehran, Iran.

(Received 23 August 2007 , Accepted 18 March 2009)

Abstract:

Caspian miniature horse is a rare small horse in Iran. In this horse, Brachiocephalic trunk originates from the craniodorsal of the convex part of the aortic arch. It supplies the head, neck, forelimbs and cranial part of the thoracic cavity. In this research topographical location of brachiocephalic trunk arising from the aorta and its ramifications have been studied. Five Caspian miniature horses over two years were used in this study. The horses were euthanized by exsanguination after general anesthesia. Three horses were embalmed and two others were studied in fresh condition. The thorax was dissected and the topographical location of brachiocephalic trunk was determined relative to the ribs and intercostals spaces. The distances between branches were measured using ruler and caliper. The results showed that there are general similarity and some topographical variation between Caspian miniature horse and the other horses.

Key words: anatomy, horse, topography, brachiocephalic.

*Corresponding author's email: mrparyani@kiaui.ac.ir, Tel: 0261-4418143-6, Fax: 0261-4418156

