

فراوانی انواع زخم‌های شیردانی در گاو میش‌های اهواز: بررسی کشتارگاهی

علیرضا قدردان مشهدی^{*۱} صالح اسماعیل زاده^۲ ماریه گندمی^۳

(۱) گروه آموزشی علوم درمانگاهی دانشکده دامپزشکی دانشگاه شهید چمران، اهواز - ایران.

(۲) گروه آموزشی پاتوبیولوژی دانشکده دامپزشکی دانشگاه شهید چمران، اهواز - ایران.

(۳) دانش آموخته دانشکده دامپزشکی دانشگاه شهید چمران، اهواز - ایران.

(دریافت مقاله: ۲۸ شهریور ماه ۱۳۸۸، پذیرش نهایی: ۵ اردیبهشت ماه ۱۳۸۹)

چکیده

زخم شیردان یک اختلال گوارشی در همه‌ی نشخوارکنندگان اهلی بوده و بسته به نوع آن با نشانه‌های بالینی متفاوتی همراه می‌گردد. هدف از مطالعه حاضر تعیین وجود یا عدم وجود زخم‌های شیردانی در گاو میش می‌باشد. برای انجام این کار شیردان ۲۰۰ رأس گاو میش کشتار شده در کشتارگاه اهواز مورد بررسی قرار گرفته است. در هر مورد، پس از ارزیابی ظاهری ضایعات شیردان جهت حصول اطمینان، بررسی هیستوپاتولوژیک نیز بر روی برخی از آنها انجام می‌گرفت. در این بررسی ۱۲۷ گاو میش (۶۳/۵ درصد) دارای زخم شیردان بودند. تمام زخم‌ها (به جز ۲ مورد) از نوع ۱ تشخیص داده شدند. که به انواع ۱a، ۱b، ۱c و ۱d طبقه‌بندی گردید. هشتاد و شش مورد (۴۳ درصد) از شیردان‌ها، دارای حداقل نواقص مخاطی بوده که به عنوان زخم نوع ۱a شناخته شدند. ضایعات عمیق تر (۱b) در ۲۲ شیردان (۳۱ درصد) مشاهده گردید. در ۱۹ مورد (۹/۵ درصد) زخم نوع ۱c و در ۱۸ مورد (۹ درصد) زخم نوع ۱d تشخیص داده شد. در تعداد قابل توجهی از شیردان‌ها انواع مختلف زخم مشاهده گردید. زخم‌های نوع ۱a و ۱b عمدتاً در پیلور و زخم ۱d عمدتاً در بدنه شیردان یافت شدند. فراوانی زخم ۱c در پیلور و بدنه یکسان بود. هیچ‌گونه تفاوت آماری معنی داری بین دو جنس و دو گروه سنی از نظر فراوانی زخم شیردان مشاهده نگردید.

واژه‌های کلیدی: گاو میش، زخم شیردان، اهواز، کشتارگاه.

زیر گروه ۱d به طور عمده بر روی چین‌های معده اتفاق افتاده و به دو شکل مختلف دیده می‌شوند. بیشتر آنها چروکیدگی‌های شعاعی داشته که از امتدادهای مختلف شروع شده و در یک نقطه‌ی مرکزی به هم می‌رسند. ممکن است چین معدی به طور کامل سوراخ گردد. سوراخ شدگی‌ها ۳۰-۴۰ میلی‌متر قطر داشته و به طور منفرد یا گروهی اتفاق می‌افتند (۴).

علی‌رغم انجام مطالعات متعددی در مورد فراوانی (و انواع) زخم شیردان در گاو، جستجو در منابع قابل دسترس، مؤید انجام مطالعه‌ای جامع در مورد میزان فراوانی این بیماری در گاو میش نبود. ضمن این‌که به واسطه شباهت‌های غیرقابل انکار آناتومیک و فیزیولوژیک دستگاه گوارش بین گاو و گاو میش و همچنین شباهت‌های تقریبی بین رژیم غذایی این دو حیوان انتظار می‌رود زخم شیردان در گاو میش نیز امکان وقوع داشته باشد. هدف از مطالعه حاضر آن است که وجود یا عدم وجود زخم‌های شیردانی را در گاو میش‌های به ظاهر سالم تعیین نماید.

مواد و روش کار

در طی ۱۵ بار مراجعه به کشتارگاه اهواز که از تاریخ ۸۵/۹/۱ لغایت ۸۶/۳/۸ به طول انجامید، شیردان ۲۰۰ رأس گاو میش مورد بررسی قرار گرفت. در کشتارگاه پس از کشتار دام، وضعیت سن (از روی فرمول دندانی) و جنس، تعیین و ثبت می‌گردید. پس از باز شدن لاشه و خارج شدن امعا و احشا از محوطه بطنی، شیردان از سایر قسمت‌های دستگاه گوارش جدا می‌گردید. پس از خارج نمودن محتویات، این عضو به بخش پاتولوژی

مقدمه

زخم شیردان یک اختلال گوارشی است که در همه‌ی گروه‌های سنی نشخوارکنندگان اهلی اتفاق افتاده و بسته به نوع آن با نشانه‌های بالینی متفاوتی همراه می‌گردد (۴، ۶، ۱۲، ۱۳). بیشتر منابع دامپزشکی زخم‌های شیردانی را به چهار نوع (۲، ۳، ۴، ۹) تقسیم نموده‌اند (۶، ۱۲). در گاو، زخم‌های شیردان در بیشتر موارد، از نوع ۱ و به صورت تحت بالینی بوده (۱۲) و اثر واضحی بر رشد و کارایی دام ندارند (۵). در مطالعه‌ای که در سال ۱۹۹۱ توسط Braun و همکاران در دانشگاه زوریخ انجام گرفت، زخم‌های شیردانی نوع ۱ به صورت زیر طبقه‌بندی شدند:

اروزیون‌های دارای حداقل ضایعه مخاطی که گاه از بافت‌های اطرافی تنها به وسیله‌ی تغییر رنگ مخاط قابل شناسایی هستند، در زیر گروه ۱a قرار می‌گیرند. رنگ این ضایعات اغلب بنفش مایل به قرمز یا قهوه‌ای مایل به سبز بوده که در آن‌ها چین‌های عادی مخاطی از بین رفته است. زخم‌های زیر گروه ۱b با اروزیون‌های عمیق تر به همراه خونریزی موضعی مشخص می‌گردند. این ضایعات به صورت نقاط قرمز تیره تا سیاه با ظاهری برجسته دیده می‌شوند. مرکز ضایعه همیشه به وضوح فرو رفته می‌باشد. در زخم‌های زیر گروه ۱c نواحی آتشفشانی با یک پوشش سطحی از خورده ریزه‌های نکروتیک و اکسودای آماسی وجود خواهد داشت. در این نوع زخم، از بین رفتن واضح بافتی وجود داشته، مرکز ضایعه عمیق تر شده و حواشی آن معمولاً یک برآمدگی مشخص را تشکیل می‌دهد. زخم‌های



جدول ۱- فراوانی انواع زخم‌های شیردانی در گاو میش‌های تحت بررسی* از هر یک از انواع زخم‌های شیردانی نوع ۲ و ۳، یک مورد ثبت گردید.

جدول ۲- فراوانی محل قرار گرفتن انواع زخم در شیردان‌های دارای، آسیب‌های مخاطی* از هر یک از انواع زخم شیردان نوع ۲ و ۳، یک مورد ثبت گردید.

نوع زخم	تعداد دام‌ها (راس)	نسبت به کل شیردان‌های تحت بررسی (درصد)	نسبت به شیردان‌های دارای زخم (درصد)
۱a	۴۸	۲۴	۳۷/۸
۱b	۲۳	۱۱/۵	۱۸/۱
۱c	۳	۱/۵	۲/۴
۱d	۶	۳	۴/۷
۱b و ۱a	۲۱	۱۰/۵	۱۶/۵
۱c و ۱a	۴	۲	۳/۱
۱d و ۱a	۲	۱	۱/۶
۱c و ۱b	۵	۲/۵	۳/۹
۱d و ۱b	۴	۲	۳/۱
۱c و ۱b و ۱a	۴	۲	۳/۱
۱d و ۱b و ۱a	۳	۱/۵	۲/۴
۱d و ۱c و ۱b و ۱a	۲	۱	۱/۶
۱a و ۱c و ۱d و ۲	۱	۰/۵	۰/۸
۱a و ۳	۱	۰/۵	۰/۸

نوع زخم / محل زخم	۱a %	۱b %	۱c %	۱d %	سایر* %
پیلور	۳۳/۹۴۳	۱۴/۳۱۸	۳/۱۴	۱/۶۲	۰۰
بدنه	۶/۳۸	۸/۷۱۱	۳/۱۴	۱۵/۵۷	۱/۶۲
پیلور و بدنه	۲۷/۶۳۵	۲۶/۳۳	۸/۷۱۱	۱۷/۱۹	۰۰

شیردان نوع ۱a بودند. زخم شیردان نوع ۱b (تصویر ۸، ۲) نیز به تنهایی و یا همراه با سایر آسیب‌های مخاط شیردان، در ۶۲ شیردان بررسی شده (۳۱ درصد) وجود داشت که خود ۴۸/۸ درصد شیردان‌های واجد زخم را شامل می‌گردد. زخم‌های نوع ۱c (تصویر ۹، ۳) و نوع ۱d (تصویر ۱۰، ۴) نیز به ترتیب در ۱۹ راس (۹/۵ درصد) و ۱۸ راس (۹ درصد) و ۱۵ درصد و ۱۴ درصد شیردان‌های دارای زخم دیده شد. وجود هر یک از انواع زخم شیردان نوع ۲ (تصویر ۵) و ۳ (تصویر ۶) تنها در یک رأس گاو میش (در هر مورد همراه با بعضی از انواع دیگر زخم) به ثبت رسید. با مطالعه‌ی جدول ۱ همچنین مشخص می‌گردد که به ترتیب ۸۰ (۴۰ درصد)، ۳۷ (۱۸/۵ درصد)، ۷ (۳/۵ درصد) و ۳ (۱/۵ درصد) رأس از گاو میش‌های تحت بررسی دارای ۱، ۲، ۳ و ۴ نوع زخم در شیردان خود بودند.

ب- محل زخم‌های شیردان: در جدول ۲ محل انواع زخم شیردان در سطح شیردان‌های واجد آسیب‌های مخاطی شیردان نشان داده شده است. همانطور که مطالعه‌ی این جدول مشخص می‌سازد زخم‌های نوع ۱a عمدتاً در ناحیه پیلور (۳۳/۹ درصد) و سایر انواع زخم بیشتر در ناحیه پیلور و بدنه قرار گرفته بودند. زخم‌های نوع ۲ و ۳ تنها در ناحیه بدنه مشاهده گردیدند.

ج- در مطالعه‌ی حاضر تعداد زخم‌های مشاهده شده در شیردان‌های تحت بررسی متفاوت و از ۱ تا ۲۶ عدد (عمدتاً کمتر از ۵ عدد) متغیر بوده است.

د- زخم شیردان و جنسیت: از مجموع ۲۰۰ رأس گاو میش بررسی شده، ۱۰۹ رأس نر و ۹۱ رأس ماده بودند. ۷۳ رأس (۳۶ درصد) از دام‌های نر مورد مطالعه، دارای زخم و ۳۶ رأس (۳۳ درصد) فاقد این ضایعه بودند. در جنس ماده نیز به ترتیب ۵۴ (۵۹/۳ درصد) و ۳۷ (۴۰/۷ درصد) رأس دام‌ها واجد و فاقد زخم بودند. انجام آزمون‌های آماری هیچ‌گونه اختلاف معنی‌داری را در بین دو جنس از نظر وجود زخم مشخص نداشت.

ه- زخم شیردان و سن: از مجموع ۲۰۰ راس گاو میش تحت بررسی، سن ۱۰۳ رأس آنها کمتر از ۲/۵ سال (تمام دندان‌های پیشین شیری) و مابقی بیشتر از ۲/۵ سال (دارای حداقل ۱ جفت دندان دائمی) تعیین گردید. فراوانی زخم شیردان در هر یک از گروه‌های فوق به ترتیب

دانشگاه شهید چمران اهواز انتقال می‌یافت. سپس، شیردان‌ها مطابق روش معمول برش داده شده و تمام قسمت‌های آنها اعم از ناحیه پیلور و چین‌های بدنه، مورد بررسی دقیق ظاهری قرار گرفته و وجود هر گونه حالت غیر طبیعی همچون تغییر رنگ و ضایعات مخاطی و نیز محل، تعداد و ویژگی‌های آنها ثبت می‌شد. قابل توجه آن‌که زخم‌های مشاهده شده بر اساس خصوصیات ماکروسکوپی یک برابر الگوی تقسیم‌بندی Braun و همکاران در سال ۱۹۹۱ طبقه‌بندی گردیدند (۴). از هر یک از انواع ضایعات مشاهده شده، به صورت تصادفی تعدادی انتخاب و نمونه‌های بافتی مورد نیاز، به ضخامت ۵ میکرومتر تهیه و پس از رنگ‌آمیزی به روش استاندارد همتاکسلین- ائوزین (۱۰) مورد بررسی دقیق میکروسکوپی قرار می‌گرفت.

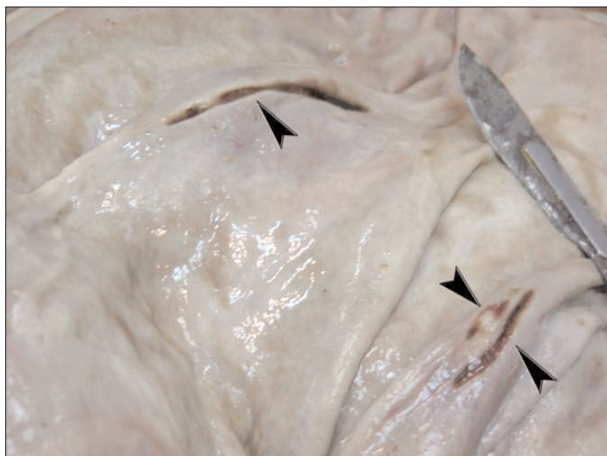نتایج حاصل بر حسب مورد با استفاده از نرم‌افزار SPSS و جداول توافقی و آماره‌ی (τ) مورد تجزیه و تحلیل آماری قرار گرفتند.

نتایج

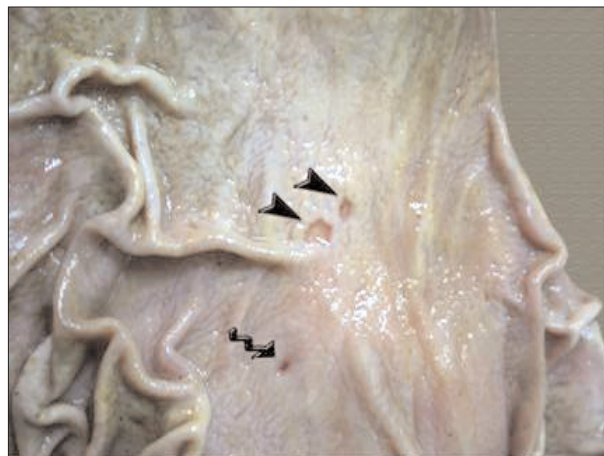در این مطالعه در بین ۲۰۰ شیردان گاو میش بررسی شده ۱۲۷ شیردان (۶۳/۵ درصد) دارای حداقل یکی از انواع زخم بودند.

الف- فراوانی انواع زخم شیردان: جدول ۱ فراوانی انواع زخم را در کل شیردان‌های بررسی شده و همچنین در بین شیردان‌های واجد زخم نشان می‌دهد. همان‌طور که این جدول مشخص می‌سازد، زخم شیردان نوع ۱a (تصویر ۱، ۷) در ۸۶ رأس (۴۳ درصد) از دام‌های تحت بررسی به تنهایی یا همراه با سایر آسیب‌های مخاط شیردان مشاهده گردیده است. به عبارت دیگر از ۱۲۷ رأس گاو میش واجد زخم شیردان، ۶۷/۷ درصد دارای زخم

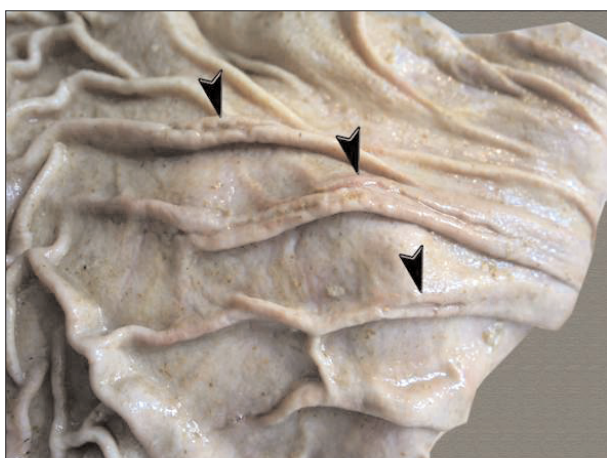




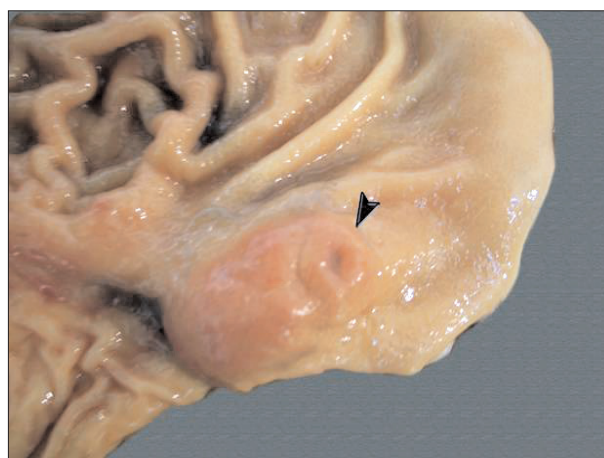
تصویر ۲- سه مورد زخم خطی نوع ۱b (▶) در ناحیه‌ی بدنه‌ی یکی از شیردان‌های مورد مطالعه.



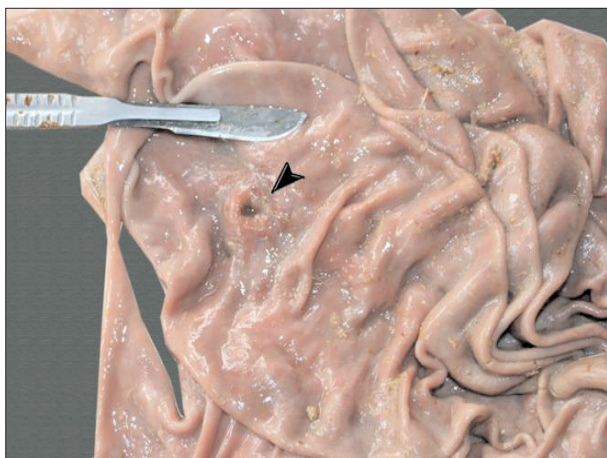تصویر ۱- زخم نوع ۱a (◄) در ناحیه پیلور یکی از شیردان‌های مورد مطالعه، در تصویر فوق دو مورد زخم نوع ۱d (▶) نیز مشاهده می‌شود.



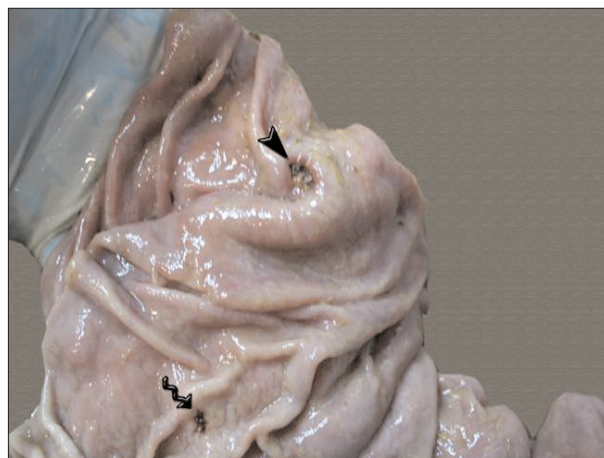تصویر ۴- سه مورد زخم نوع ۱d (▶) روی لبه‌ی چین‌های بدنه‌ی یکی از شیردان‌های تحت بررسی.



تصویر ۳- زخم نوع ۱c (▶) روی برجستگی پیلور در یکی از شیردان‌های مورد مطالعه.

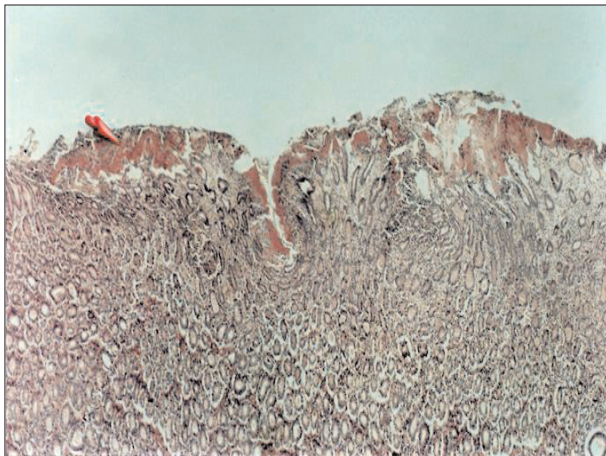


تصویر ۶- یک مورد زخم نوع ۱c (▶) در ناحیه‌ی بدنه‌ی یکی از شیردان‌های مورد بررسی.

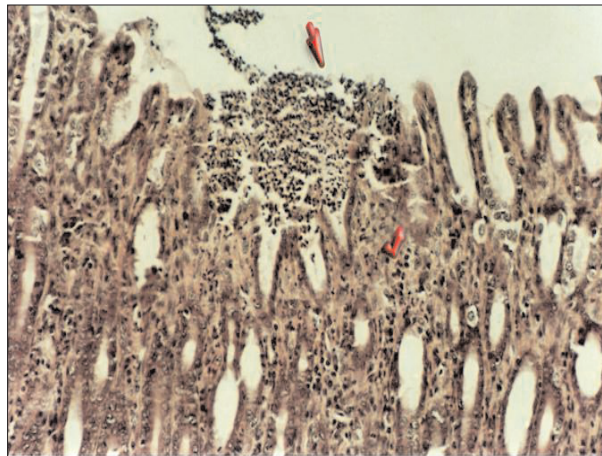


تصویر ۵- یک مورد زخم نوع ۱e (▶) در ناحیه‌ی بدنه‌ی شیردان و در پایین تصویر یک مورد زخم از نوع ۱b (◄).

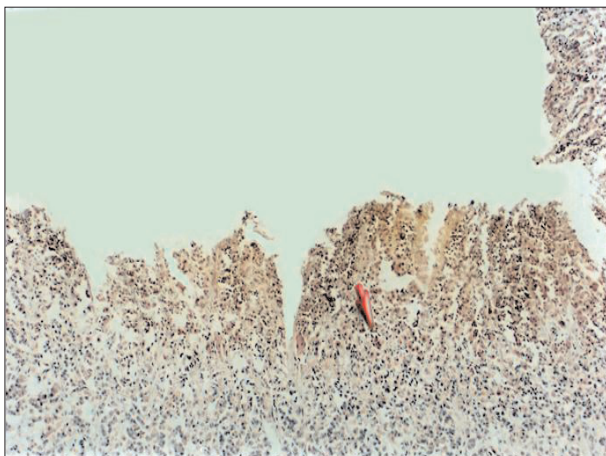




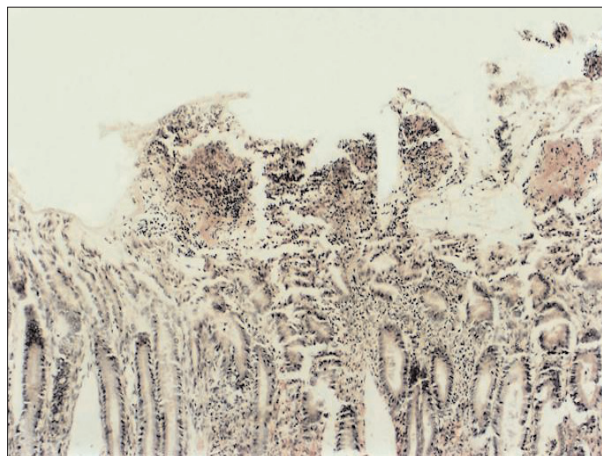تصویر ۸- زخم نوع ۱b، به وسعت ضایعه به صورت طولی در سطح مخاط به همراه عمق کم آن و نیز نشت فیبرین (پیکان) توجه شود (رنگ آمیزی H&E، $\times 4$).



تصویر ۷- زخم نوع ۱a، به از بین رفتن بافت پوششی در محل ضایعه و پرشدن آن به وسیله سلول‌های چرکی (پیکان) توجه شود. در ضمن عمق زخم تنها تا ناحیه عمق کف معده بوده و در بافت اطراف آن سلول‌های آماسی خصوصاً نوتروفیل‌ها مشاهده می‌شوند (✓) (رنگ آمیزی H&E، $\times 20$).



تصویر ۱۰- زخم نوع ۱d، تخریب بافت پوششی معده تا محل قرارگرفتن سلول‌های مرز نشین (پیکان) در تصویر مشاهده می‌شود (رنگ آمیزی H&E، $\times 10$).



تصویر ۹- زخم نوع ۱c، در سطح بافت مخاط شیردان، برجستگی حاصل از تجمع سلول‌های آماسی و نشت فیبرین مشاهده می‌شود (رنگ آمیزی H&E، $\times 10$).

جمعیت دامی تحت مطالعه، متفاوت خواهد بود (۱۲). برای مثال در مطالعه‌ای چهار ساله مشخص گردید که ۲/۱۷ درصد از گاوهای ارجاع شده به یک بیمارستان دامپزشکی، مبتلا به زخم شیردان بوده‌اند. همچنین در بررسی صورت گرفته در کشور کانادا میزان وقوع زخم شیردان ۱ درصد و در بین گله‌های مختلف ۵/۷ - ۲۰/۲ درصد اعلام شده است (۱۲). در بعضی گزارشات شیوع زخم شیردان در گاوهای پروراری ۳ درصد، در گاوهای شیری سالم ۱ درصد و در گوساله‌های شیرخوار کشتار شده ۹۷ درصد ثبت گردیده است (۲). در یک مطالعه، زخم شیردان در ۴-۳ درصد از گاوهای گوشتی تحت بررسی تشخیص داده شده و اعلام گردیده که تنها نیمی از حیوانات فوق دارای نشانه‌های بالینی مربوط به بیماری بوده‌اند (۵). در مطالعه‌ی دیگر روزیون و زخم در شیردان ۴۱۴ رأس از ۸۸۲ رأس گاو سالم ذبح شده، مشاهده گردید (۱۱). در گزارش دیگری وجود روزیون و زخم شیردان در ۸۶/۸ درصد از گاوهای کشتار شده نشان

۶۵ درصد (۶۷ رأس) و ۶۱/۹ درصد (۶۰ رأس) بود. در این مورد نیز انجام آزمون‌های آماری هیچ گونه اختلاف معنی‌داری را در بین دو گروه سنی از نظر حضور زخم شیردانی مشخص نداشت.

بحث

علی‌رغم آن‌که مطالب متنوعی در مورد زخم شیردان در گاو، در منابع و مقالات مختلف به چاپ رسیده است اما متأسفانه به دلیل فقدان نسبی اطلاعات مربوط به این ضایعه در گاو همیشه مقایسه نتایج بررسی حاضر با مطالعه‌ای دیگر (در این حیوان) تقریباً غیرممکن است. به این علت مقایسه‌ی اطلاعات به دست آمده در این تحقیق با یافته‌های به دست آمده در نوع گاو می‌تواند مفید باشد. در این مطالعه میزان وقوع زخم‌های شیردانی در گاو همیشه‌های تحت بررسی ۶۳/۵ درصد تعیین گردید. گفته می‌شود که میزان وقوع زخم‌های شیردان در گاوهای بالغ بسته به



به دلیل زخم‌های نوع ۲، ۳ و ۴ بروز می‌نماید (۴). در یک بررسی که بر روی ۱۹۸۸ گاو پرواری کشتار شده صورت گرفت، تنها ۳۱ رأس (۱/۶ درصد) دارای زخم شیردان به شکل سوراخ شدگی یا با خونریزی کشنده بوده‌اند (۸). باید دانست که زخم‌های شیردانی نوع ۱ که معمولاً به صورت ثانویه و به دنبال بیماری‌های دیگر اتفاق می‌افتند (۳، ۱۲) نیز ممکن است با نشانه‌های خفیفی در دام‌های درگیر همراه گردند (۱) و به عنوان عاملی برای آماس مزمن شیردان شناخته می‌شوند (۱۲). بر این اساس بعضی منابع اعلام می‌دارند که دام‌های مبتلا به زخم شیردان نوع ۱ ممکن است کم‌اشتهایی، درد خفیف شکمی، کاهش حرکات و نفخ جزئی شکم (۶) و مدفوع تیره (۵، ۱۲) با حجم کم یا عادی (۶) را نشان دهند. در یک بررسی از ۲۰ رأس گاو مبتلا به زخم شیردان نوع ۱، ۳۰ درصد دارای درد شکمی و ۲۰ درصد واجد ملناورنگ پریدگی مخاط بودند (۴). در بررسی کشتارگاهی انجام شده در کشور سوئیس، زخم شیردان نوع ۱ در ۲۱ درصد از گاوهایی که قبل از کشتار هیچ‌گونه نشانه‌ی بالینی نداشتند، مشاهده گردید (۴).

در مطالعه‌ی حاضر و بررسی صورت گرفته بر روی زخم‌های شیردانی گاو در شهرستان اهواز، فراوانی زخم نوع ۱a بیشتر از انواع دیگر این ضایعه بوده است (۹). در مورد علت این یافته، دلیل قاطعی را نمی‌توان بیان داشت ولی ممکن است علت آن باشد که زخم نوع ۱a ابتدایی ترین نوع ضایعه شیردان محسوب شده و به دنبال کمترین اختلال در وضعیت دفاع مخاطی یا افزایش ترشحات معدی بروز می‌نماید. در عین حال حضور انواع زخم نوع ۱ در یک شیردان به صورت همزمان می‌تواند دلالت بر مراحل مختلف شکل‌گیری ضایعات در شیردان‌های درگیر داشته باشد.

در مطالعه‌ی حاضر، زخم‌های نوع ۱a و ۱b عمدتاً در ناحیه پیلوروزخم نوع ۱d بیشتر در ناحیه بدنه شیردان مشاهده گردیدند. ضمن این‌که تعداد زخم‌های نوع ۱c در دو ناحیه فوق یکسان بود. در بررسی صورت گرفته بر روی گاوهای کشتار شده در کشتارگاه اهواز، زخم نوع ۱a بیشتر در ناحیه پیلور و سایر انواع در ناحیه بدنه یافت شدند (۹). همچنین در تحقیق انجام گرفته در کشور سوئیس فراوانی زخم‌های نوع ۱a و ۱c در منطقه پیلوری و انواع ۱b و ۱d در ناحیه بدنه بیشتر بود (۴). در یک بررسی که بر روی گوساله‌های گوسالی ۳-۵ ماهه صورت گرفت ۹۵ درصد از دام‌ها واجد زخم و آروزون در ناحیه پیلور بوده و تنها ۷/۷ درصد آنها ضایعه در ناحیه بدنه را نشان دادند (۱۴). با توجه به ایجاد زخم متعاقب به هم خوردن تعادل بین عوامل تهاجمی و سد مخاطی شیردان (۴)، می‌توان تصور نمود که در مخاط ضایعه دیده، با کاهش ترشح موسین و لذا اختلال در اثر حفاظتی آن زخم بروز نموده است. به هر حال ذکر این نکته ضروری به نظر می‌رسد که علی‌رغم آن‌که زخم‌های شیردانی می‌توانند در هر جایی از این عضو دیده شوند اما بعضی منابع ادعا نموده‌اند که به طور معمول این ضایعات در ناحیه‌ی پیلور شیردان گاو، یافت می‌گردند (۵).

در مطالعه‌ی حاضر تعداد زخم‌های مشاهده شده در شیردان‌های تحت بررسی متفاوت و از ۱ تا ۲۶ عدد متغیر بوده است. گفته می‌شود که

داده شده است (۱۴). در تحقیق کشتارگاهی صورت گرفته در کشور آمریکا وجود زخم در شیردان ۴۸۴ رأس از ۱۹۴۹ رأس گاو پرواری مورد بررسی، به اثبات رسید (۸).

در مورد تفاوت‌های آشکار در ارقام ارائه شده‌ی فوق توجه به این نکته ضروری به نظر می‌رسد که در مطالعات مختلف، بسته به نوع زخم شیردان ثبت شده، میزان وقوع زخم متفاوت خواهد بود. برای مثال زمانی که تنها اشکال بالینی بیماری مدنظر باشد (مثل موارد راجعی به یک بیمارستان یا زخم‌هایی با نشانه‌های بالینی واضح)؛ ارقام ارائه گردیده کمتر و در مواردی که در سطح کشتارگاه و در بین دام‌های سالم بررسی صورت گرفته، اعداد بیان شده بیشتر بوده است. توجه به این نکته نیز مفید به نظر می‌رسد که عوامل اتیولوژیک مختلفی در بروز زخم‌های شیردانی دخالت دارند (۱۲، ۱۳). بنابراین ممکن است که دلیل دیگر تفاوت‌های فوق در میزان وقوع زخم‌های شیردان آن باشد که در شرایط مدیریتی متفاوت، یک یا تعداد بیشتری از آن عوامل اثرگذار تر بوده‌اند.

مقایسه بین نتایج بررسی حاضر با مطالعه‌ی انجام شده در کشتارگاه اهواز بر روی گاو، نشان می‌دهد که میزان وقوع انواع آسیب‌های مخاط شیردان در این دو حیوان و در سطح شهرستان فوق بسیار مشابه است. به نحوی که در مطالعه‌ی اخیر الذکر فراوانی انواع زخم‌های شیردانی ۶۸/۹ درصد اعلام گردیده است (۹). مشابهت نتایج این دو بررسی می‌تواند به علت یکسان بودن نسبی شرایط نگهداری گاو و گاو میش در منطقه باشد. برای مثال استفاده از جیره حاوی مواد کنسانتره‌ای زیاد (از قبیل نان، آرد و سیوس) که به عنوان یکی از دلایل بروز زخم شیردان معرفی گردیده است (۳)، در دام‌های منطقه بسیار معمول می‌باشد. گفته می‌شود که پر خوری با مواد دانه‌ای باعث می‌شود که میزان اسید لاکتیک و هیستامین شکمبه افزایش یافته و با غیرفعال شدن شکمبه و احتمالاً شیردان، اسیدوز تشدید گردد. جذب هیستامین در این حالت باعث تحریک ترشح بیشتر شیردان شده و مقدار زیادی اسید کلریدریک و پپسین بر روی خم بزرگ (شکمی ترین بخش شیردان) قرار می‌گیرد. فعالیت شیمیایی طولانی مدت این مواد باعث از بین رفتن کانونی لایه مخاطی و نکروز سلولی می‌شود (۷). استفاده از جیره‌ی غنی از مواد کربوهیدراته به شکل دیگری نیز می‌تواند به زخم شیردان منجر گردد. در این حالت تخمیر میکروبی صورت گرفته بر روی این گونه مواد باعث تولید مقادیر زیادی اسیدهای چرب فرار در شکمبه می‌شود. اسیدهای چرب با زنجیره‌ی کوتاه دارای فعالیت دترجنت بوده و پوشش مخاطی را تخریب کرده و امکان انتشار مجدد یون هیدروژن را به داخل مخاط فراهم می‌آورند (۲، ۴).

در مطالعه‌ی حاضر، تمامی زخم‌های شیردانی مشاهده شده از نوع ۱ بوده و تنها در ۲ مورد انواع دیگر زخم به ثبت رسیده است. با توجه به آن‌که این بررسی بر روی گاو میش‌های به ظاهر سالم صورت گرفته، انتظار نیز آن بوده است که در صورت وجود زخم، تنها این نوع آسیب در سطح شیردان مشاهده گردد. چراکه نشانه‌های درمانگاهی بیماری زخم شیردان اغلب



References

1. Amstutz, H. E. (1980). *Bovine Medicine and Surgery*. Vol 2, (2nd ed.) American Veterinary Publication, INC, California. USA.
2. Anderson, N. V. (1992). *Veterinary Gastroenterology*. (2nd ed.) Lea & Febiger Company, London. UK.
3. Andrews, A. H., Blowey, R. W., Bowd, H., Eddy, R. J. (2004) *Bovine Medicine. Disease and husbandry of cattle*. (2^{ed} ed.) Black Well Science, London. UK.
4. Braun, U., Eicher, R., Ehrensperger, F. (1991) Type 1 abomasal ulcer in dairy cattle. *J. Vet. Med. A*. 38: 357-366.
5. Brown, C. C., Baker, D. C., Barker, I. K. (2007) *Alimentary System*. In: Jubb, Kennedy, and Palmer's *Pathology of Domestic Animals*. (4th ed.) Maxie, M.G. (ed.). Saunders Elsevier, London. UK. p.63-67.
6. Francoz, D., Guard, C. L. (2002) Abomasal ulcers. In: *Large Animal Internal Medicine*. (3rd ed.) Smith, B. P.(ed.). Mosby & Elsevier, Missouri, USA.
7. Jensen, R., Pierson, R. E., Braddy, P. M., Saari, D. A., Benitez, A., Lauerman, L. H., Horton, D. P., Michesney, A. E. (1976) Fatal abomasal ulcers in yearling feedlot cattle. *J. A. V. M. A*. 169:524-526.
8. Jensen, R., Spraker, T. R., Glock, R. D., Jones, R. L., Collins, J. K., Flack, D. E., Kersohen, R., Hoff, R. L. (1992) Abomasal erosions in feedlot cattle. *Am. J. Vet. Res*. 53:110-115.
9. Luna, L. G. (1968) *Manual of histological methods of the Armed Forces Institute of Pathology*. (3^{ed} ed.) McGavin-Hill Book Company, Toronto. Canada.
10. Nakumura, T. (1986) Pathological studies on ulceration in the abomasum of cattle. *Bull. Fac. Agri. Tokyo University*. 28:47.
11. Radostits, O. M., Gay, C. C., Hinchcliff, K. W., Constable, P. D. (2007) *Veterinary Medicine*. (10th ed.) W. B. Saunders Company, London, UK.
12. Roger, W., Blowey, A., David W. (1991) *Disease and Disorder of Cattle*. Mosby- Wolf Company, London. UK.
13. Welchman, D. B., Baust, G. N. (1987) A survey of abomasal ulceration in veal calves. *Vet. Rec*. 121: 586-590.

تعداد زخم‌های موجود در هر شیردان می‌تواند بسته به نوع زخم از ۱ تا ۲۰۰ عدد باشد (۶).

در این تحقیق بررسی‌های آماری نشان داد که فراوانی زخم‌های شیردانی در دو جنس نر و ماده تفاوت با اهمیتی ندارد. در سایر مطالعات صورت گرفته در نوع گاو هیچ گونه اشاره‌ای به جنس، به عنوان یک عامل خطر نشده است ولی می‌توان انتظار داشت که در صورت یکسان بودن سایر شرایط، به واسطه‌ی نقش احتمالی استرس زایمانی در بروز بیماری، دام‌های ماده حساسیت بیشتری نسبت به دام‌های نر جهت ابتلا به زخم شیردان داشته باشند.

در این مطالعه هیچ گونه تفاوت معنی‌داری در بین گروه‌های سنی مختلف نیز از نظر میزان وقوع زخم شیردان مشاهده نگردید. منابع معتبر دامپزشکی نیز ادعا می‌کنند که امکان بروز زخم شیردان در هر سنی وجود دارد (۴، ۶، ۱۲، ۱۳). ضمن این‌که ممکن است وقوع این حالت در گوساله‌های زیر ۲ ماه (۱۲) و یا ۳-۵ ماهه (۱۴) بیشتر از سایر گروه‌های سنی باشد. به هر حال با توجه به اینکه در بررسی حاضر هیچ یک از دام‌های ذبح شده به گروه‌های سنی اخیر تعلق نداشتند، نبود اختلاف بین دو گروه سنی تحت بررسی منطقی به نظر می‌رسد.

نتیجه

بر اساس نتایج این بررسی و در مقایسه با مطالعات صورت گرفته در نوع گاو به نظر می‌رسد که فراوانی زخم‌های شیردانی در گاو میش از رقم قابل توجهی برخوردار باشد.



PREVALENCE OF DIFFERENT ABOMASAL ULCERS IN BUFFALOS OF AHVAZ: AN ABBATORIAL SURVEY

Ghadrdan-Mashhadi, A.^{1*}, Esmailzadeh, S.², Gandomi, M.³

¹Department of Clinical Sciences, Faculty of Veterinary Medicine, Shahid Chamran University of Ahvaz, Ahvaz- Iran.

²Department of Pathobiology, Faculty of Veterinary Medicine, Shahid Chamran University of Ahvaz, Ahvaz- Iran.

³Graduated from the Faculty of Veterinary Medicine, Shahid Chamran University of Ahvaz, Ahvaz- Iran.

(Received 19 September 2009 , Accepted 25 April 2010)

Abstract:

Abomasal ulcer is a digestive disorder in domestic ruminants. There are several forms of ulcers which produce different clinical signs. For determination of lesion prevalence, abomasa of 200 buffaloes were examined grossly and in some cases, histopathologically. One hundred and twenty seven examined abomasa (63.5%) had ulcerative lesions. All ulcers (except in 2 cases) were classified as type 1. This type of lesion was sub-classified to 1a, 1b, 1c and 1d, based on its severity. Eighty six abomasa (43%) had minimal mucosal defects which were sub- classified as type 1a. Deeper injuries, type 1b, were observed in 62 (31%) abomasa. Type 1c and 1d were seen in 19 (9.5%) and 18 (9%) abomasa, respectively. The most of abomasa had several kinds of ulcers. While types 1a and 1b mainly occurred in the pyloric region, type 1d was mainly shown in the fundic region. The frequency for type 1c ulcer occurrence was the same in both regions. Frequency of abomasal ulcer, did not show any sex or age dependency.

Key words: buffalo, abomasum, ulcer, Ahvaz, abattoir.

*Corresponding author's email: Kianeg2000@yahoo.com, Tel: 0611-3738337, Fax: 0611-3360807

