

بررسی اولتراسونوگرافی ساختارهای استخوانی ناحیه لگن اسب

مجید مسعودی فرد^۱ سعیده افتخاری^{۱*} علیرضا وجهی^۱ بهادر شجاعی^۲

۱) گروه علوم درمانگاهی، دانشکده دامپزشکی دانشگاه تهران، تهران - ایران.

۲) گروه علوم پایه، دانشکده دامپزشکی دانشگاه شهید باهنر کرمان، کرمان - ایران.

(دریافت مقاله: ۱۸ بهمن ماه ۱۳۸۸، پذیرش نهایی: ۷ اردیبهشت ماه ۱۳۸۹)

چکیده

عوارض استخوانی ناحیه لگن اسب یکی از دلایل بروز لنگش در این حیوان است. با توجه به خطرات و مشکلات تهیه رادیوگراف از لگن اسب مشکوک به عوارض استخوانی، از این روش استقبال چندانی نمی‌شود. ضمناً تجهیزات رادیولوژی پیشرفته جهت رادیوگرافی از این ناحیه در همه جا موجود نیست. این موضوع سبب تأخیر در تشخیص و بهبود دام می‌شود. در این تحقیق اولتراسونوگرافی ساختارهای استخوانی ناحیه لگن ۵ اسب سالم، رهیافت‌ها و تصاویر طبیعی آن مورد بررسی قرار گرفت. پراب محدب ۵-۲ مگاهرتز برای رهیافت پوست، و پراب خطی رکتال ۱۰-۵ مگاهرتز برای رهیافت داخل مقعدی استفاده شدند. رهیافت‌های اولتراسونوگرافی برای بررسی قسمت‌های مختلف لگن مشخص و قسمت‌های مختلف استخوانی در تصاویر رهیافت‌های مختلف نامگذاری گردیدند. سونوگرافی لگن نشانگر سطح استخوانی هموار و اکوی قوی در اغلب نقاط بود. بدنه ایلیم سطحی ناهموار داشت. کمان و برجستگی ایسکیومی از رهیافت پوست از زیر دم بررسی شد. سخت‌ترین بخش کار، مفصل لگنی-رانی است که سطوح بالایی آن از رهیافت پوست ارزیابی گردید. این روش اطلاعات مفیدی را در مورد امکان حضور عارضه در این ناحیه در اختیار کلینیسین قرار می‌دهد. استفاده از سونوگرافی قبل از رادیوگرافی یا وقتی که دسترسی به تجهیزات رادیولوژی برای لگن اسب وجود ندارد توصیه می‌گردد.

واژه‌های کلیدی: اولتراسونوگرافی، اسب، استخوان، لگن.

مشکوک به داشتن شکستگی لگن ایجاد گردد، از جمله معایب رادیوگرافی لگن اسب می‌باشد.

این خطرات انکار ناپذیر باعث شده که بسیاری از عوارض استخوانی ناحیه لگن این حیوان بدون تشخیص و پاسخ درمانی مناسب باقی بماند و دام هرگز کارایی و استفاده پیشین خود را به دست نیاورد (۲،۱۰).

با توجه به فواید بسیار اولتراسونوگرافی در تشخیص عوارض استخوانی لگن، امید است که استفاده از این شیوه رایج و متداول گردد. مسلماً این امر کمک بسیاری به دامپزشکان در تشخیص و درمان مشکلات استخوانی و لنگش ناشی از عوارض مربوط به این ناحیه خواهد نمود.

اخیراً گزارش‌هایی در مورد استفاده از اولتراسونوگرافی در تشخیص عوارض استخوانی دام‌های کوچک و بزرگ و مواردی از کاربردهای آن در بررسی ساختارهای استخوانی لگن اسب منتشر گردیده است (۸،۱۰،۱۱،۱۲،۱۳). با توجه به ارزشمند بودن اسب و اهمیت نسبتاً بالای آن در پیشه دامپزشکی، به طور قطع تشخیص هر چه سریع‌تر عوارض به درمان سریع‌تر و در نتیجه، پیش‌آگهی و پاسخ به درمان بهتر آن می‌انجامد که این موارد، ارزش این روش تشخیصی را بیش از پیش نمایان می‌سازد. هدف این تحقیق، بررسی و ارزیابی نماهای طبیعی ساختارهای استخوانی ناحیه لگن اسب با استفاده از تکنیک اولتراسونوگرافی تشخیصی می‌باشد. با دانستن چگونگی تصویربرداری از این قسمت و نماهای طبیعی ناحیه، قاعدتاً تشخیص موارد غیر طبیعی بسیار آسان‌تر خواهد بود.

مقدمه

اولتراسونوگرافی تشخیصی امروزه به یک روش تصویربرداری متداول و پرکاربرد در علوم پزشکی و دامپزشکی مبدل شده است. این ابزار کارآمد، کم هزینه، غیرتهاجمی و نیز قابل دسترس برای اکثر دامپزشکان می‌باشد. اگر چه تهیه رادیوگراف از گذشته تا کنون روش انتخابی برای بررسی استخوان‌های بدن می‌باشد و اولتراسونوگرافی بیشتر در ارزیابی بافت‌های نرم بدن به کار برده می‌شود، ولی در برخی موارد خاص، از این روش نیز می‌توان برای بررسی بعضی عوارض استخوانی بهره جست (۴،۱۴). ارزیابی ساختارهای استخوانی و مفصلی ناحیه لگن اسب یکی از این موارد خاص می‌باشد (۱،۱۰،۱۲،۱۳،۱۵).

تهیه رادیوگراف‌های با کیفیت خوب از استخوان‌های ناحیه لگن اسب کار بسیار سخت و پرخطری می‌باشد. حالت گماری‌های خاصی که برای لگن اسب استفاده می‌شود، به دلیل جثه بزرگ دام معمولاً یکی از مشکلات پیش روی دامپزشکان است. از طرف دیگر خطرهای حین تهیه رادیوگراف از لگن اسب، عامل مهمی برای عدم تمایل دامپزشک و نیز صاحب دام برای استفاده از این روش تصویربرداری به خصوص در حیوانات مشکوک به داشتن عارضه شکستگی استخوانی در ناحیه لگن می‌باشد (۲،۹،۱۰،۱۲). عدم دسترسی به دستگاه‌های رادیولوژی پر قدرت برای رادیوگرافی لگن اسب، استفاده از مقادیر بالای اشعه یونیزان ایکس در کیلوولتاژهای بالا و نیاز به بیهوشی کامل اسب برای رادیوگرافی لگن و مشکلات و خطراتی که در بازگشت از بیهوشی می‌تواند برای اسب



مواد و روش کار

این مطالعه بر روی پنج رأس اسب به ظاهر سالم انجام شد. اسب‌های مورد بررسی در اندازه و نژادهای گوناگون از هر دو جنس بودند. از این تعداد اسب، دو رأس نریان و مابقی مادریان بودند. تمامی اسب‌ها از نظر بالینی سالم بوده و علائمی از لنگش و یا مشکلات بالینی مرتبط با ناحیه لگن را نشان نمی‌دادند.

در این پژوهش برای بررسی کامل استخوان لگن، تصاویر سونوگرافی از دو رهیافت سطح پوست و درون رکتوم تهیه شد. برای تهیه تصاویر سونوگرافی از رهیافت سطح پوست، از دستگاه اولتراسونوگرافی Sonosite (مدل Micromaxx ساخت کشور آمریکا) همراه با ترانسدایوسر محدب با فرکانس ۲ تا ۵ مگاهرتز استفاده شد و برای تهیه سونوگرام از رهیافت درون رکتوم، از دستگاه اولتراسونوگرافی Sonosite (مدل Titan ساخت کشور آمریکا) به همراه ترانسدایوسر خطی درون رکتومی دامی مقاوم به آب با فرکانس ۵ تا ۱۰ مگاهرتز بهره‌برداری شد.

سونوگرافی استخوان‌های لگن از دو رهیافت انجام شد و از هر رهیافت برخی نواحی قابل مشاهده و بررسی بود. در رهیافت سطح پوست، استخوان تهی‌گاه، حفره مفصلی استابولوم و مفصل لگنی رانی و استخوان نشیمن‌گاه و در رهیافت درون رکتوم، سطح درون لگنی استخوان نشیمن‌گاه، سمفیز لگنی، سطح درون لگنی استخوان شرم‌گاه و سوراخ سدادی و قسمت درون لگنی بدنه استخوان تهی‌گاه مورد ارزیابی قرار گرفتند.

در ابتدا برای درک بهتر از شیوه سونوگرافی لگن اسب و نحوه قرار دادن پراب برای ارزیابی قسمت‌های مختلف لگن، از یک استخوان کامل لگن و ران اسب به صورت جداگانه استفاده شد. استخوان لگن درون آب قرار داده شد و با پراب از سطح آب امواج فراصوت به استخوان تابانده شد. از آب به عنوان ناقل امواج صوتی و محیط حدفاصل بین پراب و سطح استخوان استفاده گردید. به این ترتیب با دید مستقیم استخوان، تصاویر سونوگرافی قسمت‌های مختلف استخوان لگن اسب تهیه شد که این کار برای آشنایی بیشتر با سطوح و برجستگی‌های استخوان و نماهای آن‌ها بسیار مفید و کمک‌کننده بود.

در مرحله بعد کار بر روی حیوان زنده انجام می‌گردید. در مورد هر اسب، پس از بررسی ظاهری و معاینات بالینی و اطمینان از سالم بودن ناحیه کمر بند لگنی، حیوان درون استوک قرار داده و مقید می‌شد. در صورت آرام بودن حیوان تقید شیمیایی انجام نمی‌گرفت. در مورد حیوانات ناآرام، از دزهای مناسب داروی آرام‌بخش تزریقی زایلازین برای مقید کردن شیمیایی استفاده می‌شد.

پس از آرام کردن دام، با دستگاه موزن برقی و سپس تیغ تراش دستی موهای ناحیه به طور کامل تراشیده می‌شد، طوری که تمام ناحیه نیم لگن از جلو تا عقب و ناحیه مفصل لگنی رانی برای ارزیابی اولتراسونوگرافی

آماده‌سازی می‌شد. پس از شستن و پاک نمودن بقایای موها از روی پوست، ناحیه کاملاً تمیز می‌شد و با ژل اولتراسونوگرافی به طور کامل آغشته می‌گشت. استفاده از مقدار کافی ژل برای تهیه تصاویر با کیفیت الزامی است.

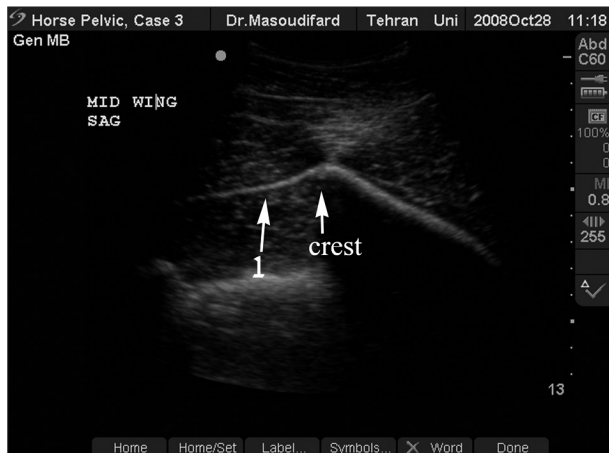
از دستگاه اولتراسونوگرافی Sonosite مدل Micromaxx به همراه پراب محدب ۲ تا ۵ مگاهرتز آن برای تهیه نماهایی از رهیافت سطح پوست استفاده می‌گردید. در حین کار سعی می‌شد تنظیمات دستگاه برای تمامی حیوانات یکسان باشد. پروسه تصویربرداری از ناحیه بال ایلیوم آغاز و ابتدا نماهای طولی از قسمت جلویی بال تهیه می‌شد. بدین منظور پراب به صورت طولی روی برجستگی خارجی بال ایلیوم قرار داده می‌شد. سپس پراب به آرامی از برجستگی ساکرومی به سمت خارج حرکت داده می‌شد، طوری که سطح قدامی استخوان ایلیوم در ناحیه بال به طور کامل ارزیابی می‌گردید. در این قسمت بهتر است ستیغ بال ایلیوم در تصاویر دیده شود. وقتی پراب به لبه خارجی ایلیوم یعنی برجستگی کوکسا می‌رسید، برای تهیه تصاویر با کیفیت پراب با زاویه مختصری به سمت جانب نگه داشته می‌شد تا عمود بر استخوان باشد.

پس از آن پراب کمی پایین تر روی ناحیه بال قرار داده می‌شد تا قسمت‌های خلفی تر نیز ارزیابی شود. پس از تهیه نماهای طولی، پراب ۹۰ درجه چرخانده می‌شد تا نماهای عرضی از ناحیه گرفته شود. به این ترتیب کل بال ایلیوم در دو نمای طولی و عرضی بررسی و ارزیابی می‌گردید. در کلیه نماهای طولی، پراب به نحوی قرار داده می‌شد که قسمت جلوی استخوان در سمت چپ صفحه نمایشگر و خلف استخوان در سمت راست مانیتور دیده شود و در نماهای عرضی سمت جانبی یا خارجی استخوان در سمت چپ تصویر و قسمت میانی یا داخلی لگن در سمت راست تصویر مشاهده گردد. در نمای عرضی پراب از قسمت ستیغ ایلیوم، آرام به سمت خلف بدن روی استخوان حرکت داده می‌شد تا به ناحیه بدنه ایلیوم برسد.

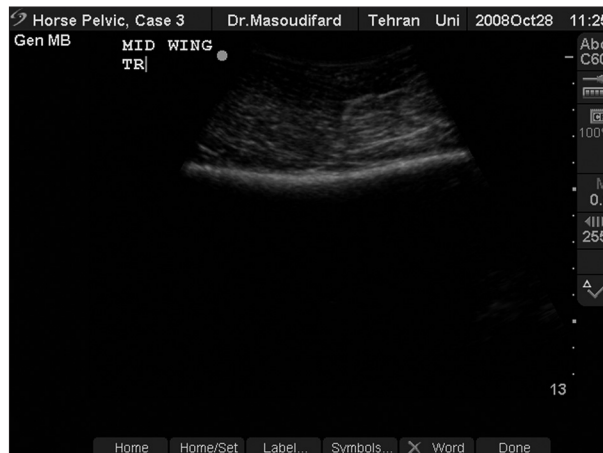در مرحله بعد بدنه استخوان ایلیوم ارزیابی می‌شد. نماهای عرضی از قسمت جلوی بدنه گرفته می‌شد و پراب به آرامی به سمت خلف حرکت داده می‌شد تا به ناحیه حفره مفصلی استابولوم برسد. در این نماها کل عرض بدنه ایلیوم در هر نما دیده می‌شد. سپس مجدداً پراب چرخانده و نماهای طولی از بدنه تهیه می‌گردید.

در مرحله بعد مفصل لگنی رانی مورد ارزیابی قرار می‌گرفت. ابتدا نماهای عرضی تهیه می‌شد طوری که قسمت پشتی حفره مفصلی استابولوم به همراه بخشی از قسمت پشتی سرو گردن استخوان ران در یک نما دیده و ارزیابی شود. سپس نماهای طولی نیز از این ناحیه گرفته می‌شد. پراب به صورت عرضی از روی مفصل به سمت خلف حرکت داده می‌شد تا پس از مفصل لگنی رانی، استخوان ایسکیوم در تصویر دیده شود. تروکانتر بزرگ تر استخوان ران در همین مرحله رؤیت و ارزیابی می‌شد.

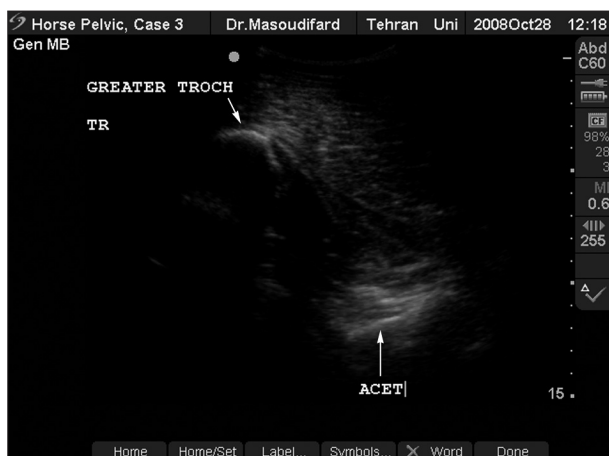



تصویر ۲- سونوگرام نمای طولی از ناحیه میانی بال استخوان خاصره. در این تصویر ستیغ بال ایلیوم در سونوگرام قابل مشاهده می‌باشد. شماره ۱: بافت خطی هیپراکو (به احتمال قوی مربوط به فاسیای عضلات ناحیه) متصل به ستیغ استخوان خاصره به خوبی دیده می‌شود. سمت چپ تصویر، قدام بال خاصره و سمت راست تصویر، خلف بال خاصره می‌باشد.



تصویر ۱- سونوگرام نمای عرضی از ناحیه میانی بال استخوان خاصره. در این تصویر ستیغ بال ایلیوم قابل مشاهده نمی‌باشد. سمت راست تصویر، قسمت داخلی بال و سمت چپ، قسمت خارجی بال می‌باشد.

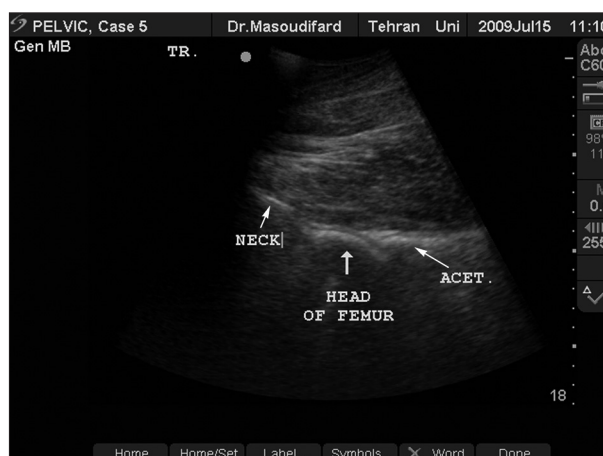


تصویر ۴- سونوگرام نمای عرضی انتهای مفصل لگنی رانی و تروکانتر بزرگتر استخوان ران. در این سونوگرام، پرآب کمی به سمت خلف بدن حرکت داده شده و انتهای حفره مفصلی استابولوم به همراه تروکانتر بزرگتر استخوان ران دیده می‌شود. سمت راست تصویر، حفره استابولوم و سمت چپ، تروکانتر بزرگتر استخوان ران می‌باشد.

انتهای دو استخوان ایسکیوم به این صورت مشاهده و ارزیابی می‌گردید. در این ناحیه باید پرآب در طرفین به صورت زاویه دار قرار داده شود طوری که امواج عمود بر سطح استخوان تابانده شوند.

همچنین پرآب به صورت عرضی در زیر کمان ایسکیومی حرکت داده می‌شد تا به این ترتیب قسمت کوچکی از سطح شکمی انتهای استخوان ایسکیوم نیز دیده و ارزیابی شود. در زیر مقعد از سطح پوست پرآب به صورت عرضی روی سمفیز لگن قرار می‌گرفت تا قسمت انتهای آن نیز ارزیابی گردد. به این ترتیب سونوگرافی از رهیافت سطح پوست انجام می‌گرفت و تمام نواحی قابل دسترسی ارزیابی می‌شدند.

در مرحله بعد سونوگرافی از رهیافت درون راست روده‌ای انجام می‌شد. برای این کار از دستگاه اولتراسونوگرافی مدل Titan و Sonosite

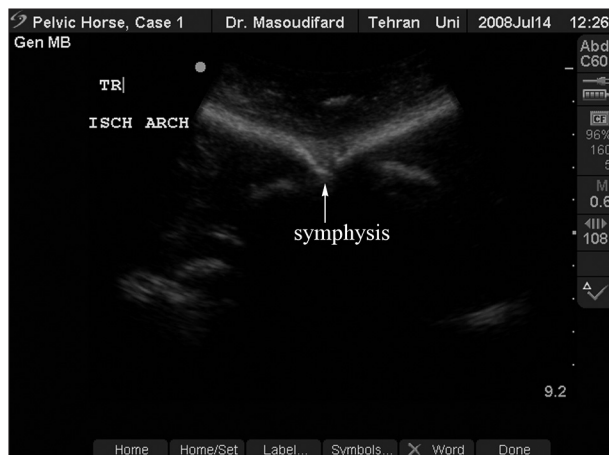


تصویر ۳- سونوگرام نمای عرضی مفصل لگنی رانی. در این سونوگرام، اجزای مفصل لگنی رانی قابل مشاهده است. سطوح بالایی حفره مفصلی استابولوم، سر و گردن استخوان ران و حتی غضروف مفصلی در حد فاصل بین استابولوم و سر استخوان ران مشاهده می‌شوند. سمت راست تصویر، استخوان لگن و سمت چپ تصویر، استخوان ران می‌باشد.

بعد از بررسی این قسمت پرآب به آرامی به سمت خلف بدن حرکت داده می‌شد تا بریدگی ایسکیومی کوچک تر مورد ارزیابی قرار گیرد. در نهایت در خلف استخوان لگن برجستگی ایسکیومی قرار دارد که در نماهای طولی و عرضی بررسی می‌شد. چون این برجستگی خود دارای انحنای شدید و زاویه دار می‌باشد، هنگام تهیه تصویر طولی از این ناحیه، نوک پرآب به سمت خلف و بالا با زاویه ننگه داشته می‌شد تا امواج فراصوت به صورت عمودی بر این قسمت تابانده شود و تصاویر واضح تری به دست بیاید.

پس از بررسی برجستگی استخوان ایسکیوم، پرآب به صورت عرضی روی کمان ایسکیومی از یک طرف به طرف دیگر حرکت داده می‌شد و





تصویر ۶- سونوگرام نمای عرضی از کمان ایسکیومی استخوان‌های نشیمن‌گاه. این تصویر، هر دو کمان ایسکیومی راست و چپ لگن را به همراه انتهای سمفیز لگنی به طور همزمان نمایش می‌دهد. در این تصویر نمای "Sea gull appearance" دیده می‌شود. سمت راست تصویر، کمان ایسکیومی راست و سمت چپ تصویر، کمان ایسکیومی چپ می‌باشد.

قابل رؤیت توصیف و نامگذاری شدند و تصاویر سونوگرافی نرمال قسمت‌های مختلف لگن اسب تهیه گردید.

نتایج

نتایج به دست آمده در دو رهیافت و توصیف اولتراسونوگرافی ساختارهای مختلف لگن به شرح زیر می‌باشد:

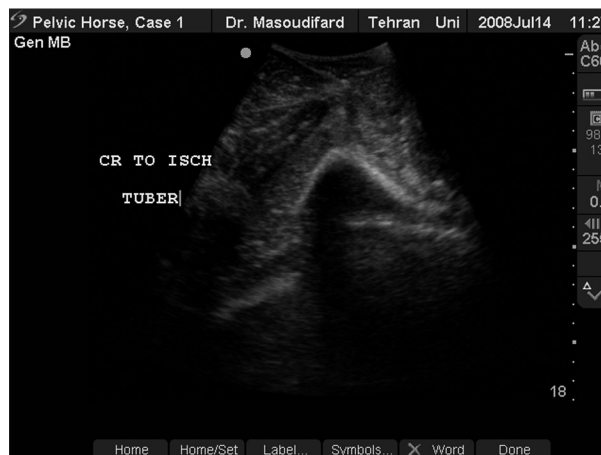رهیافت سطح پوست:

الف) استخوان تهی‌گاه

۱- برجستگی خاجی بال استخوان تهی‌گاه: چون برجستگی خاجی بال استخوان ایلیموم دارای انحنای مشخصی می‌باشد، لذا حین تصویربرداری عرضی و طولی باید دقت شود که پراب در قسمت انحنا و شیب استخوان قرار داده شود تا امواج فراصوت به صورت عمود بر سطح استخوان تابانده شده و تصاویری با حداکثر وضوح به دست آید.

در تصاویر طولی تهیه شده، برجستگی خاجی به سطح ترانسدیوسر نزدیک بوده و ضخامت پوست و بافت نرم بین ترانسدیوسر و سطح برجستگی استخوان خیلی کم می‌باشد. ضمناً به دلیل کم بودن پهنای استخوان در راستای طولی، سطح برجستگی خاجی تنها به صورت خط اکوژن کوچکی در تصویر نمایش داده می‌شود. در نمای عرضی، پهنای بیشتری از استخوان دیده شده و فاصله استخوان تا ترانسدیوسر با دور شدن از برجستگی بیشتر می‌شود. سطح استخوان به صورت یک سطح کاملاً شیب دار، مقعر، اکوژن، صاف و منظم دیده می‌شود.

۲- قسمت وسط بال استخوان تهی‌گاه: در تصویر عرضی تهیه شده از این محل، سطح استخوان کاملاً منظم و تا حدی فرورفته (مقعر) می‌باشد و تمام محدوده تصویر توسط قسمت قدامی و میانی بال استخوان خاصه



تصویر ۵- سونوگرام نمای عرضی از برجستگی ایسکیومی استخوان نشیمن‌گاه. در این نما این برجستگی به شکل عدد ۸ فارسی دیده می‌شود. در نمای عرضی، سمت راست این برجستگی قسمت داخلی کمان و سمت چپ تصویر، قسمت خارجی آن می‌باشد.

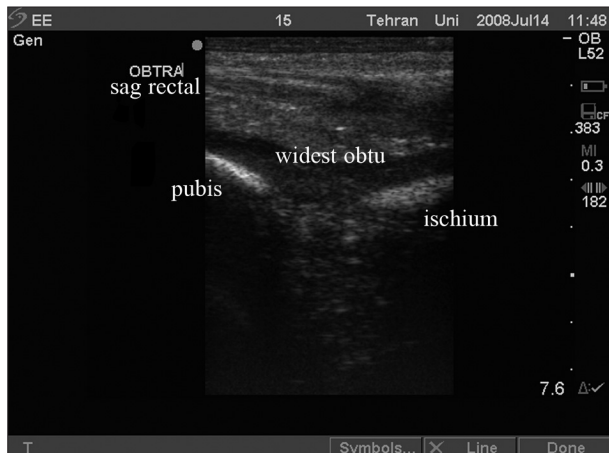
پراب خطی رکتال دامی فرکانس ۵ تا ۱۰ مگاهرتز همراه آن استفاده می‌گردید. این پراب برای تهیه تصاویر از درون رکتوم مناسب می‌باشد. بهتر است برای شروع، مدفوع درون رکتوم تخلیه شود تا تصاویر بهتری تهیه شود. پس از تخلیه رکتوم، پراب آغشته به ژل وارد راست روده شده و در همان ابتدا به صورت طولی در وسط و کف لگن روی سمفیز قرار داده می‌شود. سپس به سمت کناره‌های استخوان لگن حرکت داده می‌شود تا سطح لگنی استخوان ایسکیوم ارزیابی شود.

سپس پراب از روی سمفیز کمی به سمت جلو و چپ حرکت داده می‌شود تا به این ترتیب سوراخ سدادی سمت چپ در تصویر دیده شود. در این مرحله نیز تنظیمات دستگاه به نحوی صورت می‌گرفت که قسمت جلویی لگن در سمت چپ صفحه نمایشگر قرار داده شود. یعنی اگر سوراخ سدادی در وسط تصویر دیده می‌شد سمت چپ تصویر یعنی قدام سوراخ سدادی، سطح لگنی استخوان عانه و سمت راست تصویر یعنی خلف سوراخ سدادی، سطح لگنی استخوان نشیمن‌گاه بود.

سپس کف لگن از کمان ایسکیومی در خلف بدن تا انتهای جلویی استخوان عانه ارزیابی می‌شود. نماهای طولی لبه جلویی استخوان عانه از سمتی به سمت دیگر تهیه می‌شود. تصاویر طولی از قسمت‌های میانی و جانبی سوراخ سدادی برای بررسی لبه‌های سوراخ سدادی نیز تهیه می‌شود. با حرکات پراب در داخل راست روده سطح داخل لگنی استخوان‌های نشیمن‌گاه و شرم‌گاه، سطح لگنی بدنه استخوان تهی‌گاه و تا حدی حفره مفصلی استابولوم مشاهده و ارزیابی می‌شود ولی بال استخوان ایلیموم به خوبی قابل ارزیابی نبود. به این ترتیب تمام نواحی در دسترس از رهیافت درون راست روده‌ای لگن نیز بررسی می‌شود.

از تمامی نماهای اولتراسونوگرافی لگن اسب، تصاویر مناسب در حافظه دستگاه سونوگرافی مورد استفاده ذخیره شد. پس از انتقال تصاویر به کامپیوتر، سونوگرام‌ها مورد ارزیابی بیشتر قرار گرفتند. ساختارهای





تصویر ۸- سونوگرام نمای طولی از سوراخ سدادی به همراه استخوان های ورک و عانه. در این تصویر خلف استخوان عانه و جلوی استخوان ورک به خوبی مشاهده می شود سمت راست تصویر، استخوان نشیمن گاه در خلف سوراخ سدادی و سمت چپ تصویر، استخوان شرم گاه در قدام سوراخ سدادی می باشد.

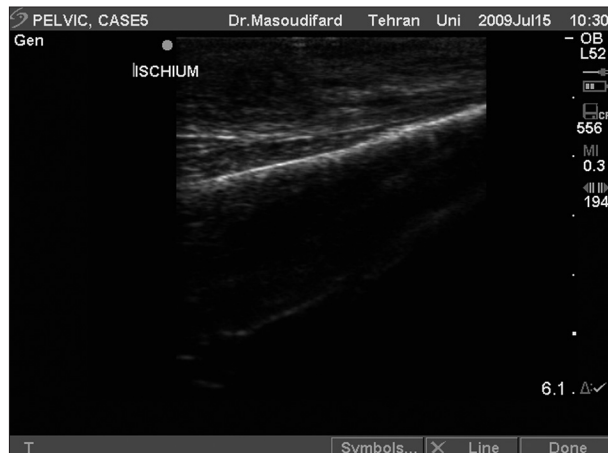در نمای عرضی از انتهای مفصل لگنی رانی، تروکانتر بزرگتر استخوان ران در فاصله بسیار نزدیک تری به پرآب و متمایل به سمت خارج بدن دیده می شود. در حالی که سطح استخوان قسمت خلفی مفصل با فاصله به مراتب بیشتر نسبت به ترانسدیوسر و با یک سطح تا حدی نامنظم و نامشخص رؤیت می گردد. تصویربرداری از جزئیات استخوانی این ناحیه نیاز به دقت زیادی دارد. تصاویر طولی مفصل لگنی رانی اطلاعات چندانی در اختیار نمی گذارد (تصویر ۴).

ج) استخوان نشیمن گاه

۱- بریدگی ایسکیومی کوچکتر: پس از حرکت پرآب به صورت عرضی از استابولوم به سمت خلف، بریدگی ایسکیومی کوچک تر و برجستگی ایسکیومی انتهای استخوان لگن رؤیت می شود. در تصویر عرضی این ناحیه، سطح استخوان به شکل تقریباً محدب دیده شده و مقطع کوچکی از آن قابل ارزیابی است. شیب استخوان به سمت خارج می باشد.

در نمای طولی، بریدگی ایسکیومی کوچکتر به صورت یک گودی مشخص (ناحیه با تقعر زیاد) در حد فاصل بین استابولوم در قدام و برجستگی ایسکیوم در خلف دیده می شود. به دلیل انحنای زیاد این قسمت و زاویه دار بودن بخش های مختلف استخوان نسبت به ترانسدیوسر، جهت رؤیت قسمت قدامی گودی، پرآب را باید در حالت طولی به سمت قدام و برای دیدن قسمت خلفی آن، پرآب را در حالت طولی به سمت خلف چرخش داد (حرکت غلطکی یا Rolling).

۲- برجستگی ایسکیومی: برجستگی ایسکیومی به طور خاص مورد ارزیابی قرار می گیرد چون احتمال شکستگی در این ناحیه زیاد است. نمای عرضی این برجستگی شبیه عدد ۸ فارسی دیده می شود. چون این برجستگی به سمت بالا شیب دارد لذا هنگام تصویربرداری باید دقت شود که پرآب نیز به سمت بالا شیب داشته باشد طوری که امواج عمود بر سطح



تصویر ۷- سونوگرام نمای طولی از استخوان ورک از درون رکتوم. همان طور که مشاهده می شود سطح استخوان در این ناحیه صاف و هموار است و به سمت جلو شیب دارد. جلوی استخوان ورک (سمت چپ تصویر) سوراخ سدادی قرار دارد که در این تصویر دیده نمی شود و سمت راست تصویر، خلف استخوان نشیمن گاه می باشد.

اشغال می شود. در این تصویر، ستیغ بال ایلیوم قابل مشاهده نمی باشد (تصویر ۱).

در نمای طولی، تصویر ستیغ بال ایلیوم و ادامه بال در یک مسیر شیب دار به سمت خلف همراه با سایه صوتی مشخص دیده می شود. در بخش قدامی ستیغ استخوان خاصره، یک بافت خطی هیپراکو با اکوژنسیتیته تا حدی مشابه و یا کمتر از استخوان دیده می شود که تفاوت آن با استخوان، عدم مشاهده سایه صوتی در زیر آن می باشد. به احتمال زیاد این ساختار خطی هیپراکو، بافت فیبروزه مربوط به عضلات ناحیه می باشد (تصویر ۲).

۳- برجستگی کوکسا بال استخوان تهی گاه: در این ناحیه هم همانند برجستگی خاجی، سطح استخوان شیب دار است. پس پرآب نیز باید شیب دار قرار داده شود طوری که امواج عمود بر سطح استخوان تابانده شوند. تصویر استخوان در هر دو نمای عرضی و طولی این ناحیه به صورت شیب دار با گودی بسیار مختصر (مقعر) دیده می شود.

۴- بدنه استخوان تهی گاه: در تصویر عرضی از بدنه استخوان ایلیوم، مقطع عرضی استخوان به دلیل عرض کمتر از ناحیه بال ایلیوم، محدوده کوچکی از تصویر را اشغال نموده و سطح بدنه نیز تا حدی محدب می باشد. فاصله سطح استخوان تا ترانسدیوسر و سطح پوست نیز نسبت به ناحیه بال، افزایش یافته است. در تصویر نمای طولی نیز سطح استخوان با تحدب و شیب مختصر به سمت خلف دیده می شود. سطح استخوان به صورت صاف و هموار مشاهده می گردد.

ب) حفره مفصلی استابولوم و مفصل لگنی رانی

در تصویر نمای عرضی از مفصل لگنی رانی، سطوح بالای حفره مفصلی استابولوم، سروگردن استخوان ران به صورت نواحی هیپراکو به خوبی قابل ارزیابی هستند و حتی غضروف مفصلی سر استخوان ران نیز به صورت یک خط هیپواکوئیک قابل رؤیت می باشد (تصویر ۳).



سوراخ یک ناودان عروقی وجود دارد که عروق و عصب سدادی روی سطح خارجی لگنی استخوان، درون این ناودان دیده می‌شوند (تصویر ۸).

د) قسمت درون لگنی بدنه استخوان تهی‌گاه

با توجه به محدودیت حرکت دست در داخل رکتوم، امکان بررسی تمامی قسمت‌های داخل لگنی استخوان ایلیموم وجود ندارد. در تصاویر تهیه شده از نمای طولی قسمت درونی بدنه استخوان خاصه، سطح استخوان به صورت صاف و هموار و با فاصله کم از سطح ترانسدیوسر دیده می‌شود. ساختارهای قابل بررسی و غیر قابل بررسی لگن در هر یک از رهیافت‌های سطح پوست و درون رکتومی در جدول ۱ نمایش داده شده است. لازم به ذکر است که قسمت عمقی حفره مفصلی استابولوم، سطوح زیرین مفصل لگنی رانی، سطوح شکمی استخوان‌های نشیمن‌گاه و شرم‌گاه، و سطح داخل لگنی بال استخوان تهی‌گاه به دلیل در دسترس نبودن، از هیچ کدام از دورهیافت استفاده شده در این مطالعه قابل ارزیابی نبودند.

بحث

همان‌طور که قبلاً ذکر شد برای بررسی ضایعات استخوانی به صورت معمول، از تکنیک رادیوگرافی استفاده می‌شود. ولی با توجه به جثه بزرگ اسب و قطر زیاد و عضلانی بودن ناحیه لگن، برای تهیه رادیوگراف از این ناحیه به دستگاه رادیوگرافی بسیار قوی نیاز است که البته این امکانات به خصوص در کشور مادر همه مراکز تشخیصی و درمانی در دسترس نیست (۲۰۷، ۹، ۱۲).

از طرف دیگر مشکلات حالت گماری برای تهیه رادیوگراف از لگن و خطرات همراه آن، باعث شده که رادیوگرافی از لگن اسب چندان مورد استقبال دامپزشکان و صاحبان دام قرار نگیرد. به این ترتیب تشخیص ضایعات استخوانی لگن معمولاً به تأخیر می‌افتد. که این مسئله شانس بهبود هر چه سریع‌تر دام و بازگشت او به استفاده و کارایی سابق خود را کاهش می‌دهد (۲۰۹، ۱۲).

با در نظر گرفتن معایب و سختی تهیه رادیوگراف از لگن اسب، استفاده از یک تکنیک تصویربرداری جایگزین رادیوگرافی، ضروری به نظر می‌رسد. با توجه به این که استفاده از تکنیک اولتراسونوگرافی بسیار راحت‌تر، کم‌خطرتر و کم‌هزینه‌تر از روش رادیوگرافی است، طی سال‌های اخیر این تکنیک جایگاه خود را در بین روش‌های تشخیصی ضایعات استخوانی باز کرده است.

Tomlinson و همکاران در سال ۲۰۰۰ آزمایشات اولتراسونوگرافی را بر روی ناحیه لگن اسب‌های سالم و اسب‌های دچار ضایعات و ناهنجاری‌های ناحیه لگن انجام دادند. در این مطالعه ابتدا لگن اسب‌ها و پونی‌های سالم مورد ارزیابی قرار گرفت و ساختارهای مختلف استخوانی دو طرف لگن اندازه‌گیری شدند. بعد از آن، ناحیه لگن اسب‌ها با تکنیک‌های تصویربرداری CT و MRI بررسی شد و اندازه‌گیری‌های مشابه انجام

استخوان تابانده شوند. به این ترتیب تصاویر وضوح بهتری خواهند داشت. در تصاویر طولی شیب شدید استخوان به سمت قدام قابل توجه است و به همین دلیل در حین تهیه تصاویر طولی، سر پراب را باید به سمت خلف بدن متمایل نمود (تصویر ۵).

۳- کمان ایسکیومی: در این مرحله، تصویربرداری از ناحیه کمان ایسکیومی از پشت بدن دام و زیر مقعد انجام می‌شود. در این ناحیه، پراب به صورت عرضی روی استخوان قرار داده شده و به دلیل محدودیت سطح تماس در این محل، امکان تهیه نمای طولی از سطح پوست وجود ندارد. زمانی که پراب دقیقاً روی قسمت وسط کمان ایسکیوم قرار داده شود، نمای خاصی شبیه به پرواز پرندگان دریایی (Sea gall appearance) ایجاد می‌گردد. این نمایی از به هم پیوستن کمان ایسکیومی راست و چپ لگن به وسیله بخشی از سمفیز لگنی در قسمت وسط تصویر می‌باشد. حرکت پراب به صورت عرضی به سمت راست یا چپ، کمان ایسکیومی همراه با برجستگی ایسکیومی طرف مربوط را مشخص می‌سازد (تصویر ۶).

رهیافت درون رکتوم:

الف) سطح درون لگنی استخوان نشیمن‌گاه

با توجه به نزدیک بودن ساختارهای استخوانی لگن به پراب در رهیافت درون رکتوم، استفاده از وضوح بالای پراب برای تصویربرداری به دیدن جزئیات بیشتر کمک می‌کند. ضمناً امکان تهیه تصاویر عرضی در روش داخل رکتومی وجود ندارد.

در صورت قرار دادن پراب به صورت طولی بر روی استخوان ورک در سمت راست یا چپ لگن، سطح استخوان به صورت صاف و هموار، اکوژن و دارای شیب به سمت قدام دیده می‌شود. در این ناحیه در قسمت قدامی استخوان ورک، لبه خلفی سوراخ سدادی واقع شده است (تصویر ۷).

ب) سمفیز لگنی

چنانچه پراب در قسمت وسط و خلف لگن بر روی سمفیز لگنی قرار گیرد، سمفیز ایسکیومی لگن قابل مشاهده می‌گردد. در این ناحیه چون دو استخوان ایسکیوم با بافت فیبروکارتیلاژی به یکدیگر متصل می‌باشند و انتهای مفصل استخوانی نشده است، امکان عبور امواج فراصوت از سمفیز ورکی وجود دارد. به همین دلیل این بخش از سمفیز، اکوی سطح استخوانی را نشان نمی‌دهد. با گذاشتن پراب در قسمت وسط و قدام لگن، سمفیز عانه‌ای را می‌توان بررسی نمود. در این ناحیه، سمفیز کاملاً استخوانی شده و به همین دلیل، اکوی سطح استخوانی در این بخش از سمفیز لگنی به وضوح دیده می‌شود. پکتن عانه را نیز می‌توان در جلوی سمفیز عانه‌ای مشاهده و ارزیابی نمود.

ج) سطح درون لگنی استخوان شرم‌گاه و سوراخ سدادی

در تصاویر طولی تهیه شده از این ناحیه، استخوان عانه در سمت قدام، استخوان ورک در سمت خلف و سوراخ سدادی فاقد سایه صوتی در حد فاصل بین این دو استخوان قابل مشاهده است. در سمت کناری



جدول ۱- ساختارهای استخوانی قابل بررسی و غیر قابل بررسی لگن اسب با تکنیک سونوگرافی از دو رهیافت سطح پوست و درون رکتوم.

رهیافت ساختارهای مورد بررسی	رهیافت سطح پوست	رهیافت درون رکتوم
برجستگی خاجی بال استخوان تهی‌گاه	قابل بررسی	غیر قابل بررسی
قسمت وسط بال استخوان تهی‌گاه	قابل بررسی	غیر قابل بررسی
برجستگی کوکسبال استخوان تهی‌گاه	قابل بررسی	غیر قابل بررسی
بدنه (شافت) استخوان تهی‌گاه	قابل بررسی	قابل بررسی
حفره مفصلی استابولوم و مفصل لگنی رانی	قابل بررسی	غیر قابل بررسی
بریدگی ایسکیومی کوچکتر	قابل بررسی	غیر قابل بررسی
برجستگی ایسکیومی	قابل بررسی	غیر قابل بررسی
کمان ایسکیومی	قابل بررسی	غیر قابل بررسی
سطح درون لگنی استخوان نشیمن‌گاه	غیر قابل بررسی	قابل بررسی
سمفیز لگنی	غیر قابل بررسی	قابل بررسی
سطح درون لگنی استخوان شرم‌گاه و سوراخ سدادی	غیر قابل بررسی	قابل بررسی
قسمت درون لگنی بدنه استخوان تهی‌گاه	غیر قابل بررسی	قابل بررسی

طرف دیگر در این مطالعه نمای طبیعی سونوگرافی ناحیه ساکروایلیاک در اسب سالم نیز توصیف شد (۵).

Engeli و همکاران در سال ۲۰۰۶ نیز مطالعه دیگری را با استفاده از اولتراسونوگرافی در ناحیه ساکروایلیاک اسب انجام دادند. در این تحقیق، آناتومی سونوگرافی طبیعی لیگامان‌های مرتبط با ناحیه ساکروایلیاک با روش اولتراسونوگرافی به دقت مورد بررسی قرار گرفت و تکنیک تهیه سونوگرام از لیگامان‌های ناحیه به‌طور کامل توصیف گردید (۶).

با توجه به این که تصاویر و توصیف کاملی از قسمت‌های مختلف لگن که با سونوگرافی قابل بررسی باشد در منابع یافت نشد، در مطالعه کنونی سعی شد تا ساختارهای استخوانی لگن اسب سالم به دقت، از دو رهیافت سطح پوست و درون رکتوم با تکنیک اولتراسونوگرافی ارزیابی و توصیف شود، و نمای طبیعی سطوح استخوانی ناحیه در سونوگرام‌ها نمایش داده شود. در این مطالعه، جزئیات سطوح استخوانی بیشتر مورد توجه و توصیف قرار گرفته است. با درک نمای طبیعی سطوح استخوانی لگن، تشخیص ضایعات و ناهنجاری‌های استخوانی این ناحیه با تکنیک اولتراسونوگرافی در کارهای تشخیصی آینده بسیار راحت تر خواهد بود.

در مطالعه انجام شده، سطح خارجی استخوان تهی‌گاه تقریباً به‌طور کامل از رهیافت سطح پوست قابل بررسی بود. از رهیافت درون رکتوم نیز سطح داخلی آن تا حدی مورد بررسی قرار گرفت. سطح داخلی لگنی استخوان نشیمن‌گاه نیز از هر دو رهیافت قابل بررسی است ولی سطح خارجی (یا شکمی) آن قابل ارزیابی نبود. در مورد استخوان شرم‌گاه نیز همانند نشیمن‌گاه، سطح داخلی از رهیافت درون رکتوم به‌طور کامل ارزیابی و بررسی می‌شود ولی سطح خارجی قابل بررسی نیست. سخت‌ترین ناحیه برای ارزیابی اولتراسونوگرافی لگن، ناحیه مفصل لگنی رانی می‌باشد که به دلیل ساختار خاص و عمیق بودن آن به سختی ارزیابی می‌شود و فقط لبه‌های بالایی استابولوم در تصاویر قابل مشاهده است. عمق حفره مفصل و نواحی زیرین آن قابل بررسی نمی‌باشد.

توصیف کامل تر اولتراسونوگرافی استخوان‌ها و بیان جزئیات در مورد

گردید. در نهایت اسب‌ها معذور شده و مقاطع بافتی فریز شده تهیه شد. بخش‌های مختلف لگن به صورت مستقیم اندازه‌گیری شدند و نتایج به دست آمده با تکنیک‌های اولتراسونوگرافی، CT و MRI مقایسه شدند و تفاوت معنی‌داری بین نتایج به دست آمده از این سه روش تشخیصی تصویربرداری مشاهده نشد. اگر چه در این تحقیق اندازه‌های طبیعی بخش‌های مختلف ناحیه لگن اسب گزارش شد ولی تصاویر کاملی از نماهای سونوگرافی سطوح استخوانی قسمت‌های مختلف ناحیه لگن ارائه نگردید (۱۵).

Almanza و Whitcomb در سال ۲۰۰۳ با استفاده از تکنیک اولتراسونوگرافی، تشخیص شکستگی استخوانی در ناحیه لگن ۲۸ اسب مبتلا به ناهنجاری لگنی را گزارش کردند. آن‌ها اعلام نمودند که اولتراسونوگرافی قادر است جزئیات بسیار دقیقی از شکل و نمای ظاهری استخوان‌های محل شکستگی را به نمایش بگذارد و در تشخیص پارگی عضله و تشکیل هماتوم ناشی از شکستگی نیز کمک شایان توجهی به دامپزشک می‌کند (۱).

Denoix و همکاران در سال ۲۰۰۲ بررسی اولتراسونوگرافی ضایعات دیسک‌های بین مهره‌ای ناحیه کمر اسب را مورد توجه قرار دادند. در این مطالعه فقط از رهیافت درون رکتوم برای بررسی دیسک‌ها استفاده شد. علاوه بر دیسک‌های بین مهره‌ای، از بدنه مهره‌های کمر نیز تصویربرداری شد و مفاصل کمری ساکرومی هم مورد آزمایش قرار گرفت. در این مطالعه نتایج مطلوبی از بررسی ضایعات استخوانی و دیسکی در ناحیه کمر با تکنیک اولتراسونوگرافی به دست آمد (۳).

Engeli و همکاران در سال ۲۰۰۴ استفاده و محدودیت‌های روش اولتراسونوگرافی در بررسی عوارض مفصل ساکروایلیاک اسب را مورد بررسی قرار دادند. در این مطالعه لیگامان‌های ساکروایلیاک و اتصالات استخوانی آن‌ها در اسب‌ها مورد ارزیابی قرار گرفت و محققین توانستند بیماری مفصل ساکروایلیاک را از دسمیت و التهاب لیگامان ساکروایلیاک تشخیص دهند؛ که این برای تعیین برنامه درمان بسیار مهم و مؤثر است. از



References

1. Almanza, A., Whitcomb, M. B. (2003) Ultrasonographic diagnosis of pelvic fractures in 28 horses. AAEP Proceedings. 49: 50-54.
2. Butler, J. A., Colles, C. M., Dyson, S. J., Kold, S. E., Poulos, P. W. (2000) Clinical Radiology of the Horse. (2nd ed.) Blackwell Science. Oxford, UK.
3. Dickie, A. (2006) Imaging of the Musculoskeletal System. In: Diagnostic Ultrasound in Small Animal Practice. Mannion, P. (ed.) Blackwell Publishing Company. Oxford, UK. p. 251-277.
4. Engeli, E., Yeager, A., Haussler, K. K. (2004) Use and limitations of ultrasonography in sacroiliac disease. AAEP Proceedings. 50: 385-391.
5. Engeli, E., Yeager, A. E., Erb, H. N., Haussler, K. K. (2006) Ultrasonographic technique and normal anatomic features of the sacroiliac region in horses. Vet. Radiol. Ultrasound. 47: 391-403.
6. Hendrickson, D. A. (2002) Lameness. In: Adams' Lameness in Horses. (5th ed.) Stashak, T.S. (ed.) Lippincott Williams and Wilkins, Wolters Kluwer Company. Philadelphia, USA. p. 1044- 1053.
7. Henson, F. (2009) Equine Back Pathology, Diagnosis and Treatment. John Wiley and Sons. Wiley, Blackwell, UK.
8. Morgan, J. P. (1993) Techniques of Veterinary Radiography. (5th ed.) Iowa State University Press/ Ames. USA.
9. Park, R. D., Wrigley, R. H., Steyn, P. F. (2002) Equine diagnostic imaging. In: Adams' Lameness in Horses. (5th ed.) Stashak, T. S. (ed.) Lippincott Williams and Wilkins, Wolters Kluwer Company. Philadelphia, USA. 207- 299, 312-325.
10. Reef, V. B. (1998) Equine Diagnostic Ultrasound. W.B. Saunders Company. Philadelphia, USA.
11. Reef, V. B., Whittier, M., Allam, L. (2004) Muscle and bone ultrasonography. Vet. Clin. North. AM. Equine Pract. 3: 268-273.
12. Robinson, N. E., Sprayberry, K. A., Wessum, R. V. (2008) Current Therapy in Equine Medicine. (6th ed.) Elsevier Health Science. Missouri. USA.
13. Samii, V. F., Long, C. D. (2002) Musculo skeletal

رهیافت‌های مناسب بررسی استخوان لگن اسب از نقاط قوت این مطالعه نسبت به سایر مطالعات می‌باشد. با توجه به سهولت و قابلیت دسترسی بیشتر به سونوگرافی به خصوص در کشور ما، استفاده از این تکنیک قبل از رادیوگرافی برای تشخیص عوارض استخوانی در اسب‌های مشکوک توصیه می‌شود.

تشکر و قدردانی

این پژوهش در بیمارستان آموزشی و پژوهشی دانشکده دامپزشکی دانشگاه تهران واقع در کرج انجام شده لذا از کارکنان زحمتکش این بیمارستان خصوصاً جناب آقایان مهندس سید جواد سید کربلایی، مهندس حسین شاد و مسیح الله ولدخانی به خاطر کمک‌های بی دریغشان در انجام این تحقیق تشکر و قدردانی به عمل می‌آید.

- system. In: Small Animal Diagnostic Ultrasound. (2nd ed.) Nyland, T. G., Mattoon, J. S. (eds.) W.B. Saunders Company. Philadelphia, USA. p. 270-274.
14. Tomlinson, J., Sage, A., Turner, T. A. (2000) Ultrasonographic examination of the normal and diseased equine pelvis. AAEP proceedings. 46: 375-377.



ULTRASONOGRAPHIC STUDY OF PELVIC BONES STRUCTURES IN HORSE

Masoudifard, M.¹, Eftekhari, S.^{1*}, Vajhi, A.¹, Shojaee, B.²

¹Department of Clinical Sciences, Faculty of Veterinary Medicine, University of Tehran, Tehran-Iran.

²Department of Basic Sciences, Faculty of Veterinary Medicine, Shahid Bahonar University of Kerman, Kerman-Iran.

(Received 7 February 2010 , Accepted 27 April 2010)

Abstract:

Pelvic bones injuries may cause lameness in horses. Radiography of pelvic region in horse is usually unsatisfactory due to difficulties and dangers. Meanwhile, advanced radiographic machines are not easily available which result in delay in diagnosis and treatment. In the current study, ultrasonography of the pelvic bones in 5 healthy horses, the approaches, and normal views were evaluated using A 2-5 MHZ convex probe for transcutaneous and 5-10 MHZ rectal probe for transrectal techniques. Ultrasonographic approaches for evaluating different parts of the pelvic region were defined and the bony structures were nominated. Pelvic sonography was indicative by the smooth and strong echo of the bone surface in most parts. Iliac body showed rough surface, Ischial tuber and arch just beneath the tail. The most difficult region for evaluation was coxofemoral joint. The dorsal surface of the joint was assessed by transcutaneous approach. Our findings showed that sonography can provide useful information about possible injuries of the pelvic region. This technique can be recommended for horse pelvic evaluation either before pelvic radiography or in the absence of advanced radiographic equipments.

Key words: ultrasonography, horse, bone, pelvic.

*Corresponding author's email: Saeideh.eftekhari@yahoo.com, Tel: 021-61117079, Fax: 021-66438327

