

# پیلوماتریکوماهای تکثیری رنگدانه دار در سگ: یک بررسی ایمونوهیستوشیمی با بکارگیری مارکرهای CK<sub>7</sub>، CK<sub>8</sub> و P<sub>53</sub>

سعید حصارکی<sup>۱\*</sup> عباس جواهری وایقان<sup>۲</sup> سید حسین جارالمسجد<sup>۳</sup> مهدی صابری

(۱) گروه پاتولوژی دانشکده علوم تخصصی دامپزشکی دانشگاه آزاد اسلامی واحد علوم و تحقیقات تهران، تهران - ایران.

(۲) گروه پاتولوژی دانشکده دامپزشکی دانشگاه سمنان، سمنان - ایران.

(۳) گروه علوم بالینی دانشکده دامپزشکی دانشگاه تبریز، تبریز - ایران.

(۴) بخش بیماری های دام های کوچک دانشکده دامپزشکی دانشگاه تهران، تهران - ایران.

(دریافت مقاله: ۱ اردیبهشت ماه ۱۳۸۷، پذیرش نهایی: ۲۴ شهریور ماه ۱۳۸۸)

## چکیده

پیلوماتریکوما تومور برخاسته از غلاف قسمت پایینی فولیکول مومی باشد که اغلب در سگها دیده شده است. توده کیستیک روی سمت داخل ناحیه آرنج پای راست جلویی سگ ۵ ساله نژاد باکسر، به وسیله عملیات جراحی خارج و سپس آزمایش آسیب شناسی صورت گرفت. آسیب راسیون و گسترش کمی به تشخیص ضایعه نکرد. توده خارج شده، بوسیله ارزیابی هیستوپاتولوژیک پیلوماتریکوما تشخیص داده شد. جهت تشخیص تفریقی بین کارسینوما سلول های بازال و پیلوماتریکوما مارکرهای ایمونوهیستوشیمیایی CK<sub>7</sub>، CK<sub>8</sub> و P<sub>53</sub> انجام و با منفی بودن CK<sub>7</sub> که در کارسینوما سلول های بازال مثبت می شود و مثبت شدن CK<sub>8</sub> که در تومورهای برخاسته از فولیکول های موم مثبت می شود، پیلوماتریکوما مورد تایید قرار گرفت. منفی بودن P<sub>53</sub>، عدم تهاجم عروقی و عدم متاستاز شاهد مناسبی بر خوش خیم بودن ضایعه بود. وجود سلول های بازال بعنوان سلول غالب لبول ها و ملانوفازهای فراوان در بافت همبند بین لبولی و وسط لبول ها دال بر فرم تکثیری رنگدانه دار این تومور بود. امید است که این گزارش بتواند در طبقه بندی آینده تومورهای پوستی مفید واقع گردد.

واژه های کلیدی: پیلوماتریکوما، ایمونوهیستوشیمی، سگ.

ناحیه سرو گردن واکنش رنگی ایجاد می نمایند، ولی CK<sub>8</sub> مارکر تفکیک بدخیمی از سایر ضایعات سازشی بافت پوششی نظیر لکوپلاکی محوطه دهانی است (۳). اپیتلیوم طبیعی و هایپر پلاستیک، با CK<sub>8</sub> واکنش رنگی نشان نمی دهند، در حالی که موارد دیسپلازی و تومور بدخیم سلول های پوششی پوست (Scc) و متاستازهای آن در مقابل CK<sub>8</sub>، رنگ داخل سیتوپلاسمی ایجاد می نمایند (۳، ۱۰). نکته جالب این که CK<sub>8</sub> در Bcc مهاجم بروز واکنش رنگی دارد ولی در کارسینوما بازال در جا (in situ Bcc) رنگ ایجاد نمی کند (۸، ۹، ۱۰). رنگ گرفتن CK<sub>8</sub>/18 بر وقوع تومور برخاسته از غدد عرق آپوکراین دلالت دارد و رنگ گرفتن CK<sub>8</sub> به تنهایی دال بر تومور برخاسته از غلاف خارجی مواز قبیل پیلوماتریکوما یا سلول های بنیادین اپیدرم می باشد (۲، ۷، ۱۶). Watanabe و Ohnishi ضمن بررسی ایمونوهیستوشیمی ۱۳ مورد از ۶ نوع تومور برخاسته از فولیکول در انسان بیان داشتند که مارکرهای سایتوکراتین قابلیت تفکیک این تومورها را از یکدیگر ندارند و تشخیص تفریقی با هیستوپاتولوژی است (۱۴).

## مواد و روش کار

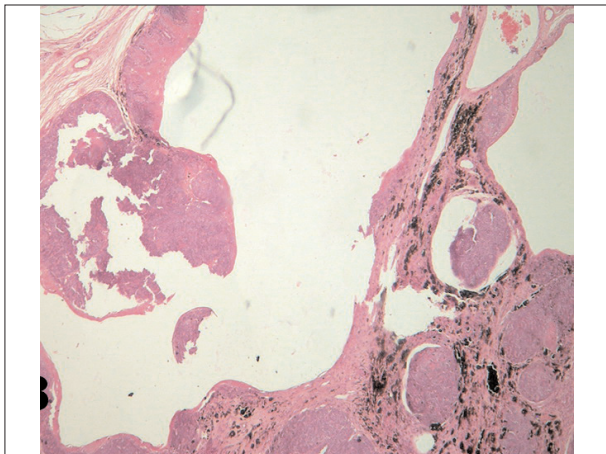
پس از برداشت نمونه توموری کیستیک از طریق جراحی و برش عرضی آن در فرمالین ۱۰ درصد قرار داده شد و بر اساس روش آغستگی در پارافین مایع و سپس برش نمونه ها، مقاطع مورد نیاز تهیه و با

## مقدمه

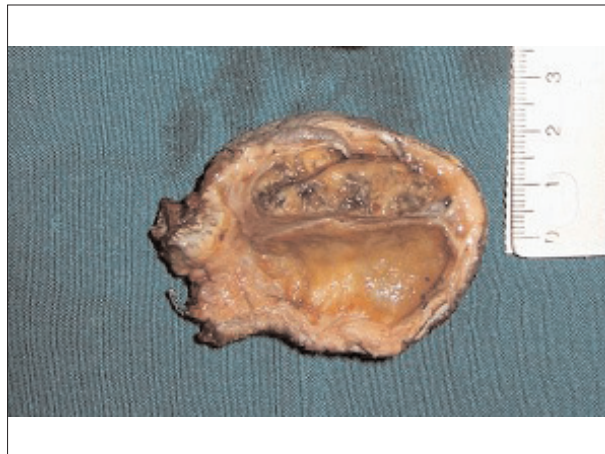پیلوماتریکوما (Pilomatricoma) تومور خوش خیم برخاسته از سلول های غلاف خارجی فولیکول های مومی باشد. بیشتر موارد گزارش شده این نئوپلاسم در سگ دیده شده و در حیوانات دیگر نادر است. سن بروز آن ۲-۷ سالگی است و هیچ گونه استعداد جنسی و نژادی در این تومور دخیل نمی باشد (۱۲). تشخیص تفریقی این گونه از تومورها به وسیله هیستوپاتولوژی با رنگ آمیزی عادی بافتی صورت می گیرد ولی گاهی روش ایمونوهیستوشیمی (Immunohistochemistry) در تفکیک این تومورها بکار می رود.

به علت اشتراک فراوان مارکرهای ایمونوهیستوشیمیایی تومورهای پوششی پوست، تحلیل این گونه یافته ها در جهت تفکیک ضایعات توموری بسیار مشکل است. با این وجود در بعضی از موارد سایتوکراتین های (CK: Cytokeratin) با وزن مولکولی کم از قبیل ۷، ۸، ۱۸ و ۱۹ و مارکرهای تقسیم سلولی نظیر Ki<sub>67</sub>، P<sub>53</sub> و PCNA در تفکیک انواع مختلف تومورهای ضمامم مو و نیز اپیدرم مفید واقع می شوند (۳، ۵، ۱۱، ۱۳، ۱۵، ۱۷). بدین صورت که CK<sub>7</sub> در فولیکول های جنینی، فیبروما تریکوبلاستیک و Bcc (Basal Cell Carcinoma) واکنش مثبت، ولی در تریکوپیتلیوما واکنش منفی نشان می دهد (۸، ۱۷، ۱۸). با وجود این که هر سه مارکر CK<sub>8</sub>، CK<sub>7</sub> و pan CK در تومورهای پوششی

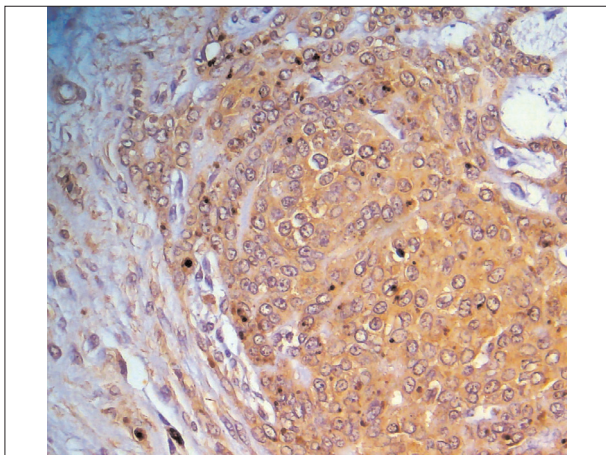




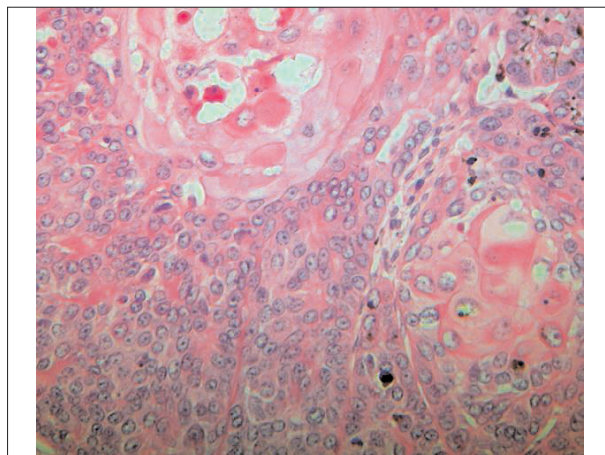
تصویر ۲- نمای میکروسکوپی، دستجات سلول‌های توموری در دیوار کیست‌های بزرگ به همراه ملانوفازهای فراوان داخل بافت همبندی بین لبول‌ها مشاهده می‌گردد (H&E × ۲۵۰).



تصویر ۱- نمای ظاهری پس از جراحی توده برداشته شده از آرنج، تومور حالت کیستیک و لبوله دارد.



تصویر ۴- نمای میکروسکوپی مقطع رنگ شده بوسیله آنتی بادی علیه CK<sub>8</sub>، سلول‌های توموری از نوع بازال بشدت با CK<sub>8</sub> واکنش رنگی داخل سیتوپلاسمی نشان می‌دهند (anti-cytokeratin 8 × ۷۵۰).

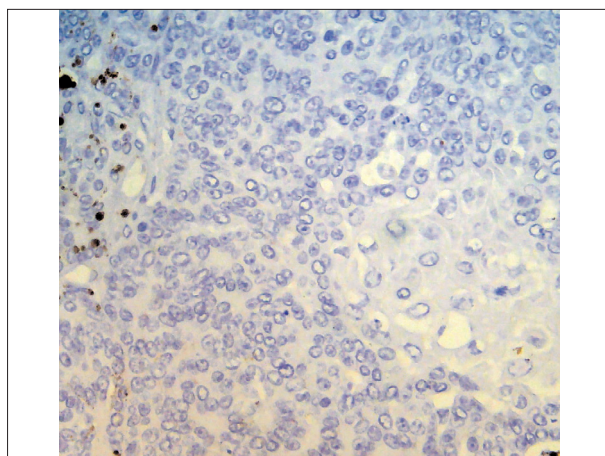


تصویر ۳- نمای میکروسکوپی، در دیواره لبول‌ها بیشتر سلول‌های توموری از نوع بازال آرایش مطبق دارند. سلول‌های شبیحی در وسط هر لبول مشهود است (H&E × ۷۵۰).

هماتوکسیلین و اتوزین رنگ آمیزی شد. در روش ایمونوهیستوشیمی ۳ آنتی بادی (clone OV-TL 12/30) CK<sub>7</sub>، CK<sub>8</sub> (clone D5/16 B4) و P<sub>53</sub> (clone PA b<sub>240</sub>) از کیت Dako از کشور دانمارک جهت رنگ آمیزی نمونه‌ها مورد استفاده قرار گرفت. در این روش ابتدا مقاطع بافتی روی لام تهیه و پارافین زدائی گردید. سپس به مدت ۲۰ دقیقه در مایکروویو قرار داده شد. نمونه‌ها توسط بافر سیترات شستشو شده و بعد به مدت ۶۰ دقیقه در معرض سرم انکوبه گردید. آنتی بادی مربوط به مدت سی دقیقه روی نمونه اثر داده شد، پس از شستشو به وسیله بافر مخصوص، رنگ DAB واکنش رنگی را ظرف مدت پانزده دقیقه ایجاد نمود. در نهایت نمونه‌ها به وسیله آسیب شناس ارزیابی گردید.

### نتایج

یک سگ نر ۵ ساله نژاد باکسر به وزن ۳۵ کیلوگرم به علت وجود



تصویر ۵- نمای میکروسکوپی مقطع رنگ شده به وسیله آنتی بادی علیه CK<sub>7</sub>، سلول‌های توموری از نوع بازال واکنش رنگی داخل سیتوپلاسمی نشان نمی‌دهند (anti-cytokeratin 7 × ۶۰۰).



کار می‌رود که سلول‌های بازال آن از پیلوماتریکوماهای کلاسیک بیشتر باشد. همچنین در صورتی که تجمعات بزرگ تکثیرشونده لبولی متشکل از سلول‌های بازال همراه کانون‌های کوچک یا بزرگ سلول‌های شبی باشد را پیلوماتریکوماهای تکثیری (proliferative pilomatricoma) گویند (۱). گاهی ملانین در سیتوپلاسم سلول‌های توموری یا در ملانوفازهای موجود در استرومای فیبروزی اطراف لبول‌ها دیده می‌شود که به این نوع تومور پیلوماتریکوماهای رنگدانه‌دار (pigmented pilomatricoma) گویند (۱). با این تفصیلات تومور مذکور به علت بافتی متشکل از سلول‌های بازال فراوان به همراه مقادیر اندکی سلول‌های شبی و وجود مقادیر فراوانی ملانین در ملانوفازهای بین و داخل لبولی پیلوماتریکوماهای رنگدانه دار تکثیری (pigmented pilomatricoma) نامگذاری گردید. ما حاصل بحث ما انجام گزارشی است که با نظر Ohnishi مطابقت نسبی دارد، زیرا با این که تفکیک BCC از SCC به وسیله ایمونوهیستوشیمی کاربردی ندارد، ولی تفکیک آن از تومور برخاسته از غلاف خارجی مواز قبیل پیلوماتریکوما یا سلول‌های بنیادین اپیدرم به وسیله ایمونوهیستوشیمی میسر است. استفاده از مارکرهای انسانی با ماهیت آنتی بادی مستقیم در سگ‌ها و گربه‌ها امری مفید و صحیح می‌باشد (۴). همچنین لزوم کار بیشتر در زمینه ایمونوهیستوشیمی تومورهای پوششی حیوانات جهت ارائه راهکاری برای تفکیک آن‌ها بسیار احساس می‌شود.

### تشکر و قدردانی

از آقای محمد عابدی در رابطه با تهیه مقاطع هیستوپاتولوژی سپاسگزاری می‌گردد.

### References

1. Fletcher, c. d. m. (2002) Diagnostic Histopathology of Tumors. (2<sup>nd</sup> ed.) Vol 2. Churchill livingstone. London. UK.
2. Fillies, T., Werkmeister, R., Packeisen, J., Brandt, B., Morin, P., Weingart, D., Joos, J., Buerger, H. (2006) Cytokeratin 8/18 expression indicates a poor prognosis in squamous cell carcinomas of the oral cavity. BMC Cancer. 6. 10.
3. Gires, O., Mack, B., Rauch, J., Matthias C. (2006) CK8 correlates with malignancy in leukoplakia and carcinomas of the head and neck. Biochem. Biophys. Res. Commun. 343: 252-259.
4. Gross, T. L., Ihrke, P. J., Walder, E. J., Affolter, V. K.

توده‌های کیستیک و بزرگ به قطر ۵ سانتیمتر روی آرنج پای راست جلویی، تحت عمل جراحی قرار گرفت و توده مذکور پس از خروج، به آزمایش آسیب‌شناسی ارسال گردید. زخم و موربختگی در محل ضایعه دیده می‌شد. در ظاهر توده سفت، لبوله و سفید رنگ داخل درمی بود و در برش عرضی لبول‌های خاکستری متعدد در اطراف فضاهای کیستیک بزرگ قرار داشتند (تصویر ۱). در نمای میکروسکوپی، متن تومور متشکل از لبول‌های حاوی سلول‌های بازال بسیار فراوانی بود که به سمت مرکز آن تبدیل به سلول‌های دژنره آنوزینوفیلیک مخلوط با ماده شاخی بنام سلول‌های شبی (ghost cell) یا سایه (Shadow cell) می‌شدند (تصویر ۳). سلول‌های بازال کاملاً همشکل و هم اندازه و شبیه سلول‌های تشکیل دهنده BCC بودند (تصویر ۳). میتوز نسبتاً فراوان (۳ در شان ۴۰۰ برابر) به چشم می‌خورد. سلول‌های شبی در وسط لبول‌ها حضور داشتند و فضاهای کیستیک با ابعاد مختلف در وسط بعضی از لبول‌ها به صورت توخالی قابل مشاهده بود (تصویر ۲). در بررسی ایمونوهیستوشیمی مارکرهای CK7 (تصویر ۵) و P53 در این تومور منفی و مارکر CK8 مثبت (تصویر ۴) ارزیابی شد.

### بحث

به علت نوع ساختار هیستوپاتولوژی یک تومور مورد گزارش و همپوشانی مورفولوژیک آن با BCC از جهت وجود سلول‌های بازال بسیار فراوان (به همراه اندک بودن سلول‌های شبی) و نیز عمیق شدن لبول‌های توموری در بافت درم زیرین نیاز به مطالعه ایمونوهیستوشیمی جهت برطرف شدن شک بین پیلوماتریکوما و BCC احساس گردید. به دلیل منفی بودن مارکر CK7 در پیلوماتریکوما (۱۷، ۱۸) و نیز مثبت بودن آن در BCC (۳، ۸، ۱۶، ۱۷) میتوان از این مارکر جهت تفکیک پیلوماتریکوما از BCC استفاده نمود. مورد گزارش به دلیل منفی بودن CK7 جزء Bcc قرار نگرفت. با وجود این که CK8 را مارکر بدخیمی سلول‌های اپیدرم می‌دانند ولی این مطلب در مورد تومورهای برخاسته از فولیکول‌های مو صدق نمی‌کند (۳، ۸، ۹، ۱۷). همچنین با وجودی که مثبت شدن مارکر CK8 می‌تواند دال بر تومور برخاسته از غلاف خارجی فولیکول مواز قبیل پیلوماتریکوما نیز باشد، ولی این مهم کمکی به تفکیک انواع تومورهای برخاسته از فولیکول موند نمی‌کند (۷). مورد گزارش به دلیل مثبت بودن CK8 (که در SCC نیز مثبت می‌شود) در کنار نمای میکروسکوپی که شباهتی به SCC نداشت، از تومورهای فولیکولی بحساب می‌آید. لذا منفی بودن CK7 از گزارش اشتباه BCC جلوگیری نمود و مثبت بودن CK8 روی تشخیص ریشه غلاف فولیکول مو صحت گذاشت. ضایعه توموری به علت عدم تهاجم به عروق و اعصاب، عدم متاستاز و رنگ نگر فتن مارکر هسته‌ای P53 خوش خیم گزارش گردید.

ضایعات توموری همراه سلول‌های بازال فراوان معمولاً کیستیک می‌باشند (۶، ۱۲). عبارت ماتریکوما matricoma برای تومورهای بزرگی به



- (2005) Skin diseases of the dog and cat. (2nd ed.). Blackwell Science. Ames. Iowa. USA.
5. Hassanein, A. M., Glanz, S. M. (2004) Beta-catenin expression in benign and malignant pilomatrix neoplasms. *Br. J. Dermatol.* 150: 511-516.
  6. Inui, S., Kanda, R., Hata, S. (1997) Pilomatricoma with a bullous appearance. *J. Dermatol.* 24: 57-9.
  7. Kato, K., Uchida, k., Nibe, K., Tateyama, S. (2007) Immunohistochemical studies on cytokeratin 8 and 18 expressions in canine cutaneous adnexus and their tumors. *J. Vet. Med. Sci.* 69: 233-239.
  8. Kim, Y. C., Han, B. G., Park, H. J., Cinn, Y. W. (2002) Cytokeratin Expression in Basal Cell Carcinoma and Squamous Cell Carcinoma. *Korean J. Dermatol.* 40: 1481-1486.
  9. Kooy, A. J., Tank, B., de Jong, T. A., Vuzevski, V. D., Bosman, F. T., van Joost, T. (1996) Expression of cytokeratin 8 in basal cell carcinoma: a comparative immunohistochemical and immunoelectron microscopy study. *Anticancer Res.* 16: 277- 282.
  10. Lavrijnsen, A. P. M., Tieben, L. M., Ponec, M., Van der Schroeff, J. G., an Muijen, G. N. P. (1999) Expression of EGF receptor, involucrin, and cytokeratins in basal cell carcinomas and squamous cell, carcinomas of the skin. *Arch. Dermatol. Res.* 28: 83-88.
  11. Lazar, A. J., Calonje, E., Grayson, W., Dei Tos, A. P., Mihm, M. C. J. r., Redston, M., McKee, P. H. (2005) Pilomatrix carcinomas contain mutations in CTNBN1, the gene encoding beta-catenin. *J. Cutan. Pathol.* 32: 148-57.
  12. Meuten, D. J., (2002) Tumors in Domestic Animals. (4<sup>th</sup> ed.) Blackwell publishing company. Ames. Iowa, USA.
  13. Min, K. S., Shin, J. H., Lee, H. G., Kim, J. M. (2000) The Immunohistochemical Study of bcl-2 and p53 Expression of Pilomatricoma. *Korean J. Dermatol.* 38: 38-44.
  14. Ohnishi, T., Watanabe, S. (1999) Immunohistochemical analysis of cytokeratin expression in various trichogenic tumors. *Am. J. Dermatopathol.* 21:337-43.
  15. Tateyama, H., Eimoto, T., Tada, T., Niwa, T. (1992) Malignant pilomatricoma. An immunohistochemical study with antihair keratin antibody. *Cancer.* 69: 127-32.
  16. Chun, X. u., Lee, X., Scott, S. u., Lippman, M., Ro, Y. J., Hong, W. K., Reuben, L. (1995) Increased expression of cytokeratins CK<sub>8</sub> and CK19 Is associated with head and neck carcinogenesis. *Cancer. Epidemiol. Biomarkers. prev.* 4: 871- 876.
  17. Yamamoto, Asahi (1999) Cytokeratin expression in trichoblastic fibroma (small nodular type trichoblastoma), trichoepithelioma and basal cell carcinoma. *Br. J. Dermatol.* 140: 8-16.
  18. Yoshikawa, K., Yohtaro. K., Shigeo, K. (1998) Biochemical and immunohistochemical analyses of keratin expression in basal cell carcinoma. *J. Dermatol. Sci.* 17: 15-23.



# PROLIFERATIVE PIGMENTED PILOMATRICOMA: AN IMMUNOHISTOCHEMICAL STUDY OF CK<sub>7</sub>, CK<sub>8</sub> AND P<sub>53</sub> EXPRESSION

Hesaraki, S.<sup>1\*</sup>, Javaheri Vayghan, A.<sup>2</sup>, Jarolmasjed, S.H.<sup>3</sup>, Saberi, M.<sup>4</sup>.

<sup>1</sup>Department of pathology, Faculty of specialized veterinary sciences. Islamic Azad University- Science & Research Branch, Tehran- Iran.

<sup>2</sup>Department of pathology, Faculty of Veterinary Medicine, University of Semnan, Semnan- Iran.

<sup>3</sup>Department of Clinical Sciences, Faculty of Veterinary Medicine, University of Tabriz, Tabriz- Iran.

<sup>4</sup>Department of Clinical Sciences, Faculty of Veterinary Medicine, University of Tehran, Tehran- Iran.

(Received 21 May 2008 , Accepted 15 September 2009)

---

## Abstract:

Pilomatricomas are cystic hair follicle neoplasms originate from matrix cells which is produced by hair shaft and Inner root sheaths of this zone region of the inferior part of the hair follicle there is cornification patterns are present. These structures are recognized almost exclusively in dogs. A five-year-old, male intact boxer dog was presented with a large pedunculated mass in medial aspect of elbow region. The histopathological findings were confirmed by immunohistochemistry. The tumor was BCC like with lobules of tumor basal cells and shadow cell-like necrotic cells showing central keratinization. Immunohistochemically, the CK7 was negative that revealed this tumor could not to be a BCC. Positivity for CK8 revealed that this tumor originated from hair sheath. Nonentity of invasion and metastasis and negativity for P53 implicated that the tumor was benign. This tumor was proliferative pigmented pilomatricoma because of a large number of basal cells of lobules and melanophages in the interlobular fibrous tissue. This report can be useful in oncoming reclassification of canine skin tumors.

**Key words:** pilomatricoma, immunohistochemistry, dog.

\*Corresponding author's email: [hesarakisaeed@yahoo.com](mailto:hesarakisaeed@yahoo.com), Tel: 0262-3395115, Fax: 0262-3295125

