

بررسی رادیوگرافیک دستگاه ادراری و تأثیر یوروگرافین بر پارامترهای بالینی، آنالیز ادراری و کارکرد کلیه گوسفند

سعید نظیفی^{۱*}، ابوتراب طباطبائی نائینی^۱، زاله مهاجری برازجانی^۲

دریافت مقاله: ۲۱ فروردین ماه ۱۳۸۴
پذیرش نهایی: ۲۷ اسفند ماه ۱۳۸۴

RADIOGRAPHIC EVALUATION OF URINARY SYSTEM AND THE EFFECT OF RADIOGRAPHIC CONTRAST MEDIA (UROGRAFIN) ON CLINICAL PARAMETERS, URINALYSIS AND RENAL FUNCTION TESTS IN SHEEP

Nazifi, S.^{1*}, Tabatabaei Naeini, A.¹, Mohajeri Borazjani, J.²

¹Department of Clinical Sciences, School of Veterinary Medicine, University of Shiraz, Shiraz-Iran. ²Graduated from the School of Veterinary Medicine, University of Shiraz, Shiraz-Iran.

The aim of the present study is radiographic evaluation of urinary system and the effect of urografin on clinical parameters, urinalysis and renal function tests in sheep. Six clinically healthy female sheep were selected for this study. Before experiment, vital signs were recorded. Blood and urine samples were collected prior to the trials and paraclinical examinations were performed. Urine samples were analysed for glucose, bilirubin, urobilinogen, blood, ketone bodies, pH, creatinine, specific gravity and urine precipitation. Serum samples were analysed for creatinine and blood urea nitrogen (BUN). Electrocardiographs were taken and then positive contrast cystography with the use of urografin 76% was performed on each animal. After 2 and 24 hours, clinical parameters were recorded and urine samples were collected. Ventrodorsal abdominal radiographs were taken immediately and at 5, 20 and 40 minutes after injection of contrast media. There were no significant differences among clinical parameters, urinalysis, serum and urine creatinine and blood urea nitrogen before, 2 and 24 hours following injection of urografin ($p > 0.05$). Electrocardiographic findings showed no abnormality following injection of urografin. Radiographic findings showed that urinary system was normal and urografin had suitable and perfect contrast. Urografin had no side effects on urinary system, clinical parameters, urinalysis and renal function tests in sheep and can be recommended for urography in small ruminants. *J. Vet. Res.* 62, 1: 27-31, 2007.

Key words: radiography, urografin, urinalysis, blood urea nitrogen, creatinine, sheep.

*Corresponding author's email: nazifi@shirazu.ac.ir,
Tel: 0711-6280701, Fax: 0711-6280707

هدف از پژوهش حاضر، بررسی رادیوگرافی دستگاه ادراری گوسفند از جنبه‌های حالت گماری مناسب و تأثیر یوروگرافین بر پارامترهای بالینی، آنالیز ادراری و کارکرد کلیه گوسفند است. شش رأس گوسفند ماده انتخاب شدند. پیش از شروع آزمایش، برای تهیه نمونه‌های شاهد، نمونه‌گیری کامل از خون و ادرار به عمل آمد و رادیوگرافهای طبیعی تهیه شدند. آنگاه تحت عمل نورموسیستوگرافی با کنتراست یوروگرافین قرار گرفتند. به این ترتیب که مقدار ۲ میلی لیتر محلول یوروگرافین ۷۶ درصد به ازای هر کیلوگرم وزن حیوان داخل ورید و داج تزریق گردید. پس از معاینات بالینی اولیه، ۲ و ۲۴ ساعت بعد نیز پارامترهای بالینی اندازه‌گیری و ثبت گردیدند. بلافاصله و در دقایق ۵، ۲۰ و ۴۰ پس از تزریق یوروگرافین، رادیوگرافی در حالت گماری شکمی - پشتی به عمل آمد. نمونه‌گیری از ادرار و خون ۲ و ۲۴ ساعت پس از تزریق یوروگرافین صورت گرفت. تجزیه کامل ادرار و سنجش ازت اوره خون و کراتینین سرم و ادرار به روشهای متداول آزمایشگاهی صورت گرفت. نتایج پارامترهای بالینی، الکتروکاردیوگرام، تجزیه کامل ادرار و سنجش ازت اوره خون و کراتینین سرم و ادرار، قبل، ۲ و ۲۴ ساعت پس از تزریق یوروگرافین نشان داد که با تزریق یوروگرافین هیچ تغییری در پارامترهای بالینی، الکتروکاردیوگرام، تجزیه ادرار و میزان ازت اوره خون و کراتینین سرم و ادرار رخ نمی‌دهد و اختلاف آماری معنی‌داری میان این پارامترها در قبل و بعد از تزریق یوروگرافین مشاهده نمی‌شود ($p > 0.05$). نتایج رادیوگرافها حاکی از طبیعی بودن کلیه و دستگاه ادراری بود و نشان داد که یوروگرافین دارای قدرت تصویرنمایی مناسب و کامل برای دستگاه ادراری گوسفند می‌باشد. یوروگرافین اثر سویی بر روی پارامترهای بالینی، ادراری و بیوشیمیایی سرم گوسفند نداشته و بدون هیچگونه عوارضی می‌توان از آن در یوروگرافی نشخوارکنندگان کوچک استفاده کرد. مجله تحقیقات دامپزشکی، ۱۳۸۶، دوره ۶۲، شماره ۱، ۲۷-۳۱.

واژه‌های کلیدی: رادیوگرافی، یوروگرافین، تجزیه ادرار، ازت اوره خون، کراتینین، گوسفند.

یکی از روش‌های با ارزش و کلیدی در تشخیص آسیب‌های دستگاه ادراری روش یوروگرافی است. این روش هم به صورت ساده و هم همراه با ماده حاجب استفاده می‌شود. ارزیابی یوروگرافیک، موقعیت و نوع آسیب‌های دستگاه ادراری را به خوبی مشخص کرده و به عنوان شاخصی برای پیشرفت درمان به کار می‌رود. افزون بر این، کمک شایان توجهی به پیش‌آگهی بیماریها می‌کند (۱۴). یوروگرافین (ترکیب سدیم آمیدوتری زوئیت و مگلو مین آمیدوتری زوئیت) به‌طور گسترده‌ای در رادیولوژی

تشخیصی دستگاه ادراری به کار برده می‌شود. این ماده به صورت داخل وریدی و رتروگرید یوروگرافی مورد استفاده قرار می‌گیرد. یوروگرافین برای

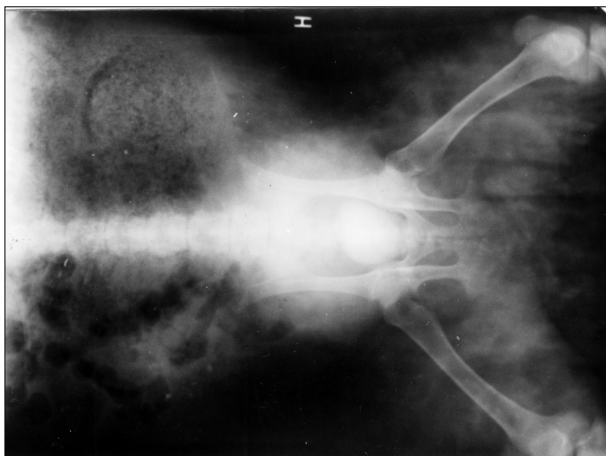
۱) گروه علوم درمانگاهی، دانشکده دامپزشکی دانشگاه شیراز، شیراز - ایران.

۲) دانش‌آموخته دانشکده دامپزشکی دانشگاه شیراز، شیراز - ایران.

* نویسنده مسؤول: تلفن: ۰۷۱۱-۶۲۸۰۷۰۱، فاکس: ۰۷۱۱-۶۲۸۰۷۰۷

Email: nazifi@shirazu.ac.ir





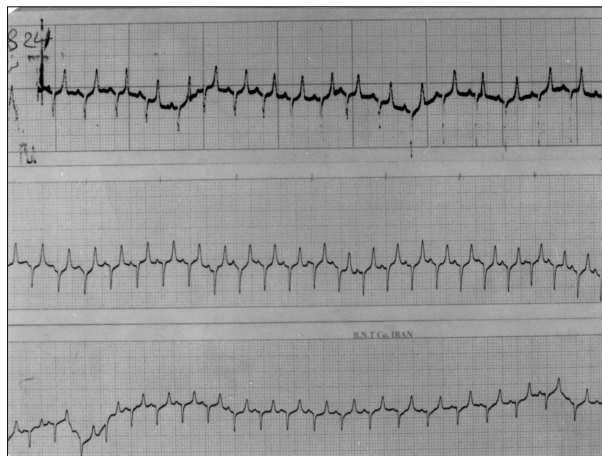
تصویر ۲- حالت گماری شکمی - پستی از گوسفند مورد آزمایش دقیقی پس از تزریق یوروگرافین (مثانه از ماده حاجب یوروگرافین پر شده است).

گردید. پس از معاینات بالینی اولیه، ۲ و ۲۴ ساعت بعد نیز پارامترهای بالینی اندازه‌گیری و ثبت گردیدند. بلافاصله و در دقایق ۵، ۲۰ و ۴۰ پس از تزریق یوروگرافین، رادیوگرافی در حالت گماری شکمی - پستی از گوسفندان مورد آزمایش به عمل آمد. نمونه‌گیری از ادرار و خون، ۲ و ۲۴ ساعت پس از تزریق یوروگرافین صورت گرفت. نمونه‌های ادرار استریل با استفاده از کاتتر از مثانه تهیه شدند. در روی نمونه‌های ادرار آزمایش‌های فیزیکی (رنگ، وزن مخصوص و شفافیت)، آزمایش‌های شیمیایی (پروتئین، گلوکز، بیلی‌روبین، یوروبیلی‌نوژن، خون، کتون بادی، pH، نیتريت) و آزمایش رسوبات (سلولها و کریستالها) به عمل آمد. وزن مخصوص ادرارها با استفاده از دستگاه رفاکتومتر اندازه‌گیری و تعیین شدند. خونگیری از ورید و داج گوسفندان صورت گرفت. پس از لخته شدن خونها، سرم‌ها با استفاده از سانتریفیوژ دور ۳۰۰۰ به مدت ۱۵ دقیقه جدا شدند. در سرم‌ها، ازت اوره (BUN) به روش دی‌استیل منوکسیم و کراتینین به روش ژافه و بر حسب میلی‌گرم در دسی‌لیتر اندازه‌گیری شدند. در نمونه‌های ادرار، کراتینین به روش ژافه و بر حسب گرم در لیتر اندازه‌گیری شدند. با توجه به اینکه ادرارها فاقد پروتئین بودند، برای اندازه‌گیری کراتینین ادرار نیازی به مرحله رسوب دادن پروتئین‌ها وجود نداشت. با توجه به بالا بودن غلظت کراتینین ادرار، نمونه‌ها به نسبت ۱ به ۵۰ رقیق شدند و در نهایت فاکتور رقت در محاسبه وارد گردید (۳).

نتایج حاصل از تحقیق حاضر با استفاده از نرم افزار SPSS و آزمون‌های آنالیز واریانس یک طرفه و آزمون چند دامنه‌ای دانکن مورد تجزیه و تحلیل آماری قرار گرفتند. در تمام موارد حد معنی دار $p < 0.05$ در نظر گرفته شد.

نتایج

نتایج حاصل از ارزیابی پارامترهای حیاتی گوسفندان مورد آزمایش در جدول ۱ نشان داده شده است. در گوسفندان شاهد (پیش از تزریق یوروگرافین)، ۲ و ۲۴ ساعت پس از تزریق یوروگرافین، از نظر تعداد ضربان قلب



تصویر ۱- الکتروکاردیوگرامهای قبل، ۲ و ۲۴ ساعت پس از تزریق یوروگرافین (به ترتیب از بالا به پایین).

تمام آزمایشهای آنژیوگرافی مانند آمینوگرافی، آرتروگرافی و... نیز استفاده می‌شود (۱۰، ۱۳). در زمینه تأثیرات یوروگرافین بر پارامترهای بالینی و ادراری سگ تحقیقات زیادی انجام شده است (۶، ۷، ۸، ۹، ۱۱). شواهدی در دست است که یوروگرافین بر روی دستگاه ادراری و به ویژه ساختار گلمرولی تأثیرات نامطلوب دارد (۱، ۷، ۸، ۹). با توجه به نقش مهم ماده حاجب در تشخیص آسیب‌های دستگاه ادراری و با توجه به اینکه تا کنون در زمینه تأثیرات یوروگرافین در گوسفند هیچ تحقیقی انجام نشده است و هیچ منبع چاپ شده معتبری وجود ندارد، لازم است تأثیرات یوروگرافین بر پارامترهای بالینی و ادراری گوسفند به عنوان یک نشخوارکننده کوچک بررسی شود.

اهداف پژوهش حاضر عبارتند از: بررسی رادیوگرافی دستگاه ادراری گوسفند از جنبه‌های حالت گماری مناسب و کلیدهای تشخیصی بررسی تأثیرات یوروگرافین بر پارامترهای بالینی گوسفند بررسی تأثیرات کوتاه مدت (سریع) و بلندمدت یوروگرافین بر آنالیز ادراری و کارکرد کلیه گوسفند.

مواد و روش کار

شش رأس گوسفند ماده، با میانگین سنی ۲ سال و میانگین وزنی ۳۷/۵ کیلوگرم که از نظر بالینی سالم بودند و از جیره غذایی یکسان (یونجه و سیلوی ذرت) تغذیه می‌شدند، انتخاب شدند و به مدت ۴ هفته در شرایط یکسان نگهداری شدند. پیش از انجام آزمایش، معاینات بالینی از گوسفندان به عمل آمد و علائم حیاتی آنها اندازه‌گیری و ثبت شد. پیش از شروع آزمایش، برای تهیه نمونه‌های شاهد، نمونه‌گیری کامل از خون و ادرار به عمل آمد و رادیوگرافهای طبیعی تهیه شدند. سپس گوسفندان به مدت ۱۲ ساعت پرهیز غذایی داده شدند ولی آب در اختیار آنها قرار می‌گرفت. کلیه علائم بالینی، درجه حرارت بدن، تعداد ضربان قلب، تعداد تنفس و الکتروکاردیوگرام هر گوسفند ثبت گردید. آنگاه تحت عمل نورموسیتوگرافی با کنتراست یوروگرافین قرار گرفتند. به این ترتیب که مقدار ۲ میلی لیتر محلول یوروگرافین ۷۶ درصد به ازای هر کیلوگرم وزن حیوان داخل ورید و داج تزریق



جدول ۱- میزان * پارامترهای حیاتی گوسفندان مورد آزمایش قبل و بعد از تزریق یوروگرافین (n=۶).

پارامتر / گروه آزمایش	تعداد ضربان قلب دقیقه	تعداد تنفس دقیقه	درجه حرارت (°C)	زمان برگشت مویرگی (ثانیه)	انقباضات شکمبه
شاهد (پیش از تزریق یوروگرافین)	۹۰/۰۰±۱۳/۴۱	۷۰/۴۰±۱۵/۸۷	۴۰/۲۰±۰/۲۴	۴/۲۰±۱/۵۹	۱/۰۰±۰/۰۰
۲ ساعت پس از تزریق یوروگرافین	۱۲۲/۰۰±۱۹/۱۴	۸۵/۳۳±۱۸/۶۶	۳۹/۹۶±۰/۳۳	۵/۰۰±۰/۵۷	۲/۰۰±۰/۰۰
۲۴ ساعت پس از تزریق یوروگرافین	۱۴۱/۶۰±۱۰/۱۰	۶۷/۰۰±۱۴/۷۹	۴۰/۲۰±۰/۲۸	۷/۰۰±۴/۰۰	۱/۶۶±۰/۳۳

* میانگین ± خطای معیار (X±SEM).

هیچ یک از پارامترهای مورد سنجش در گروههای مختلف آزمایش، اختلاف آماری معنی دار نداشتند (p>۰/۰۵).

بحث

با توجه به نقش مهم و حیاتی ماده حاجب در تشخیص آسیبهای دستگاه اداری (۴) و با توجه به پیشرفت و کاربرد رادیولوژی در نشخوارکنندگان کوچک، در این مطالعه، تأثیر یوروگرافین بر روی پارامترهای حیاتی و آنالیز اداری گوسفند بررسی گردید. مشاهده هر گونه تغییر بالینی در عرض ۲ ساعت پس از تزریق ماده حاجب، نشان دهنده تأثیر دارو می باشد. همچنین، بروز تغییرات بیوشیمیایی در کمتر از ۲۴ ساعت پس از تزریق ماده حاجب، نشان دهنده تأثیر این دارو به واسطه IVP می باشد که ناشی از تأثیرات کلیوی دارو است (۶).

بررسی حاضر از دو جنبه علائم بالینی و تجزیه اداری، تأثیر یوروگرافین بر دستگاه اداری گوسفند را نشان داد. پارامترهای بالینی و تجزیه اداری، در ۲ و ۲۴ ساعت پس از تزریق یوروگرافین با قبل از تزریق اختلاف آماری معنی داری نداشت. پس از تزریق یوروگرافین اگر قرار باشد تغییری در علائم بالینی رخ دهد در خلال ۲ ساعت پس از تزریق پدیدار می شود. بر اساس نتایج بدست آمده، یوروگرافین تأثیر سویی بر پارامترهای بالینی گوسفند نداشته است و این حکایت از سلامت این ماده حاجب دارد. فاصله زمانی ۲۴ ساعت پس از تزریق بر اساس نظریه Kostolich و Ihle در سال ۱۹۹۱ انتخاب گردید زیرا این محققین عنوان نموده اند که پس از تزریق ماده حاجب تغییرات حاصله در تجزیه اداری تا ۲۴ ساعت پس از تزریق مشهود خواهد بود (۶). طبیعی بودن

در دقیقه، تعداد تنفس در دقیقه، درجه حرارت، زمان برگشت مویرگی و انقباضات شکمبه اختلاف آماری معنی داری مشاهده نگردید (p>۰/۰۵). نتایج حاصل از تجزیه اداری گوسفندان مورد مطالعه در جدول ۲ آمده است. در گروه شاهد (پیش از تزریق یوروگرافین)، ۲ و ۲۴ ساعت پس از تزریق یوروگرافین، کراتینین، بیلی روبین، پروتئین، pH، وزن مخصوص، گلبول قرمز، گلبول سفید، سلول اپی تلیال، باکتری، کست، آمورف و کریستال دارای اختلاف آماری معنی دار نبودند (p>۰/۰۵).

نتایج حاصل از سنجش ازت اوره خون و کراتینین سرم گوسفندان مورد آزمایش در جدول ۳ نشان داده شده است. در گروه شاهد (پیش از تزریق یوروگرافین)، ۲ و ۲۴ ساعت پس از تزریق یوروگرافین، اختلاف آماری معنی داری در میزان ازت اوره خون و کراتینین سرم دیده نشد (p>۰/۰۵). نتایج حاصل از بررسی الکتروکاردیوگرام های قبل، ۲ و ۲۴ ساعت پس از تزریق یوروگرافین نشان داد همه آنها از نظر ریتم و ضربان قلب طبیعی بودند (تصویر ۱).

نتایج حاصل از بررسی رادیوگرافهای شکمی - پشتی، قبل و بعد از تزریق یوروگرافین، حکایت از طبیعی بودن کلیه و دستگاه اداری داشت و نشان داد که یوروگرافین دارای قدرت تصویر نمایی مناسب و کامل برای دستگاه اداری گوسفند می باشد (تصویر ۲).

جدول ۲- میزان * پارامترهای اداری گوسفندان مورد آزمایش قبل و بعد از تزریق یوروگرافین (n=۶).

پارامتر / گروه آزمایش	کست	آمورف	کریستال	باکتری	سلول اپی تلیال /HPF***	گلبول سفید /HPF	گلبول قرمز /HPF	وزن مخصوص (g/cm3)	pH	نیتريت	خون	پروتئین	گلوکز	اسید اسکوربیک	کتون	یورو بیلی نوژن	بیلی روبین	کراتینین (g/l)
شاهد (پیش از تزریق یوروگرافین)	-	بسیار اندک	-	بسیار اندک	۳۱	۱۲	۳	۱/۰۲±۰/۰۰۴	۸/۱۰±۰/۶۷	-	-	-	-	-	-	-	-	۱/۲۳±۰/۰۶
۲ ساعت پس از تزریق یوروگرافین	-	بسیار اندک	-	بسیار اندک	۲۵	۴	۴	۱/۰۱۴±۰/۰۰۵	۸/۹±۰/۱۰	-	-	-	-	-	-	-	-	۱/۲۵±۰/۰۵
۲۴ ساعت پس از تزریق یوروگرافین	-	بسیار اندک	-	صفر	۱۴	۱	۱	۱/۰۳±۰/۰۰۱	۸/۸±۰/۲۰	-	-	-	-	-	-	-	-	۱/۲۶±۰/۰۷

* میانگین ± خطای معیار (X±SEM).

** High power field فیلد بالای میکروسکوپ /تعداد

هیچ یک از پارامترهای مورد سنجش در گروههای مختلف آزمایش، اختلاف آماری معنی دار نداشتند (p>۰/۰۵).



جدول ۳- میزان * ازت اوره خون و کراتینین سرم گوسفندان مورد آزمایش قبل و بعد از تزریق یوروگرافین (n=۶).

گروه آزمایش	پارامتر	ازت اوره خون (mg/dl)	کراتینین سرم (mg/dl)
شاهد (پیش از تزریق یوروگرافین)		۲۵/۵۲±۲/۶۵	۰/۸۸±۰/۰۰۶
۲ ساعت پس از تزریق یوروگرافین		۲۴/۱۲±۲/۷۱	۰/۸۹±۰/۰۰۶
۲۴ ساعت پس از تزریق یوروگرافین		۱۸/۹۸±۱/۸۲	۱/۰۹±۰/۰۰۶

* میانگین \pm خطای معیار (X \pm SEM).

هیچیک از پارامترهای مورد سنجش در گروههای مختلف آزمایش، اختلاف آماری معنی دار ندارند (p>۰/۰۵).

نتایج تجزیه ادرار و طبیعی بودن و عدم تغییر میزان ازت اوره خون، کراتینین سرم و کراتینین ادرار گوسفندان مورد مطالعه حکایت از سلامت دستگاه ادراری و کلیه‌ها دارد (۱۲).

در بررسی منابع موجود مشخص شد که تاکنون تحقیقی در این مورد در گوسفند انجام نشده است. از این رو نتایج بدست آمده با منابع موجود در سگ مقایسه شد. نتایج تحقیقات Bentley و همکاران در سال ۱۹۸۷ نشان داد که انقباض عروق کلیوی ناشی از تجویز یوروگرافین، به دلیل افزایش اسمولاریتی بوده و ارتباطی با اندوتلیوم عروق ندارد و اندوتلیوم با مکانیزم جبرانی، سبب اتساع عروق می‌گردد (۱). نتایج تحقیقات Katzberg و همکاران در سالهای ۱۹۸۳ و ۱۹۸۶ نشان داد که اثرات مواد حاجب بر روی وظایف کلیه غیر اختصاصی بوده و در ارتباط با اسمولاریتی این داروها می‌باشد و برگشت ناپذیر است. نتایج مطالعه این محققین نشان داد که یوروگرافین با یک مکانیزم ناشناخته سبب انقباض عروق کلیه می‌گردد که در نهایت منجر به کاهش جریان خون کلیه و افزایش ازت اوره و کراتینین سرم خون می‌شود. این محققین، همچنین نشان دادند که در اثر تزریق یوروگرافین، کاهش قابل ملاحظه‌ای در میزان پالایش گلوامرولی رخ می‌دهد. یافته‌های این پژوهش نشان داد که در اثر تزریق ماده حاجب، دفع سهمی سدیم و پتاسیم افزایش می‌یابد. افزایش دفع سهمی سدیم و پتاسیم نشان دهنده آسیب کلیوی می‌باشد (۸، ۹). Ihle و Kostolich در سال ۱۹۹۱ بیان داشتند که تجویز داخل وریدی ماده حاجب، سبب اختلال حاد کلیوی و افزایش ازت اوره و کراتینین سرم در سگهای جوان می‌شود. این محققین هیچ دلیل مشخصی برای نارسایی کلیوی مشاهده شده در یک قلابه سگ در اثر تجویز یوروگرافین ذکر نکردند (۶). در پژوهش حاضر، الکتروکاردیوگرامها، قبل از تزریق یوروگرافین، ۲ و ۲۴ ساعت پس از تزریق، از نظر ریتم و تعداد ضربان طبیعی بودند. Wolf و همکاران در سال ۱۹۸۱ بیان کردند آنتزیوگرافی کرونر قلب با رنوگرافین-۷۶ (مگلو مین سدیم دیاتروژوئیت) آستانه فیبریلاسیون بطنی را به طور معنی داری کاهش می‌دهد (۱۵). Gillam و همکاران در سال ۱۹۸۵ اثرات پاتولوژیک حاصل از تزریق ماده حاجب اکوکاردیوگرافی را بررسی کردند و نشان دادند با تزریق داخل کرونری ماده حاجب، کاهش زودگذری در فشار خون سیستولیک و افزایشی در فشار دیاستولیک دیده می‌شود (۵). Katzberg و همکاران در سال ۱۹۸۶

اثرات حاد سیستمیک و همودینامیک کلیوی ناشی از مگلو مین سدیم دیاتروژوئیت ۷۶ درصد و یوپامیدال رادر سگهای دهیدره نشان دادند. زمانی که یوپامیدال و دیاتروژوئیت همراه با هم مصرف می‌شوند، اثرات حاد عمومی و همودینامیک کلیه به صورت معنی داری کاهش پیدا می‌کند (۷). Brady و همکاران در سال ۱۹۸۲ نشان دادند اگر رنوگرافین-۷۶ (سدیم مگلو مین دیاتروژوئیت) در عروق کلیوی مسدود شده تزریق شود، تجمع طولانی و شدید ماده حاجب در همه سگها دیده خواهد شد. از نظر آسیب شناسی، انفارکتوس کلیوی به صورت آشکار همراه با نکروز انعقادی و از نظر کلینیکال پاتولوژی افزایش ازت اوره و کراتینین سرم و آنالیز غیر طبیعی ادرار رخ می‌دهد. این محققین عنوان کردند استفاده از ماده حاجب روش مؤثری برای تخریب بافت کلیه می‌باشد (۲).

پژوهش حاضر نشان داد استفاده از یوروگرافین به صورت IVP یا نورموگرید و یا رتروگرید سیستموگرافی اثر سوئی بر روی پارامترهای بالینی، آنالیز ادراری و کارکرد کلیه در گوسفند نداشته و می‌توان بدون هیچ‌گونه محدودیتی در یوروگرافی نشخوارکنندگان کوچک استفاده نمود. در سایر موارد و بیماریهای همزمان، بایستی استفاده از این داروها با احتیاط صورت گیرد.



References

1. Bentley, M.D., Vanhoutte, B., Schryver, S.M., Romero, J.C. and Vanhoutte, P.M.(1987) Contraction of isolated canine renal arteries induced by the radiocontrast medium sodium diatrizoate and meglumine diatrizoate. *J. Lab. Clin. Med.* 109: 595-600.
2. Brady, T.M., Singer, D., Weiss, C.A., Smolin, M.F., Brinker, R.E. and Cho, K.J.(1982) Angiographic nephrectomy using iodinated contrast agent. *Invest. Radiol.* 17: 479-485.
3. Burtis, C.A., Ashwood, E.R.(1994) *Tietz Textbook of Clinical Chemistry*. 2nd Ed., W. B. Saunders Co. Philadelphia. pp. 735-888, 1354-1375.
4. Carlson, W.D.(1967) *Veterinary Radiology*. Lea and Febiger, Philadelphia, pp. 343-344.
5. Gillam, L.D., Kaul, S., Fallon, J.T., Levine, R.A., Hedley-Whyte, E.T., Guerrero, J.L. and Weym, A. E.(1985) Functional and pathologic effects of multiple echocardiographic contrast injections on the myocardium, brain and kidney. *J. Am. Coll. Cardiol.* 6: 687-694.
6. Ihle, S.L., Kostolich, M.(1991) Acute renal failure associated with contrast medium administration in a dog. *J. Am. Vet. Med. Assoc.* 199: 899-901.
7. Katzberg, R.W., Morris, T.W., Lasser, E.C., Dimarco, P.L., Merguerian, P., Ventura, J.A., Pabico, R.C. and Mckenna, B.A.(1986) Acute systemic and renal hemodynamic effects of meglumine/sodium diatrizoate 76% and iopamidol in euvoimic and dehydrated dogs. *Invest. Radiol.* 21: 793-797.
8. Katzberg, R.W., Pabico, R.C., Morris, T.W., Hayakawa, K., Mckenna, B., Panner, B.J., Ventura, J.A. and Fischer, H.W.(1986) Effects of contrast media on renal function and subcellular morphology in the dog. *Invest Radiol.* 21: 64-70.
9. Katzberg, R.W., Schulman, G., Meggs, L.G., Caldicott, W.J., Damiano, M. and Hollenberg, N.K.(1983) Mechanism of renal response to contrast medium in dogs. Decrease renal function due to hypertonicity. *Invest. Radiol.* 18: 74-80.
10. Katzung, B. G.(2001) *Basic and Clinical Pharmacology*. 8thEd. University of California, San Francisco. pp. 652-653.
11. Lord, R.F., Scott, R.C., Chan, K.F.(1974) Intravenous urography for evaluation of renal disease in small animals. *J. Am. Anim. Assoc.* 10: 139-152.
12. Stockham, S.L., Scott, M.A.(2002) *Fundamentals of Veterinary Clinical Pathology*. ABlackwell Publishing Co. Iowa State Press. pp. 292-294.
13. Swetman, S.C.(2002) *Martindale the Complete Drug Reference*. 33th Ed. London-Chicago Pharmaceutical Press. pp. 1030-1032.
14. Thrall, D. E.(2002) *Textbook of Veterinary Diagnostic Radiology*. 4thEd. W. B. Saunders Co. Philadelphia. pp. 556-558, 562-568, 571-572.
15. Wolf, G. L., Mulry, C. S., Kilzer, K. and Loski, P. A.(1981) New angiographic agents with less fibrillatory propensity. *Invest. Radiol.* 16: 320-323.

