

شناسائی عوامل قارچی جدا شده از ضایعات مختلف طیور مبتلا به آسپرژیلوزیس ارجاعی به مرکز قارچ شناسی دانشکده دامپزشکی دانشگاه تهران (۱۳۸۲-۱۳۷۰)

علیرضا خسروی^{۱*} محمد حسن بزرگمهری فرد^۲ رامک یحیی رعیت^۱ حجت اله شکری^۱

۱) مرکز تحقیقات قارچ شناسی دانشکده دامپزشکی دانشگاه تهران، تهران - ایران.

۲) گروه آموزشی علوم درمانگاهی دانشکده دامپزشکی دانشگاه تهران، تهران - ایران.

(دریافت مقاله: ۱۲ اسفندماه ۱۳۸۲، پذیرش نهایی: ۱۴ اسفندماه ۱۳۸۵)

چکیده

در این مطالعه نمونه‌های بدست آمده از ۲۶۳ قطعه طیور مشکوک به آسپرژیلوزیس تحت آزمایش‌های میکروسکوپی مستقیم، کشت و هیستوپاتولوژی قرار گرفتند. از این تعداد، ۱۸۵ قطعه (۳/۸۵ درصد)، ۲۳ قطعه (۳/۷۹ درصد) و ۱۲ قطعه (۶/۷۰ درصد) به ترتیب مبتلا به آسپرژیلوزیس ریوی، چشمی و پوستی بودند. فراوانترین گونه‌های آسپرژیلوس جدا شده شامل آسپرژیلوس فومیگاتوس (۴/۷۰ درصد) و سپس آسپرژیلوس فلاووس (۷/۲۲ درصد)، آسپرژیلوس نیجر (۶/۳۴ درصد)، آسپرژیلوس ترئوس (۳/۲ درصد) و آسپرژیلوس استوس (۹/۰ درصد) بودند. بیشترین موارد بیماری مربوط به ماکیان (۸۵ درصد) می‌باشد. در قناری آسپرژیلوس فلاووس بیشترین گونه بیماری‌زا شناخته شد (۵/۶۱ درصد). آسپرژیلوزیس ریوی در جوجه‌های جوان (۱/۹۶ درصد) بیش از پرندگان بالغ مشاهده گردید ($p < 0.001$)، در حالی که در بالغین، آسپرژیلوزیس پوستی و چشمی بیشترین اشکال بیماری را نشان داد ($p < 0.05$). با توجه به فراوانی بالای گونه‌های مختلف آسپرژیلوس، به ویژه آسپرژیلوس فومیگاتوس و آسپرژیلوس فلاووس در محیط و به خصوص مواد غذایی آلوده، باید روشهایی را برای پیشگیری از رشد و تکثیر این عوامل مهم بیماری‌زا در صنعت طیور طراحی نمود.

واژه‌های کلیدی: آسپرژیلوزیس، آسپرژیلوس، طیور.

اشتهائی، تشنگی، اشکال در بلع و سیانوزه شدن نوک می‌باشد. در مراحل آخر تب، لاغری و عدم رشد دیده می‌شود. فرم مزمن در پرندگان مسن (بوئژه بوقلمون‌ها) و به صورت انفرادی رخ می‌دهد. در کالبد گشائی از پرندگان مبتلا به فرم ریوی غالباً دانه‌های قارچی (ندول) بر روی ریه‌ها و کیسه‌های هوایی مشاهده می‌شود. در فرم چشمی که بیشتر در جوجه‌ها دیده می‌شود پلاک‌های پنبیری زرد رنگ در زیر غشاء پلک‌ها تشکیل گردیده که موجب برآمدگی پلک می‌شود و پرنده معمولاً چشم را بسته نگه می‌دارد. فرم پوستی به صورت یک درماتیت نکروز و تیک‌گرانولوماتوز که نتیجه تهاجم مستقیم قارچ به پوست می‌باشد ایجاد می‌شود که در این شرایط پوسته‌های زرد رنگ و پره‌های خشک و شکننده در قسمت‌های مختلف بدن مشاهده می‌گردد. در آسپرژیلوزیس پوستی حضور عامل زمینه‌ای ضروری است (۸). جهت تشخیص آسپرژیلوزیس طیور معمولاً از آزمایش‌های میکروسکوپی مستقیم، کشت، هیستوپاتولوژی و گاهی روشهای سرولوژی استفاده می‌گردد (۳). این مطالعه با هدف شناسایی عوامل آسپرژیلوزیس در طیور و بررسی برخی فاکتورهای مؤثر در آن انجام گرفته است.

مواد و روش کار

این بررسی از سال ۱۳۷۰ لغایت ۱۳۸۲ به مدت ۱۲ سال بر روی طیور ارجاعی به مرکز قارچ شناسی دانشکده دامپزشکی از نظر آسپرژیلوزیس و تعیین عوامل ایجاد کننده آن صورت گرفت.

۱- نمونه برداری:

ابتدا پرندگان مشکوک به آسپرژیلوزیس تحت شرایط استاندارد و استریل آزمایشگاهی کالبد گشائی شده، سپس کیسه‌های هوایی، ریه‌ها، قلب و سایر

مقدمه

آسپرژیلوزیس یکی از عفونت‌های دستگاه تنفسی طیور می‌باشد که با واگیری و تلفات بالا در پرندگان جوان همراه است. بیماری با تظاهرات متفاوتی نظیر علائم عصبی، گوارشی، چشمی، جلدی و سیستمیک همراه می‌باشد (۵، ۳). چون در غالب موارد دستگاه تنفسی مورد تهاجم است به آن پنومومایکوزیس یا Mycotic pneumonia (ذات‌الریه قارچی) نیز می‌گویند (۶). بیماری در جوجه‌ها و طیور جوان شایع بوده به طوری که جوجه‌های ۳-۱ روزه حساسیت زیادی به قارچ آسپرژیلوس نشان می‌دهند اما با افزایش سن نسبت به این عفونت مقاومت ایجاد می‌شود (۷). عامل بیماری اغلب از جنس آسپرژیلوس فومیگاتوس می‌باشد. از بین گونه‌های فراوان آسپرژیلوس، تعداد کمی توانائی ایجاد بیماری در پرندگان را دارند، از جمله آسپرژیلوس فومیگاتوس، آسپرژیلوس فلاووس، آسپرژیلوس نیجر، آسپرژیلوس ترئوس، آسپرژیلوس گلوکوس و آسپرژیلوس نیدولانس از پرندگان مبتلا به آسپرژیلوزیس جدا گردیده‌اند (۴). بیماری در گونه‌های مختلف پرندگان از قبیل ماکیان، بوقلمون، کبوتر، اردک، غاز، کلاغ، بلدرچین، فلامینگو، شتر مرغ، پنگوئن، قناری و تعداد دیگری از پرندگان وحشی گزارش شده است (۱). عواملی که در ایجاد و تشدید این بیماری مؤثر هستند شامل قارچ بیماری‌زا، سن پرنده، شرایط محیطی و تغذیه‌ای و سایر بیماری‌های هم‌زمان می‌باشد (۵). بیماری به دو فرم حاد و مزمن رخ می‌دهد. فرم حاد غالباً در جوجه‌های جوان در سه یا چهار هفته اول زندگی رخ داده و با مرگ و میر بالا (۱۰ تا ۵۰ درصد) همراه است. علائم بالینی شامل تنفس سریع با دهان باز، دهن زدن، ترشح از بینی و چشم، افسردگی، خواب‌آلودگی، بی



جدول ۱- فراوانی مطلق و نسبی آسپرژیلوس های جدا شده بر اساس گونه و اندام درگیر.

قارچ	آسپرژیلوس فومیگاتوس		آسپرژیلوس فلاووس		آسپرژیلوس نیجر		آسپرژیلوس ترئوس		آسپرژیلوس استوس		جمع
	تعداد	درصد	تعداد	درصد	تعداد	درصد	تعداد	درصد	تعداد	درصد	
ریه	۱۳۲	۷۱/۴	۴۱	۲۲/۷	۶	۳/۲	۴	۲/۷	۲	۱/۱	۱۸۵
چشم	۱۴	۶۰/۹	۹	۳۹/۱	۰	۰	۰	۰	۰	۰	۲۳
پوست	۹	۷۵	۰	۰	۲	۱۶/۷	۱	۸/۳	۰	۰	۱۲
جمع	۱۵۵	۷۰/۵	۵۰	۲۲/۷	۸	۳/۶	۵	۲/۳	۲	۰/۹	۲۲۰

جدول ۲- فراوانی مطلق و نسبی آسپرژیلوس های جدا شده از ارگان های درگیر بر حسب نوع پرنده.

اندام درگیر	ریه		چشم		پوست		جمع
	تعداد	درصد	تعداد	درصد	تعداد	درصد	
ماکیان	۱۵۷	۸۴	۱۹	۱۰/۲	۱۱	۵/۹	۱۸۷
قناری	۱۰	۷۶/۹	۳	۲۳/۱	۰	۰	۱۳
کبوتر	۳	۶۰	۱	۲۰	۱	۲۰	۵
بلدرچین	۷	۱۰۰	۰	۰	۰	۰	۷
کاسکو	۲	۱۰۰	۰	۰	۰	۰	۲
شتر مرغ	۶	۱۰۰	۰	۰	۰	۰	۶
جمع	۱۸۵	۸۴/۱	۲۳	۱۰/۵	۱۲	۵/۴	۲۲۰

نتایج

در مجموع از ۲۱۷ مورد مشکوک به آسپرژیلوزیس ریوی، ۱۸۵ مورد (۸۵/۳) در (درصد)، از ۲۹ مورد مشکوک به آسپرژیلوزیس چشمی، ۲۳ مورد (۷۹/۳ درصد) و از ۱۷ مورد مشکوک به آسپرژیلوزیس پوستی، ۱۲ مورد (۷۰/۶ درصد) از نظر تشخیص آزمایشگاهی مثبت بودند. در تمام نمونه هایی که مثبت اعلام گردید هردو آزمایش میکروسکوپی مستقیم و کشت مثبت بودند به غیر از ۴ مورد مربوط به موارد مشکوک آسپرژیلوزیس چشمی که تنها نتیجه کشت مثبت بود.

بر اساس جدول ۱ بیشترین ارگان درگیر ریه و کمترین آن پوست بود. آسپرژیلوس فومیگاتوس در تمامی نمونه ها فراوانترین قارچ جدا شده (۷۰/۴ درصد) و سپس آسپرژیلوس فلاووس (۲۲/۷ درصد) بودند. از نظر آماری اختلاف معنی داری بین فراوانی آسپرژیلوس فومیگاتوس و سایر گونه های جدا شده مشاهده گردید ($p < 0.05$).

مطابق جدول ۲ بیشتر موارد عفونت آسپرژیلوسی مربوط به ماکیان (۸۵

احشاء آنها مورد بازبینی قرار گرفت. ندول های موجود بر روی این اندام ها همراه با بافت اطراف برداشت شدند. همچنین با اسکالپل استریل ریه ها بازو با استفاده از لوپ به جستجوی ندول ها در داخل بافت پرداخته شد. نمونه های برداشت شده در داخل پلیت یا لوله استریل نگهداری گردیدند. در مورد عفونت های چشمی، چشم پرنده با دست باز نگه داشته شده و سپس توده روی چشم با پنس برداشته و در داخل پلیت استریل نگهداری گردیدند. در مورد ضایعات پوستی، محل ضایعه تراشیده شده و پوسته ها در داخل پاکت نگهداری شدند.

۲- آماده سازی نمونه:

۱-۲- آزمایش میکروسکوپی مستقیم: در موارد ریوی و چشمی، نمونه ها بر روی لام با پنس و اسکالپل کمی له شده و سپس به آن چند قطره محلول شفاف کننده KOH / DMSO اضافه گردید. سپس نمونه کمی بر روی شعله حرارت داده شد تا زودتر شفاف شود. بخش دیگری از نمونه ها بر روی لام گسترش داده شد و با گیمسارنگ آمیزی گردید.

در مورد نمونه های پوستی، مقداری از پوسته ها روی لام قرار داده شد و چند قطره KOH / DMSO به آن اضافه گردید و پس از گذاشتن لام بر روی آن تحت مشاهده مستقیم میکروسکوپی قرار گرفت.

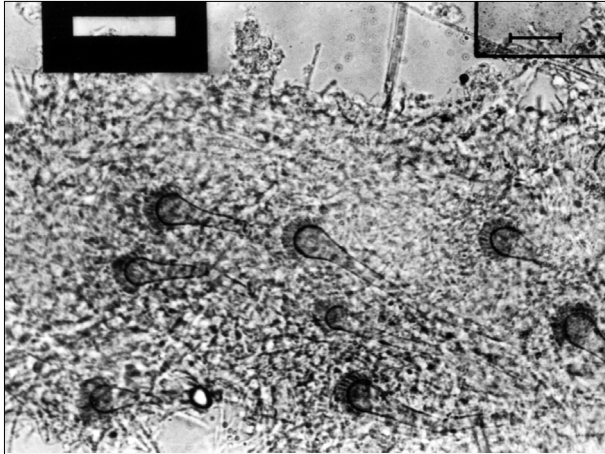
۲-۲- کشت: نمونه های بدست آمده از ضایعات بیماری در محیط سابورو گلوکز آگار حاوی کلرامفنیکل کشت داده شد و به مدت ۱۰ روز در حرارت ۳۰ - ۲۵ درجه سانتیگراد نگهداری گردید. محیط های کشت هر روز از نظر رشد کولونی قارچی مورد ارزیابی قرار گرفتند.

۲-۳- هیستوپاتولوژی: در آسپرژیلوزیس ریوی، قطعه ای از ریه و بافت اطراف آن در فرمالین قرار داده شد و از آنها جهت مطالعات آسیب شناسی برش نسجی تهیه گردید و با رنگ های هماتوکسیلین و ائوزین (H & E) و در صورت لزوم GMS رنگ آمیزی شدند.

جدول ۳- فراوانی مطلق و نسبی گونه های آسپرژیلوس جدا شده بر حسب نوع پرنده.

گونه قارچ	آسپرژیلوس فومیگاتوس		آسپرژیلوس فلاووس		آسپرژیلوس نیجر		آسپرژیلوس ترئوس		آسپرژیلوس استوس		جمع
	تعداد	درصد	تعداد	درصد	تعداد	درصد	تعداد	درصد	تعداد	درصد	
ماکیان	۱۳۶	۷۲/۷	۴۱	۲۱/۹	۶	۳/۲	۴	۲/۱	۰	۰	۱۸۷
قناری	۲	۱۵/۴	۸	۶۱/۵	۰	۰	۱	۷/۷	۲	۱۵/۴	۱۳
کبوتر	۴	۸۰	۰	۰	۱	۲۰	۰	۰	۰	۰	۵
بلدرچین	۶	۸۵/۷	۰	۰	۱	۱۴/۳	۰	۰	۰	۰	۷
کاسکو	۱	۵۰	۱	۵۰	۰	۰	۰	۰	۰	۰	۲
شتر مرغ	۶	۱۰۰	۰	۰	۰	۰	۰	۰	۰	۰	۶
جمع	۱۵۵	۷۱/۲	۵۰	۲۲/۷	۸	۳/۶	۵	۲/۲	۲	۰/۹	۲۲۰

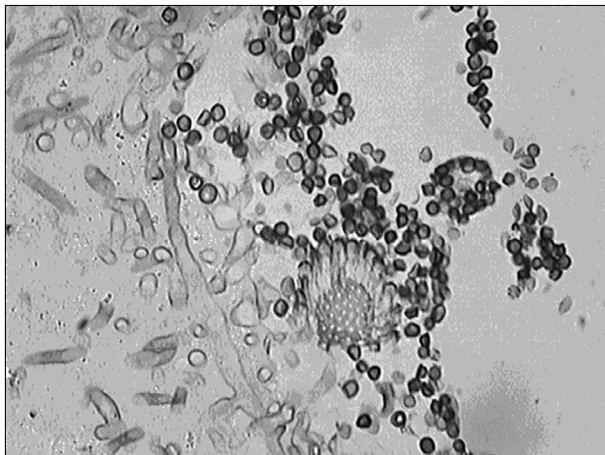




تصویر ۲- تعداد زیادی سرهای کنیدی زای داخل بافتی دیده می شود.

پیشرفته تر بر روی احشاء می باشند (۸،۹). همان گونه که در نتایج این بررسی اعلام گردید آسپرژیلوزیس در قناری های ارجاعی دارای تظاهرات شدید و فوق حاد بود که موجب مرگ و میر سریع پرند گردید. با توجه به اینکه غالب عفونت های ایجاد شده در قناری ها با عامل آسپرژیلوس فلاووس اتفاق افتاده بود، در حالیکه بر اساس منابع، بیماریزایی آسپرژیلوس فومیگاتوس بیشتر از آسپرژیلوس فلاووس می باشد، این نکته باید در آینده مورد ارزیابی قرار گیرد که آیا جدا یه های فلاووس از نظر فعالیت آنزیمی و توکسینی دارای حدت بالایی بوده اند یا استثنا قناری ها به این قارچ حساسیت بیشتری نشان می دهند (۲).

در این بررسی مشخص گردید که جوجه های جوان بیشترین موارد درگیری ریوی را نشان می دهند که با مطالعات دیگر محققین منطبق می باشد، اما درگیری پوستی و چشمی در پرندگان بالغ بیش از پرندگان جوان مشاهده گردید. به نحوی که عفونت پوستی فقط در پرندگان بالغ دیده شد. این قسمت از نتایج با مطالعات محققین دیگر دارای تطابق کامل نیست (۸). همچنین آسپرژیلوزیس چشمی در پرندگان تحت مطالعه بیشتر به شکل دو طرفه تظاهر نمود که این خود موجب آسیب رساندن بیشتر به پرند می شود. شاید میزان آلودگی بالای سالن های پرورش طیور موجب شدت این عوارض گردیده است.



تصویر ۳- مقطع بافتی ریه مبتلا به آسپرژیلوزیس همراه با هایف های فعال مهاجم (بزرگنمایی ۱۰۰)، رنگ آمیزی متانین نقره.



تصویر ۱- ریه مبتلا به آسپرژیلوزیس، ندول های درشت سطحی به خوبی نمایان می باشد.

درصد) بوده است. در قناری علاوه بر آسپرژیلوزیس ریوی، ۳ مورد آسپرژیلوزیس چشمی نیز دیده شد و در کبوتر نیز آسپرژیلوز چشمی (۱ مورد) و پوستی (۱ مورد) نیز دیده شده است. در حالی که در سایر پرندگان تنها آسپرژیلوزیس ریوی مشاهده گردید (تصاویر ۵-۱).

نتایج جدول ۳ نشان داد که در تمامی پرندگان ارسالی آسپرژیلوس فومیگاتوس بیشترین گونه جدا شده بود، اما در قناری آسپرژیلوس فلاووس بیشترین موارد آسپرژیلوزیس را به خود اختصاص داده است به طوری که از ۱۳ مورد آسپرژیلوس جدا شده در قناری ۸ مورد (۶۱/۵ درصد) آسپرژیلوس فلاووس بود.

جدول ۴ نشان داد که درگیری ریه در جوجه های جوان (۹۶/۱ درصد) بیش از پرندگان بالغ بوده است. از نظر آماری اختلاف کاملاً معنی داری بین این دو دسته پرند از نظر درگیری ریوی مشاهده گردید ($p < 0.001$) اما در موارد پوستی و چشمی بالغین بیشترین درگیری را نشان دادند ($p < 0.05$).

بحث

آسپرژیلوس ها از دسته قارچ هایی می باشند که به فراوانی در محیط و هوا پراکنده اند. در پرندگانی که به صورت صنعتی نگهداری می شوند غالباً آسپرژیلوزیس ریوی در سنین پایین یکی از مشکلات مهم تنفسی محسوب می گردد. بر اساس مطالعات انجام شده، آسپرژیلوس فومیگاتوس فراوانترین گونه جدا شده از ریه پرندگان مبتلا می باشد. ضایعات ایجاد شده به شکل تظاهر ندول های زرد رنگ پنیری شکل در سطح کیسه های هوایی و ریه ها و در موارد جدول ۴ - فراوانی مطلق و نسبی آسپرژیلوس های جدا شده از ارگان های درگیر بر حسب سن پرندگان.

اندام درگیر سن	ریه		چشم		پوست		جمع
	تعداد	درصد	تعداد	درصد	تعداد	درصد	
جوجه	۱۷۱	۹۶/۱	۰	۰	۷	۳/۴	۱۷۸
بالغ	۱۴	۳۳/۳	۱۲	۲۸/۶	۱۶	۳۸/۱	۴۲
جمع	۱۸۵	۸۴/۱	۱۲	۵/۴	۲۳	۱۰/۴	۲۲۰
P-value		۰/۰۰۱		۰/۰۵		۰/۰۵	-





تصویر ۵- آسپرژیلوزیس جلدی در طیور، در قسمت زیر بال‌ها کلونیزاسیون آسپرژیلوس فومیگاتوس مشاهده می‌گردد.



تصویر ۴- آسپرژیلوزیس چشمی در ماکیان، توده زرد رنگ داخل بافتی به خوبی نمایان می‌باشد.

References

1. Chen, A.L., Xi, N.(1998) Pulmonary aspergillosis in Turkeys from Northern China. 4th international Japan-China congress of mycology, OP: 27, Hangzu, China.
2. Custem, J.V., Rochette, F.(1991) Mycoses in domestic animal. Wolf publishing, USA, pp.114-121.
3. Evans, E.G. Richardson, M.D (2003) Medical mycology-A Practical approach. Translated to Persian Language by Khosravi, a.R., Jahad-e-Daneshgahi Publishing. Tehran, Iran, pp.310-311.
4. Hun, L., Cheng, G.B.(1998) Avian systemic aspergillosis due to aspergillus terreus. 4th international Japan-China congress of mycology, OP: 68, Hangzu, China.
5. Khosravi, A.R.(1993) The review of avian diseases. Chakavak.2:40-47.
6. Quinn, et al.(1987) Clinical veterinary microbiology. Wolf publishing, USA, pp. 604
7. Rippon, J.W.(1988) Medical mycology. 3rd Ed. W. B. Saunders company, Chicago, Illinois, USA, pp.640-641.
8. Saif, Y.M., et al.(2003) Disease of poultry. 11th Ed. Iowa state press, Blackwell publishing company, USA, pp.884-890.
9. Smith, J.M.(1998) Avian aspergillosis in Norway. 5th congress of trends in aspergillosis, OP:14, Spain, Madrid.

موارد درگیری پوستی فقط در ماکیان و کبوتر و بویژه در ماکیان دیده شد که احتمالاً به دلیل سیستم پرورش دسته جمعی، متراکم و تماس آنها با هم و با بستر می‌باشد. درگیری ریوی و چشمی در ماکیان به طور قابل توجهی بیشتر از سایر پرندگان دیده شد که احتمالاً این نیز به دلیل بسته و متراکم بودن سیستم‌های پرورشی و مناسب نبودن تهویه و در معرض قرار گیری مکرر تنفسی و چشمی پرنده با اسپوره‌های قارچی می‌باشد. درگیری ریوی در طیور جوان به میزان قابل توجهی بیشتر از بالغین دیده شد که این می‌تواند به دلیل تکامل ناکافی سیستم دفاعی ریه و نیز آلودگی جوچه‌های از تخم در آمده از طریق هچری و آلودگی با پوسته‌ها باشد که مطابق با گزارش‌های دیگران است. درگیری پوستی در بالغین بیشتر دیده شد که می‌تواند ناشی از افزایش وزن پرنده و تماس بیشتر با بستر و یا برخی از اختلالات ناشی از کمبودهای تغذیه‌ای مثل کانی‌بالیسم باشد.

در این بررسی آسپرژیلوس‌هایی که کمتر شایع هستند از جمله آسپرژیلوس استوس از ریه و آسپرژیلوس ترئوس و آسپرژیلوس نیجر از ریه و پوست جدا شده‌اند. موارد عفونت با آسپرژیلوس نیجر از آسپرژیلوس فومیگاتوس کمتر است. شاید به این دلیل باشد که اسپوران‌خاردار و بزرگتر است و به راحتی از سد تنفسی نمی‌تواند عبور کند. از طرف دیگر گرچه موارد عفونت با آسپرژیلوس ترئوس و آسپرژیلوس استوس در طیور به ندرت گزارش شده، اما عفونت با این دو قارچ در انسان تقریباً شایع می‌باشد و لذا جداسازی این دو قارچ به عنوان اتیولوژی قارچی، غیر معمول نمی‌باشد. به دلیل شباهت و هم‌خانواده بودن آسپرژیلوس فلاووس و استوس مواردی که در مورد فلاووس ذکر شد در مورد استوس هم تعمیم پیدا می‌کند.

تشکر و قدردانی

بدینوسیله از همکاری استاد گرامی جناب آقای دکتر محمود محمودی که در رابطه با آنالیز نتایج و تست‌های آماری ما را یاری نمودند تشکر و قدردانی می‌نمایم. هزینه‌های این طرح از گزنت مسئول مقاله تامین گردید.



IDENTIFICATION OF ISOLATED FUNGI FROM DIFFERENT LESIONS OF BIRDS WITH ASPERGILLOSIS REFERRED TO MYCOLOGY RESEARCH CENTER, FACULTY OF VETERINARY MEDICINE, UNIVERSITY OF TEHRAN(1991-2003)

Khosravi, A.R.^{1*}, Bozorgmehrifard, M.H.², Yahyaraeyat, R.¹, Shokri, H.¹

¹*Mycology Research Center, Faculty of Veterinary Medicine, University of Tehran, Tehran-Iran.*

²*Departement of Clinical Sciences, Faculty of Veterinary Medicine, University of Tehran, Tehran-Iran.*

(Received 2 March 2005 , Accepted 4 March 2007)

Abstract:

In this study, the samples of 263 birds suspected to Aspergillosis were examined by direct microscopy, culture and histopathological methods. Of 263 affected birds, 185(85.3%), 23(79.3%), and 12(70.6%) were infected to pulmonary, ocular, and skin Aspergillosis, respectively. The most frequent aspergillus species were *A.fumigatus*(70.4%), and then *A.flavus*(22.7%), *A.niger*(3.6%), *A.terreus*(2.3%), and *A.ustus*(0.9%). Chickens were the most affected birds(85%). *Aspergillus flavus* was the most frequent pathogenic isolate in canary(61.5%). Young birds were most involved with pulmonary lesions(96.1%), whereas the ocular and skin lesions were mainly observed in adults. Regarding to high prevalence of different *Aspergillus* species in the environment and contaminated feedstuffs, it should be considered to plan a program to prevent the growth of these pathogens in breeding poultry.

Key words: Aspergillosis, Aspergillus, Birds.

*Corresponding author's email: khosravi@ut.ac.ir, Tel: 021- 61117151, Fax: 021-66933222

