

## گزارش درمانگاهی انتریت ناشی از کلستریدیوم پرفرنزنس تیپ A در سگ

فرهنگ ساسانی<sup>۱\*</sup>، تقی زهرایی صالحی<sup>۲</sup>، احمد رضا جباری<sup>۳</sup>، فریا خاکی<sup>۱</sup>

(۱) گروه پاتولوژی، دانشکده دامپزشکی دانشگاه تهران، تهران-ایران.

(۲) گروه میکروبیولوژی، دانشکده دامپزشکی دانشگاه تهران، تهران-ایران.

(۳) بخش بی‌هوازی موسسه تحقیقات واکسن و سرم‌سازی رازی کرج، کرج-ایران.

(دریافت مقاله: ۲ مهر ماه ۱۳۹۰، پذیرش نهایی: ۲۳ بهمن ماه ۱۳۹۰)

### چکیده

در تاریخ ۱۳۸۹/۳/۱۱ در یک کانون پرورش سگ در استان تهران که ۸۲ قلاده سگ در آن نگهداری می‌گردید، ۷ مورد بیمار شده و ۵ مورد تلف گردیدند. علائم بالینی بیماری عبارت بودند از اسهال، اسهال خونی، تب، افسردگی، علائم عصبی و مرگ ناگهانی. یافته‌های کالبد گشایی عبارت بودند از انتریت هموراژیک، گاستریت موکوسی، وجود کانون‌های نکروز گرد در حدود ۵/۵ در کورتکس مغز به همراه پر خونی و خونریزی. ۴ قلاده سگ مورد کالبد گشایی قرار گرفتند. محتویات روده مورد آزمایشات باکتری شناسی قرار گرفت و در نهایت پس از مشخص شدن کلستریدیوم پرفرنزنس به منظور تعیین تیپ آزمایش PCR انجام شد و باکتری کلستریدیوم پرفرنزنس تیپ A مشخص گردید. در ۴ قلاده سگ با توجه به ضایعات انتریت هموراژیک، آزمایش سریع آنتی بادی برای بررسی بیماری‌های ناشی از پارواویروس و دیستمپر انجام گردید که ۲ مورد از توله سگ‌ها از نظر بیماری دیستمپر مثبت اعلام گردیدند. با توجه به وجود انسفالیت غیر چرکی، گلیوز همراه با گنجیدگی داخل هسته‌ای در آستروسیت‌ها، PVC و پنومونی بینابینی نتیجه گیری گردید که احتمالاً ابتدا بیماری دیستمپر عمل کرده، ضایعات اولیه و مهم را به وجود آورده و آنگاه به طور ثانویه ضایعات انتریت هموراژیک و اسهال در اثر باکتری کلستریدیوم پرفرنزنس تیپ A ایجاد شده است.

واژه‌های کلیدی: کلستریدیوم پرفرنزنس تیپ A، انتریت هموراژیک، دیستمپر، سگ.

انتریت و توکسین‌ها در مدفوع با استفاده از کیت (agglutination assay) (reverse passive latex) و تکنیک الایزا صورت می‌گیرد. همچنین با روش (PCR) سویه‌های انتریت و توکسین قابل ردیابی است (۳، ۴، ۵).

### مواد و روش کار

از یک کانون پرورش سگ در استان تهران که دارای ۸۲ قلاده سگ بوده، ۷ مورد بیماری اعلام گردید که ۵ قلاده از آنها تلف شدند. لاشه‌ی ۴ قلاده سگ بالغ و توله سگ مورد بررسی کالبد گشایی قرار گرفت. با توجه به نشانه‌ها و ضایعات بیماری در هنگام کالبد گشایی، از کیت‌های تشخیص سریع آنتی بادی مربوط به ویروس دیستمپر و پارواویروس متعلق به شرکت Persian Pet که ساخت کشور کره جنوبی است، استفاده گردید. لازم به ذکر است که هیچکدام از سگ‌ها بر علیه بیماری دیستمپر واکسینه نشده بودند. متأسفانه نمونه‌های مناسب جهت انجام آزمایشات ویروس شناسی در دست نبوده و امکان آزمایشات کامل وجود نداشت. با توجه به وجود اسهال و همچنین اسهال خونی و احتمال عفونت کلستریدیایی، از محتویات روده آزمایشات باکتری شناسی شامل مشاهده مستقیم، کشت بی‌هوازی و بررسی خواص بیوشیمیایی انجام شد. برای رشد باکتری از محیط آگار خوندار و محیط گوشت پخته و برای بررسی خواص بیوشیمیایی از محیط شیر تورنسل دار، محیط لسیتین و محیط‌های قندی استفاده شد (۱۰، ۱۳). در ادامه برای تعیین تیپ باکتری به روش PCR، نمونه به موسسه سرم و واکسن سازی رازی ارسال شد. در این

### مقدمه

کلستریدیوم پرفرنزنس، باسیل گرم مثبت بی‌هوازی، فاقد حرکت و دارای اسپوراست. چهار نوع توکسین اصلی شامل آلفا (Alfa)، بتا (Beta)، اپسیلون (Epsilon) و یوتا (Iota) تولید کرده و بر همین اساس به پنج تیپ A تا E تقسیم می‌شود. توکسین‌های دیگری نیز توسط هر بیوتیپ تولید می‌شود که به آنها از میکروفلور روده‌ی سگ است، با تجمع مایع و اسهال در سگ تحت عنوان (Clostridium perfringens associated diarrhea) مطرح می‌شود. تمام سویه‌های جدا شده از سگ‌ها کلستریدیوم پرفرنزنس تیپ A می‌باشد که سویه‌های انتریت و توکسیژنیک نیز بیشتر در این تیپ بوده و بنابراین می‌توان گفت یکی از عوامل اصلی اسهال در سگ می‌باشد. در سویه‌های انتریت و توکسیژنیک، (CPE) تولید و به روده ترشح شده و با پروتئین‌های خاص موجود در اتصالات محکم کمپلکس ایجاد کرده و در سطح غشا قرار می‌گیرد. این کمپلکس‌ها باعث افزایش نفوذپذیری اطراف سلولی، جدا شدن سلول‌های اپی تلیال و اسهال می‌شوند (۵). توکسین اصلی کلستریدیوم پرفرنزنس تیپ A، آلفا توکسین است. آلفا توکسین، لسیتینازی است که باعث همولیز و نکروز سلول‌ها می‌شود. گاستروانتریت خونی سگ در مواردی ناشی از کلستریدیوم پرفرنزنس تیپ A تشخیص داده شده است (۶). تشخیص اختصاصی



کلی بافت، انسفالیت غیر چرکی حاد منتشر و جود داشت. در مجموع می توان نوع ضایعه‌ی مغزی نخاعی را انسفالیت غیر چرکی ناشی از ویروس بیان نمود.

در بافت ریه، پنومونی بینابینی و بیشتر حضور سلول‌های تک هسته‌ای در فضای بینابینی (تصویر ۷) دیده شد که می تواند مربوط به ویروس دیستمبر باشد. در جدار بعضی آلوئول‌ها سنسیتیوی از سلول‌های پوششی مشاهده گردید.

در بافت کبد، داخل سینوزوئیدها و رگ‌های خونی، پرخونی شدید و جود داشته و مختصری تغییر چربی را داخل هپاتوسیت‌ها نشان می داد.

### بحث

به منظور تشخیص علت اصلی بیماری، مطالعه‌ای بین ضایعات موجود و عوامل پاتوژن احتمالی صورت گرفت. و جود اسهال و اسهال خونی تا حد زیادی عامل پاروا ویروسی را مطرح می نمود که هیچکدام از نمونه‌ها با کیت مربوط به پاروا ویروس مثبت تشخیص داده نشد. مثبت شدن نتایج ۲ مورد با کیت مربوط به دیستمبر باعث گردید تا از نظر هیستوپاتولوژی، و جود گنجیدگی‌های اسیدوفیلیک داخل هسته‌ای و داخل سیتوپلاسمی در اپیتلیوم ترانزیشنال لگنچه کلیه مدنظر قرار گیرد که این گنجیدگی‌ها نیز مشاهده شد، اما در عین حال ۳ مورد دیگر از نظر بررسی کیت دیستمبر منفی اعلام گردید. به همین علت ضایعات مغزی مورد توجه قرار گرفت و بیشتر توجه به ویروس دیستمبر معطوف گردید که در این رابطه گنجیدگی‌های واضح داخل هسته‌ای در آستروسیت‌های محل ضایعه و انسفالیت غیر چرکی یافته‌ی قابل توجهی بود. تا اینجا احتمال بیماری دیستمبر بیشتر قوت گرفت اما با بررسی ضایعات مخاط روده، و سعستی از نکروز فراگیر روده‌ها مدنظر قرار گرفت که با تعداد فراوانی باسیل کلستریدیایی در سطح و لابلای مخاط نکروزه‌ی روده‌ها همراه بود. به همین دلیل ارتباط میان نتایج باکتریولوژی و ضایعات روده‌ای مورد توجه قرار گرفت و نتیجه آنکه ضایعات نکروتیک و وسیع روده بایستی به عنوان اثر توکسین باکتری‌های کلستریدیا مطرح گردد که در نهایت به مرگ ناگهانی حیوان منجر شده است.

در گزارشی، سگی با علائم اسهال خونی، استفراغ و مرگ ناگهانی، ضایعات ماکروسکوپیک محدود به روده به صورت انتریت خونی و ضایعات میکروسکوپیکی به صورت نکروز خونی سطحی مخاط ژوزنوم و وجود تعداد فراوان باسیل‌های گرم مثبت چسبیده به سطح مخاط نکروزه دیده شده است. در کشت بی‌هوازی از ژوزنوم، باکتری کلستریدیوم پرفرنزنس جدا شده و دلیل مرگ ناگهانی سگ، انتریت توکسین ناشی از کلستریدیوم پرفرنزنس گزارش شده است (۸).

در گزارش دیگری، در دو سگ مبتلا به اسهال متناوب و حساس به درمان آنتی‌بیوتیکی که پس از درمان، مجدداً دچار اسهال می شدند، علت کلستریدیوم پرفرنزنس انتریت توکسیژنیک تشخیص داده شده است (۱۱).

مرحله پس از کشت باکتری خالص در محیط آبگوشت جگر در شرایط بی‌هوازی، پیکره به روش سانتریفوژ با دور 1200 g. و به مدت ۱۵ دقیقه جداسازی شد و سپس DNA به روش جوشاندن جدا گردید. پرایمرها و شرایط آزمایش PCR مطابق روش ارائه شده توسط Baums و همکاران در سال ۲۰۰۴ با اصلاحات جزئی انجام شد.

### نتایج

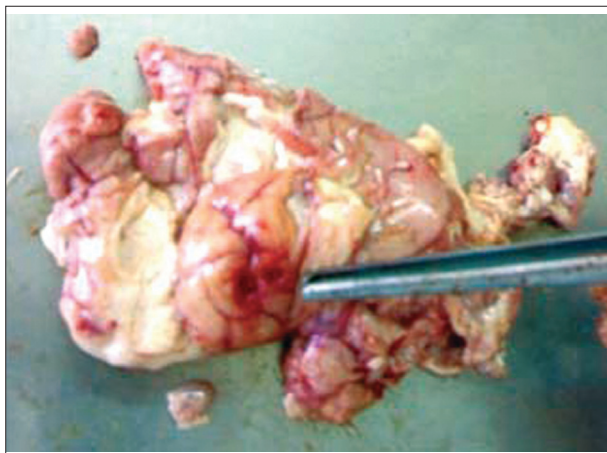
نشانی‌های بالینی حیوانات بصورت بی‌حالی، اسهال، تب، اسپاسم عضلانی، دهان کف‌آلود و در بعضی موارد مرگ ناگهانی و همچنین اسهال خونی دیده شد. علائم کالبد گشایی عبارت بودند از اسهال خونی با ضایعه‌ی انتریت هموراژیک (تصویر ۱)، گاستریت موکوسی به همراه پرخونی و خونریزی بر روی مخاط معده و همچنین وجود یک عدد کرم نماتود در داخل معده. در یکی از سگ‌ها، یک کانون خونریزی به شکل هماتوم در بافت مغز مشاهده گردید (تصویر ۲).

از مجموع ۴ لاشه‌ای که با کیت تشخیص سریع آنتی بادی آزمایش گردیدند، ۲ مورد توله سگ‌ها از نظر بیماری دیستمبر مثبت تشخیص داده شدند. با توجه به نتایج آزمایشات باکتری شناسی بصورت مشاهده باسیل گرم مثبت بلند با کپسول واضح و وسیع همراه با رشد باکتری در محیط آگار خوندار و همولیز دوگانه اطراف پرگنه‌ها، رشد و تولید میزان قابل توجهی گاز در محیط گوشت پخته، تخمیر طوفانی در محیط شیر تورنسل دار، تخمیر قندهای گلوکز و لاکتوز و ساکارز و مالتوز با تولید اسید و گاز، هیدرولیز لسیتین، گونه‌ی باکتری، کلستریدیوم پرفرنزنس و با توجه به آنکه واکنش (PCR) فقط با پرایمرژن توکسین آلفا حاوی قطعه محصول با وزن مولکولی ۹۰۰bp بود، تیپ باکتری مذکور، A تشخیص داده شد (تصویر ۳).

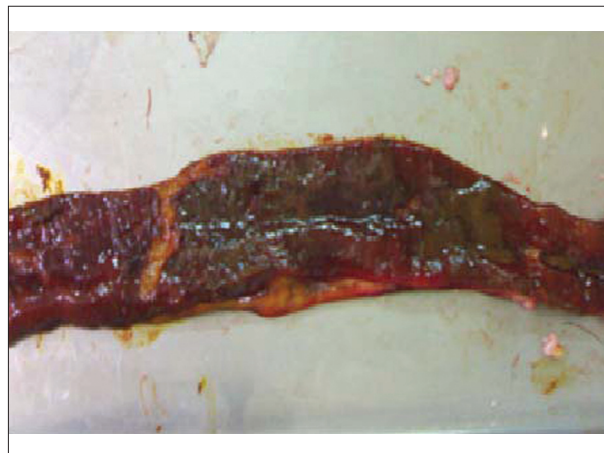
در بافت روده باریک (ژوزنوم)، ضایعات اختصاص به سطح مخاط داشته و به صورت نکروز انعقادی وسیع سطح پرزها و ترشح زیاد موکوس بود. سلول‌های نکروزه در سطح پرزها و خمل‌ها دچار پیکنوز هسته بودند. در سرتاسر مخاط، لابلای ترشحات موکوسی، پرگنه‌های باکتریایی به صورت باسیل کلستریدیا (تصویر ۴) دیده شد. تعداد فراوانی گابلت سل در حال ترشح موکوس در سطح پرزها، نکروز سطحی و بینابینی مخاط و نهایتاً انتریت حاد مشاهده گردید. ضمناً واکنش آماسی در جدار روده بسیار خفیف از نوع تک هسته‌ای و جود داشت. این حالت می تواند بیانگر اثر توکسیک شدید باکتری بر روی مخاط روده باشد.

در بافت مغز، ضایعاتی از قبیل دمی‌لیناسیون ماده سفید به همراه حضور تعداد فراوان واکوئل در نوروپیل، آستروگلیوزیس، گلیوز کانونی و منتشر، PVC (تصویر ۵)، و جود گنجیدگی‌های داخل هسته‌ای در سلول‌های اندوتلیوم رگ‌های خونی و حضور همین گنجیدگی‌ها در سلول‌های آستروسیت موجود در ماده سفید و خاکستری (تصویر ۶) به همراه تعداد فراوان سلول‌های جمیستوسیت دیده شد. در مشاهده‌ی

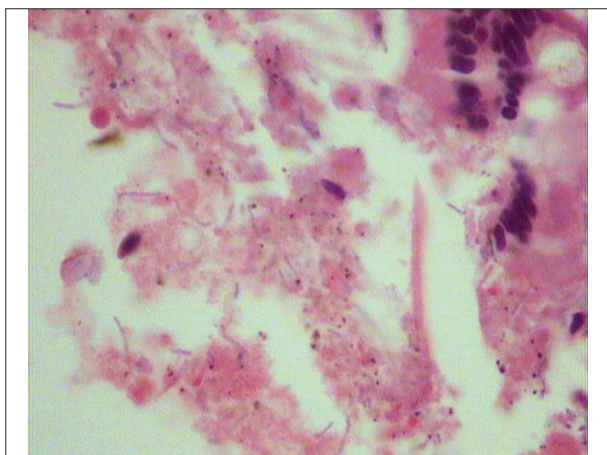




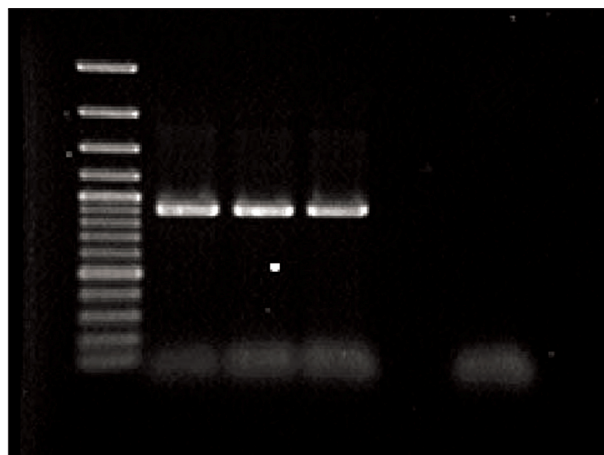
تصویر ۲- مغز سگ، در کورتکس دوکانون گرد با قطری در حدود نیم سانتیمتر، فرورفته، با پرخونی و خونریزی مشاهده می شود.



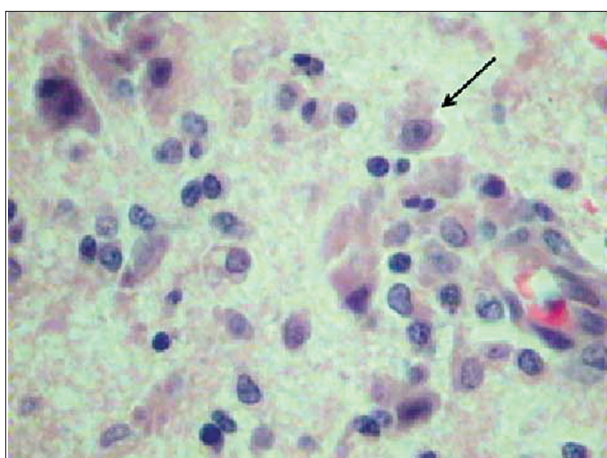
تصویر ۱- روده باریک سگ، ضایعات نکروتیک و هموراژیک گسترده در مخاط مشاهده می شود.



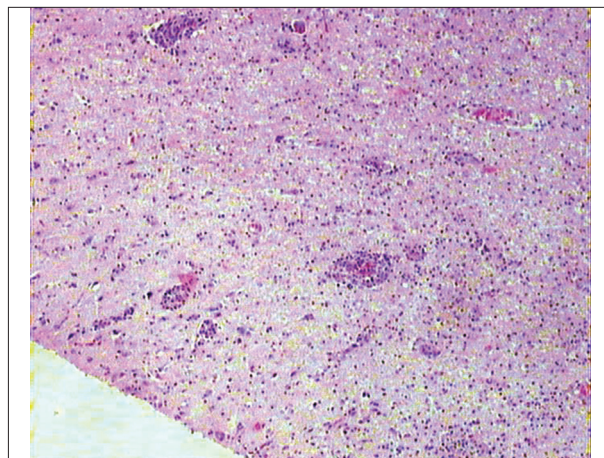
تصویر ۴- مخاط روده باریک سگ، نکروز وسیع سطحی مخاط با حضور باکتری های باسیلی کلستریدیوم پرفرنزنس تیپ A مشاهده می شود. رنگ آمیزی H&E. بزرگنمایی (۴۰۰×).



تصویر ۳- نتیجه آزمون PCR کلستریدیوم پرفرنزنس تیپ A. به ترتیب از چپ به راست: گوده ۱: مارکر ۱۰۰bp - گوده ۲: کنترل مثبت کلستریدیوم پرفرنزنس تیپ A - گوده ۳: جدایه جدا شده از محتویات روده سگ (۹۰۰bp) - گوده ۴: تکرار جدایه جدا شده از محتویات روده سگ (۹۰۰bp) - گوده ۵: کنترل منفی (آب).



تصویر ۶- مغز سگ، انسفالیت غیر چرکی با حضور سلول های گلیال بخصوص آستروسیتها، دمیلیناسیون خفیف که همراه با گنجیدگی داخل هسته ای در یکی از آستروسیتها مشاهده می شود. رنگ آمیزی H&E. بزرگنمایی (۴۰۰×).

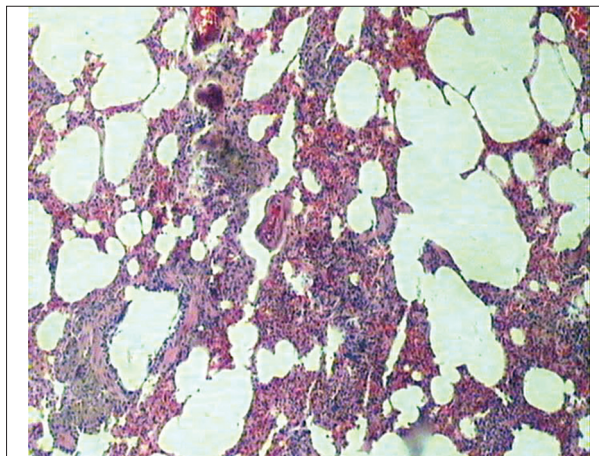


تصویر ۵- مغز سگ، انسفالیت غیر چرکی، ضایعات PVC همراه با گلیوز و نفوذ سلولهای تک هسته ای مشاهده می شود. رنگ آمیزی H&E. بزرگنمایی (۴۰×).



## References

1. Baums, C.G., Schotte, U., Amstberg, G., Goethe, R. (2004) Diagnostic multiplex PCR for toxin genotyping of *Clostridium Perfringens* isolates. *Vet. Mic.* 100: 11-10.
2. Carman, R.J., Lewis, J.C. (1983) Recurrent diarrhoea in a dog associated with *Clostridium perfringens* type A. *Vet. Rec.* 9:342-3.
3. Gorman, N.T. (1998) *Canine Medicine and Therapeutics*. (4<sup>th</sup> ed.). Blackwell Science, Oxford, England.
4. Greene, C.E. (1998) *Infectious Diseases of Dog and Cat*. (2<sup>th</sup> ed.). W.B. Saunders, Philadelphia, U.S.A.
5. Greene, C.E. (2006) *Infectious Diseases of the Dog and Cat*. (3<sup>th</sup> ed.). Saunders Elsevier, st. Louis, MO, U.S.A.
6. Jubb, K.V.F., Kennedy, P.C. (2007) *Pathology of Domestic Animals*. (5<sup>th</sup> ed.). Elsevier Saunders, Edinburgh, U.K.
7. Nelson, R.W., Couto, C.G. (2009) *Small Animal Internal Medicine*. (4<sup>th</sup> ed.). Mosby, California, U.S.A.
8. Sasaki, J., Goryo, M., Asahina, M., Makara, M., Shishido, S., Okada, K. (1999) Hemorrhagic enteritis associated with *Clostridium perfringens* type A in a dog. *J. Vet. Med. Sci.* 61:175-7.
9. Stanley, L.M., Elizabeth, J.K. (2003) Antimicrobial susceptibilities of canine *clostridium difficile* and *Clostridium perfringens* isolates to commonly utilized antimicrobial drugs. *Vet. Mic.* 94:39-45.
10. Tabatabayi, A.M.H., Firoozi, R. (1380) *Veterinary Bacterial Disease*. (2<sup>th</sup> ed.). University of Tehran publications, Tehran, Iran.
11. Weese, J.S., Greenwood, S.J., Stempfli, H.R. (2001) Recurrent diarrhea associated with enterotoxigenic *Clostridium perfringens* in 2 dogs. *Can. Vet. J.* 42: 292- 294.
12. Weese, J.S., Staempfli, H.R., Prescott, J.F., Kruth, S.A., Greenwood, S.J., Weese, H.E. (2001) The roles of *clostridium difficile* and enterotoxigenic *Clostridium perfringens* in Diarrhea in Dogs. *J. Vet. Intern. Med.* 15:374-378.
13. Zahraei Salehi, T., Shayegh, J. (1387) *Veterinary Microbiology and Microbial Disease*. (2<sup>th</sup> ed.). University of Tehran publications, Tehran, Iran.



تصویر ۷- ریه سگ. پنومونی بینابینی با ضخیم شدن دیواره‌های بین آلوئولی و حضور سلول‌های تک هسته‌ای مشاهده می‌شود که احتمالاً در اثر بیماری دیستمبر ایجاد شده است. رنگ آمیزی H&E. بزرگنمایی (۴۰×).

در مورد دیگری، سگی مبتلا به اسهال ملایم مزمن بوده، تعداد فراوان باکتری کلوستریدیوم پرفرنژنس تیپ A از مدفوع جدا شده و همچنین توکسین A نیز با آنتی توکسین مربوط به آن خالص سازی شده و علت اسهال، کلوستریدیوم پرفرنژنس تیپ A گزارش شده است (۲).  
درمان اسهال کلوستریدیایی در سگ با آموکسی سیلین، آمپی سیلین، مترونیدازول، اریترومایسین و تایلوزین (۵،۷،۸،۹) امکان پذیر است. آنتی بیوتیک انتخابی جهت درمان اسهال ناشی از کلوستریدیوم پرفرنژنس ماکرولیدها (تایلوزین) است (۷). مصرف فیبر بالا در جیره غذایی نیز در رفع مشکلات ناشی از کلوستریدیوم پرفرنژنس موثر است (۳).  
در مجموع، نتیجه آنکه ضایعات اولیه ی ویروس دیستمبر و ضایعات ثانویه ی باکتری کلوستریدیوم پرفرنژنس بیوتیپ A توانسته است ضایعات، بیماری و تلفات فوق را ایجاد نماید.  
اگرچه آزمایشات الیزا تیپ جدایه های کلوستریدیوم پرفرنژنس را می‌تواند تعیین کند اما در تعیین تحت تیپ‌ها محدودیت دارد، برای مثال توانایی مشخص کردن توکسین (Beta 2) را ندارد، در ضمن تکنیک PCR از قابلیت بهتری برخوردار است (۱).

## تشکر و قدردانی

بدینوسیله از زحمات آقای مهندس رضاسامانی و آقای مهندس امین بنی نجار در تهیه مقاطع آسیب شناسی و آقای مهندس مهدی غفاری و دیگر همکاران در انجام آزمایشات میکروب شناسی، قدردانی و تشکر می‌گردد.



## ***Clostridium perfringens* type A related enteritis: A case report in dogs**

Sasani, F.<sup>1\*</sup>, Zahraie Salehi, T.<sup>2</sup>, Jabbari, A.R.<sup>3</sup>, Khaki, F.<sup>1</sup>

<sup>1</sup>Department of Veterinary Pathology, Faculty of Veterinary Medicine, University of Tehran, Tehran-Iran.

<sup>2</sup>Department of Microbiology, Faculty of Veterinary Medicine, University of Tehran, Tehran-Iran.

<sup>3</sup>Razi Vaccine and Serum Research Institute (RVSRI), Karaj-Iran.

(Received 25 September 2011 , Accepted 12 February 2012)

### **Abstract:**

On June 2010, in Tehran province 7 out of 82 dogs in a kennel, showed clinical signs of enteritis which resulted in death (n=5). Clinical findings were diarrhea, dysentery, fever, depression, neural sings and sudden death. Necropsy findings revealed hemorrhagic enteritis, catarrhal gasteritis, multifocal necrosis up to 0.5cm in diameter in cerebral cortex with hyperemia and hemorrhage. Necropsy was done on 4 cases and intestinal contentes were cultured to characterize *Clostridium perfringens* type using PCR. Rapid test antibody for parvovirus and distemper virus showed that 2 out of 4 puppies were positive against distemper virus. According to nonsuppurative encephalitis, gliosis, intranuclear inclusion bodies in astrocytes, packed cell volume, interstitial pneumonia and positive reaction to distemper virus it can be concluded that primary distemper disease has been followed by, hemorrhagic enteritis and diarrhea as a secondary infection to *Clostridium perfringens* type A.

**Key words:** *Clostridium perfringens* type A, hemorrhagic enteritis, distemper, dog.

### **Figure Legends and Tabel Captions**

**Figure 1.** Small intestine of dog. Diffuse necrotic and hemorrhagic lesions in mucosa.

**Figure 2.** Brain in dog. Two round and depressed foci, about 0.5cm in diameter with hyperemia and hemorrhage.

**Figure 3.** *Clostridium perfringens* type A PCR test. From left to right: well 1: Marker 100bp \_ Well 2: positive control of *Clostridium perfringens* type A\_ Well 3: Intestinal component (900bp) \_ Well 4: repeated intestinal component (900bp) \_ Well 5: Negative control (water).

**Figure 4.** Small intestine mucosa in dog. Superficial mucosal necrosis with *Clostridium perfrings* type A bacilli (H&E- 400x).

**Figure 5.** Brain in dog. Nonsuppurative encephalitis, Perivascular cuffing(PVC) with gliosis and infiltration of mononuclear cells (H&E-40x).

**Figure 6.** Brain in dog. Nonsuppurative encephalitis with glial cells especially astrocytes, mild demyelination with intranuclear inclusion body in one of the astrocytes (H&E-400x).

**Figure 7.** Lung in dog. Interstitial pneumonia and thickened interstitial space ,with mononuclear cell infiltration, can be due to distemper virus pathogenesis (H&E-40x).

