

بررسی صداهای غیر طبیعی قلبی بوسیله فونوکاردیوگرافی و مقایسه آن با یافته‌های اکوکاردیوگرافی در سگ

یارا تمبرچی^۱، داریوش شیرانی^{۱*}، سارنگ سروری^۲، مجید مسعودی فرد^۲

(۱) گروه داخلی دام‌های کوچک، دانشکده دامپزشکی دانشگاه تهران، تهران-ایران

(۲) گروه جراحی و رادیولوژی، دانشکده دامپزشکی دانشگاه تهران، تهران-ایران

(دریافت مقاله: ۲۹ مرداد ماه ۱۳۹۴، پذیرش نهایی: ۱۴ مهر ماه ۱۳۹۴)

چکیده

زمینه مطالعه: یکی از مهمترین بیماریهای قلبی در سگ‌ها، نارسایی‌های دریچه‌ای بوده که به وسیله روش‌های کمک تشخیصی از قبیل فونوکاردیوگرافی (phonocardiography)، اکوکاردیوگرافی (echocardiography) و ... قابل ارزیابی می‌باشند. هدف: هدف از این مطالعه بررسی نارسایی دریچه‌ای قلبی بوسیله دو تکنیک فونوکاردیوگرافی و اکوکاردیوگرافی و همچنین استفاده کاربردی از تکنیک فونوکاردیوگرافی در تشخیص نارسایی دریچه‌ای قلبی می‌باشد. روش کار: تعداد ۱۸۰ قلاده سگ ارجاعی به بیمارستان حیوانات کوچک دانشکده دامپزشکی با سن بالای ۵ سال مورد معاینه قرار گرفتند. از این تعداد، ۳۰ مورد بیمار قلبی تشخیص داده شد که پس از سمع قلب و ضبط صدای سوفل (murmur) قلبی و بررسی آن بوسیله فونوکاردیوگرافی، معاینه اکوکاردیوگرافی انجام گرفت. بوسیله فونوکاردیوگرافی نوع نارسایی دریچه‌ای و محل آن را مشخص کرده و پس از عمل اکوکاردیوگرافی یافته‌های حاصل از این دو تکنیک با هم مقایسه شد. نتایج: در تمامی این ۳۰ بیمار که صدای قلبی آنها ضبط و بررسی گردید، سوفل‌ها از نوع سیستولیک بوده و نارسایی دریچه میترال (mitral insufficiency) و عارضه برگشت خون (mitral regurgitation) از این دریچه تشخیص داده شد. پس از انجام اکوکاردیوگرافی، در ۲۸ بیمار نارسایی دریچه میترال تأیید شده که از این تعداد در یک بیمار علاوه بر نارسایی میترال، نارسایی دریچه سه‌تی (Tricuspid insufficiency) و تنگی دریچه پولمونری (Pulmonary stenosis) نیز تشخیص داده شده است. در دو بیمار عارضه‌ای مبنی بر وجود هرگونه بیماری قلبی از جمله نارسایی دریچه‌ای دیده نشده است. نتیجه‌گیری نهایی: با توجه به نتایج به دست آمده از این مطالعه توصیه می‌شود به منظور تشخیص اولیه نارسایی دریچه‌ای و محل آن از تکنیک فونوکاردیوگرافی استفاده شود و به منظور تعیین روند بیماری و پیگیری پیشرفت عارضه، اکوکاردیوگرافی صورت گیرد.

واژه‌های کلیدی: اکوکاردیوگرافی، فونوکاردیوگرافی، نارسایی دریچه‌ای

مقدمه

دریچه‌های میترال و سه‌تی که از آنها به دریچه‌های دهلیزی-بطنی نیز یاد می‌شود باعث جدا شدن دهلیزها از بطن‌ها می‌شوند و اجازه می‌دهند تا خون در هنگام دیاستول وارد بطن‌ها شده و هنگام سیستول نیز از برگشت خون به دهلیزها جلوگیری می‌کنند. دریچه میترال از لته‌ها، طناب‌های وتری و عضلات پاییلاری بطن چپ و دریچه سه‌تی نیز از لته‌ها، طناب‌های وتری و عضلات پاییلاری بطن راست تشکیل شده است (۱).

بیماری میکروماتوز دریچه‌ای (Myxomatous valve disease) یا اندوکاردیوزیس (Endocardiosis) یا بیماری دژنراتیو دریچه‌ای (Degenerative valve disease) معمول‌ترین عارضه قلبی در حیوانات کوچک است و تقریباً ۷۵٪ بیماریهای قلبی سگ‌ها را تشکیل می‌دهد. شیوع اندوکاردیوزیس در سگ‌ها وابسته به سن و نژاد می‌باشد. سگ‌های مسن و نژادهای کوچک بیشترین میزان ابتلا را به خود اختصاص می‌دهند. جنس نر نسبت به جنس ماده بیشتر مستعد ابتلا به این بیماری می‌باشد (۳، ۸).

این بیماری به صورت اولیه طناب‌های وتری و لته‌های دریچه‌ها را تحت تأثیر قرار می‌دهد که در نهایت منجر به نارسایی دریچه‌ها می‌شود. جراحی

میترال خیلی معمول است. ۶۰٪ بیماران دارای میترال آسیب دیده اند و در ۱۰٪ بیماران تنها دریچه سه‌تی درگیر است و در ۳۰٪ دیگر هر دو دریچه درگیر می‌شود (۲).

سوفل‌ها جزو صداهای غیر طبیعی قلبی هستند و نسبت به صداهای دیگر قلبی، دوره طولانی‌تری دارند و زمانیکه گردش خون از حالت نرمال و خطی دچار آشفتگی شود و حالت گردابی پیدا کند ایجاد می‌گردد. این آشفتگی‌ها ناشی از ارتباط غیر طبیعی جریان خون بین منافذ قلبی یا دریچه‌های نارسا و یا دچار تنگی و همچنین تغییر در غلظت خون و قطر عروق می‌باشند. سوفل‌های قلبی از نظر زمان وقوع در یک سیکل قلبی (سیستولیک، دیاستولیک و ممتد)، محل ایجاد، شدت، شکل (کاهش، کفه‌ای و الماسی)، و همچنین فرکانس تقسیم بندی می‌شوند (۳).

کفه‌ای (Band-Shaped or Plateau): برای آن دسته از سوفل‌هایی که شدتشان تغییر نمی‌کند.

کاهش یابنده (Decrescendo): برای آن دسته از سوفل‌هایی که شدتشان نسبت به پیک اولیه، کم می‌شود.

الماسی شکل (Diamond Shaped): برای آن دسته که سیر صعودی داشته و بعد به تدریج سیر نزولی را طی می‌کند.



کلی یا به دلایل دیگری مراجعه کرده بودند پس از معاینه بالینی و سمع قلب، صدای غیر طبیعی شنیده شد.

پس از معاینه بالینی و شنیدن صدای غیر طبیعی و سوفل قلبی، اقدام به ضبط این صدا بوسیله استتوسکوپ الکترونیک شد. ضبط صدای قلبی در محیطی آرام انجام گرفت تا صداهای اضافی با وجود فیلترهای موجود در گوشی به حداقل برسد.

طریقه استفاده از گوشی به این ترتیب بود که پس از گذاشتن دیافراگم گوشی روی قفسه سینه و سمع قلب، در صورت وجود صدای سوفل، منطقه قلبی را که این صدا به بهترین نحو شنیده می‌شد، انتخاب کرده و اقدام به ضبط این صدا می‌شد. سپس صدای ضبط شده را به رایانه انتقال داده و توسط تکنیک فونو کاردیوگرافی اقدام به تحلیل و ارزیابی امواج ترسیم شده حاصل از این صدا می‌گردید.

با تحلیل این امواج و با توجه به تعریفی که از آنها در مورد صداهای قلبی وجود دارد تشخیص نوع عارضه قلبی صورت می‌گرفت. برای مثال اگر دیافراگم گوشی را روی طرف چپ قفسه سینه و بین دنده ی سوم تا پنجم قرار داده و صدای سوفل را از بقیه ی نقاط قفسه سینه واضح تر بشنویم و این امواج، سیستولیک و شکل آن کفهای باشد، تشخیص ما نارسایی میترا خواهد بود.

سپس بیمار جهت عمل اکو کاردیوگرافی به بخش رادیولوژی ارجاع داده شد. قبل از عمل اکو کاردیوگرافی اقدام به آماده سازی بیمار می‌شد، به این ترتیب که ابتدا نواحی فضای بین دنده‌ای سوم تا پنجم در دو سمت راست و چپ (در محل اتصال ناحیه غضروفی- دنده‌ای) تراشیده می‌شد سپس انجام اکو کاردیوگرافی بدون استفاده از مقید سازی شیمیایی، و با خواباندن بیمار روی میز مخصوص اکو کاردیوگرافی صورت می‌گرفت. نماهای استاندارد ابتدا از سمت راست (نمای پاراسترنال چهار حفره‌ای و پاراسترنال مجرای خروجی بطن چپ) و سپس از سمت چپ با گرفتن نماهای قدامی قلب (اپیکال و پنج حفره‌ای) انجام پذیرفت.

هنگام معاینه بالینی و سمع قلب با توجه به منطقه‌ای از قفسه سینه بیمار که صدای سوفل واضح تر شنیده می‌شد و به دنبال آن با بررسی امواج رسم شده حاصل از ضبط صدای سوفل، نارسایی دریچه‌ای، شدت آن و محلی از قلب که دریچه در آن قسمت دچار نارسایی شده مشخص گردید و پس از ارجاع به بخش رادیولوژی و انجام عمل اکو کاردیوگرافی، اقدام به تفسیر یافته‌های حاصل از این تکنیک شد.

نتایج

بر اساس این بررسی‌ها از ۱۸۰ بیمار بالای ۵ سال که مورد معاینه قرار گرفته اند ۳۰ بیمار (۱۶/۶٪) مبتلا به نارسایی دریچه‌ای تشخیص داده شد. در تمامی این بیماران که صدای قلبی آن ضبط و بررسی گردید، نوع سوفل از نوع سیستولیک بوده و با توجه به ناحیه‌ای از قفسه سینه که صدای

ترسیم امواج حاصل از صداهای قلبی ضبط شده توسط استتوسکوپ‌های الکترونیک تحت عنوان فونو کاردیوگرافی می‌باشد. استتوسکوپ‌های الکترونیک با فیلتر کردن صدای اضافی، امواج دقیقی را برای ما ضبط و در قالب فونو کاردیوگرام آنها را رسم می‌کند.

قلب به عنوان عضوی حیاتی در بدن و عامل اصلی در خونرسانی به تمامی بافت‌ها اهمیتی ویژه دارد، در نتیجه کوچکترین اختلالی چه در عملکرد آن و چه در ساختمان قلب می‌تواند تبعات جبران ناپذیری برای حیوان داشته باشد. بنابراین معاینه قلب بخصوص در حیوانات مستعد بیماری قلبی و استفاده از تکنیک‌های مناسب در امر تشخیص بیماریها، حائز اهمیت می‌باشد (۸).

بسیاری از بیماریهای قلبی حیوانات کوچک از جمله سگ‌ها در معاینه اولیه پنهان می‌ماند که ممکن است منجر به ایجاد مشکلات شدید و جبران ناپذیری برای بیمار و صاحب آن شود. همچنین عدم تشخیص صحیح بیماری باعث گمراهی دامپزشک معالج و درمان نامناسب آن می‌گردد. به همین جهت استفاده از وسایل کمک تشخیصی دقیق مانند فونو کاردیوگرافی و اکو کاردیوگرافی می‌تواند بسیار راهگشا و کمک کننده باشد (۳).

هدف از این مطالعه، بررسی نارسایی‌های دریچه‌ای قلبی بوسیله فونو کاردیوگرافی و مقایسه یافته‌های حاصل از آن با یافته‌های حاصل از اکو کاردیوگرافی در سگ‌های ارجاعی به بیمارستان حیوانات کوچک دانشکده دامپزشکی دانشگاه تهران و همچنین استفاده کاربردی از تکنیک فونو کاردیوگرافی در تشخیص نارسایی دریچه‌ای قلبی می‌باشد.

مواد و روش کار

در این مطالعه از دو تکنیک فونو کاردیوگرافی و اکو کاردیوگرافی استفاده شده است. به منظور ضبط صدای قلبی از استتوسکوپ الکترونیک لیتمن مدل ۴۰۰۰ استفاده شده همچنین جهت انجام عمل اکو کاردیوگرافی، دستگاه سونوگرافی سونوسایت مدل میکرومکس و ترنسدیوسر فازی یک تا چهار MHz بکار گرفته شده است.

در مجموع در طول یک سال، ۱۸۰ قلاده سگ ارجاعی به بیمارستان حیوانات کوچک دانشکده دامپزشکی مورد معاینه قرار گرفتند، که تمامی این بیماران بالای ۵ سال سن داشتند.

گروهی از این بیماران به واسطه حضور علائم بالینی ناشی از نارسایی قلبی و گروهی نیز به عنوان معاینه کلی یا به دلایل دیگری ارجاع داده شده بودند. از این تعداد، ۳۰ بیمار مبتلا به عارضه قلبی از نوع نارسایی دریچه‌ای در معاینات بالینی تشخیص داده شدند که یک قلاده از اینها نژاد بزرگ و بقیه بیماران، نژاد کوچک بودند.

در بیمارانی که به واسطه حضور علائم بالینی قلبی مراجعه کرده بودند، صاحب حیوان از علائمی همچون عدم تحمل تمرین، سرفه کردن و ... شکایت می‌نمودند. اما دسته‌ای دیگر از این بیماران که به عنوان معاینه



میترال تشخیص داده شد (تصویر ۲، ۱).

از کل صداهای ضبط شده، ۲۱ سوپل ۳/۶، ۴ سوپل ۲/۶، ۴ سوپل ۴/۶ و ۱ سوپل ۵/۶ بوده و از نظر شکل سوپل نیز همگی به صورت کاهشی و یا کفه‌ای بودند (نمودار ۱).

در مرحله بعدی پس از بررسی نتایج حاصل از عمل اکوکار دیوگرافی روی این بیماران، در ۲۸ قلاده از آنها عارضه نارسایی دریچه میترال و برگشت خون از دریچه میترال تشخیص داده شد (تصویر ۳). در ۲ قلاده از این بیماران که در فونوکار دیوگرافی، سوپل سیستولیک وجود داشته و نارسایی میترال تشخیص داده شده بود، در اکوکار دیوگرافی علائمی مبنی بر وجود این عارضه دیده نشد.

در یک قلاده از بیماران (نژاد بزرگ و سرابی) با استفاده از فونوکار دیوگرافی نارسایی میترال تشخیص داده شده بود و هنگام اکوکار دیوگرافی دیده شد که علاوه بر دریچه میترال، دریچه سه لتی نیز درگیر و دچار نارسایی می‌باشد. همچنین با توجه به تصویر اکوکار دیوگرافی این بیمار، تنگی دریچه پولمونری نیز مشاهده شد. در ۹۳/۳٪ بیماران (۲۸ بیمار از ۳۰ بیمار) تشخیص عارضه بوسیله فونوکار دیوگرافی با اکوکار دیوگرافی همخوانی داشت.

بحث

نارسایی قلبی ناشی از بیماری مزمن دریچه‌ای (Chronic valvular disease) توسط انجمن قلب نیویورک (New York Heart Association) به چهار گروه عمده تقسیم شده است که شامل گروه A، B (B۱ و B۲) C، D می‌باشد. (۲)

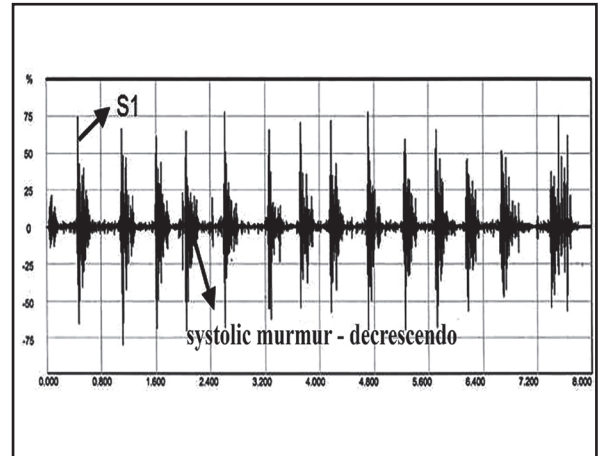
گروه A: بیمارانی را توصیف می‌کند که در ریسک بالای پیشرفت بیماری قلبی هستند اما هنوز عارضه قابل تشخیصی از جمله سوپل را نشان نمی‌دهند.

گروه B: بیمارانی را توصیف می‌کند که عارضه قابل تشخیص از قبیل سوپل و برگشت خون از دریچه میترال را به وضوح نشان می‌دهند اما علائم بالینی مربوط به نارسایی قلبی را ندارند.

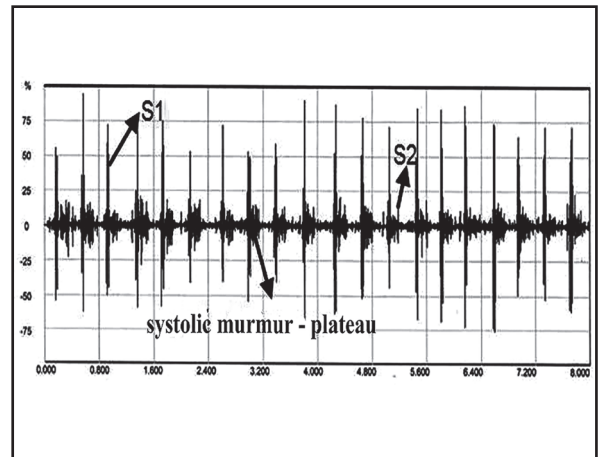
به منظور اهمیت تعیین پیش آگهی بیماری و نحوه درمان، این گروه به دو زیر گروه تقسیم بندی شده است: B۱ و B۲
زیر گروه B۱: بیمارانی بدون علائم بالینی که در رادیوگرافی و اکوکار دیوگرافی نیز شواهدی دال بر نارسایی و بزرگی قلب را نشان نمی‌دهند.

زیر گروه B۲: بیمارانی بدون علائم بالینی که در اثر برگشت خون مشخص از میترال، رادیوگرافی و اکوکار دیوگرافی علائم این برگشت خون و بزرگ شدن قلب را نشان می‌دهند.

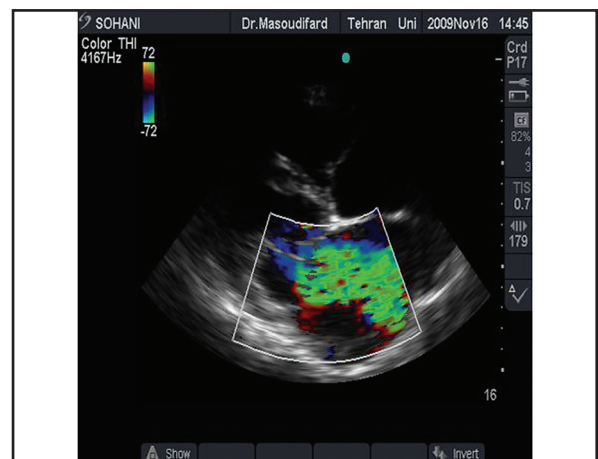
گروه C: بیمارانی را توصیف می‌کند که همزمان با بیماری قلبی، علائم بالینی ناشی از نارسایی قلبی (Heart Failure) را نیز نشان می‌دهند.



تصویر ۱. صدای S۱ (صدای اول قلبی) و سوپل سیستولیک کاهشی در تصویر مشخص می‌باشد که نشان دهنده برگشت خون از دریچه میترال و نارسایی این دریچه می‌باشد. صدای S۲ (صدای دوم قلبی) مستتر در موج حاصل از سوپل می‌باشد.



تصویر ۲. صدای S۱، S۲ و سوپل سیستولیک کفه‌ای در تصویر مشخص می‌باشد که نشان دهنده برگشت خون از دریچه میترال و نارسایی این دریچه می‌باشد.



تصویر ۳. تصویر اکوکار دیوگرافی گرفته شده توسط ترانس‌دوبلر فازی از نمای long axis چهار حفره‌ای پاراسترنال راست. رنگ سبز نشان دهنده جریان گردابی خون برگشتی از دریچه میترال می‌باشد.

سوپل واضح تر شنیده می‌شد و همچنین شکل امواج حاصل از ضبط صدای سوپل، نارسایی دریچه میترال و عارضه برگشت خون از دریچه



حاصل از تحقیق به عمل آمده، ضرورت استفاده از تکنیک فونوکاردیوگرافی به منظور افزایش دقت در تشخیص بیماریهای دریچه‌ای قلب و عارضه برگشت خون از دریچه‌ها را خاطر نشان می‌سازد.

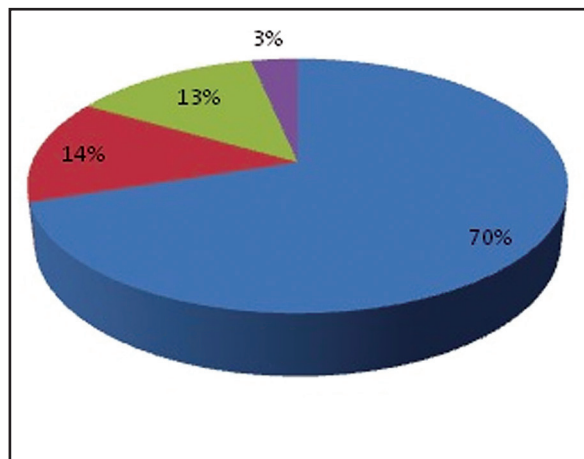
در مطالعه‌ای که توسط Kvort در سال ۱۹۹۸ انجام شده ارتباط بین شدت، مدت و فرکانس سوفل در سگ‌های باکسر مبتلا به تنگی دریچه آئورت مورد بررسی قرار گرفته است. در این مطالعه، در ۳۵ قلاده سگ باکسر که در آنها عارضه سوفل ایجکشن وجود داشته نتایج بدست آمده بوسیله فونوکاردیوگرافی با نتایج بدست آمده بوسیله اکوکاردیوگرافی که شدت و سرعت جریان خون آئورتیک را نشان می‌داد، مقایسه شد. شدت سوفل که از طریق سمع قلب و بوسیله فونوکاردیوگرافی درجه‌بندی شد، با شدت اندازه‌گیری شده جریان خون توسط اکوکاردیوگرافی به طور معنی‌داری در ارتباط بوده و طول مدت سوفل نیز که به صورت درصدی از سیستول خود را نشان می‌داد با شدت جریان خون به طور معنی‌داری در ارتباط بوده است (۵).

استفاده از دو تکنیک فونوکاردیوگرافی در معاینات بالینی و اکوکاردیوگرافی در امر تشخیص بسیار کمک کننده می‌باشد. در مطالعه‌ای که توسط کورت انجام شده نیز با توجه به نتایج بدست آمده از این دو تکنیک و مقایسه آنها با هم، اهمیت استفاده از این دو روش را به خصوص در کنار هم، به ما نشان می‌دهد.

باید توجه داشت که در بیماریهای قلبی، تشخیص اولیه عارضه، محل دقیق آن، انتخاب درمان مناسب و پیگیری روند بیماری و اینکه آیا در کنترل و تخفیف علائم آن موفق بوده‌ایم یا نه، بسیار مهم می‌باشد. بخصوص در بیماریهای قلبی که معمولاً تشخیص عارضه و محل آن باید به سرعت انجام شود و انتخاب تکنیک مناسب و همچنین تجربه کلینسین در اینچنین مواردی از اهمیت زیادی برخوردار بوده و برای بیمار بسیار حیاتی می‌باشد (۴).

با توجه به نتایج بدست آمده از مطالعه انجام شده و همچنین با توجه به این نکته که تکنیک فونوکاردیوگرافی روشی سریع در امر تشخیص بوده و بر اساس گروه بندی انجمن قلب نیویورک نیز روش تشخیصی مناسبی (بخصوص در مورد بیماریانی که در گروه B قرار می‌گیرند) می‌باشد و از طرفی به این دلیل که نسبت به تکنیک اکوکاردیوگرافی مقرون به صرفه تر و استفاده از آن نیز راحت تر است، توصیه می‌گردد به منظور تشخیص اولیه نارسایی دریچه‌ای، شدت عارضه و محل آن از تکنیک فونوکاردیوگرافی استفاده شود و درمان لازمه با توجه به تشخیص داده شده تجویز گردد.

اما با توجه به اینکه تکنیک اکوکاردیوگرافی شدت ضایعات و همچنین اندازه بخش‌های مختلف قلب از جمله ضخامت دیواره‌ها و قطر حفره‌های قلبی و ... را مشخص می‌کند، توصیه می‌شود در کنار روش قلبی و به منظور تعیین روند بیماری، پیگیری کردن پیشرفت عارضه و اینکه آیا در کنترل و درمان بیماری موفق بوده‌ایم یا نه، از این تکنیک نیز بهره ببریم.



نمودار ۱. نمودار دایره‌ای از درصد شدت سوفل‌های ضبط شده توسط استتوسکوپ الکترونیک. سوفل ۳/۶ (۷۰٪)، سوفل ۲/۶ (۱۴٪)، سوفل ۴/۶ (۱۳٪)، سوفل ۵/۶ (۳٪)

گروه D: بیمارانی را توصیف می‌کند که مرحله انتهایی بیماری را سپری کرده و علائم نارسایی قلبی ناشی از بیماری مزمن دریچه‌ای را نشان می‌دهند و به طور اورژانسی به درمان و بستری شدن نیاز دارند. بر طبق گروه بندی ذکر شده و بر اساس نتایج بدست آمده از مطالعه صورت گرفته، ۲ بیمار در گروه B1، ۱۷ بیمار در گروه B2، ۱۰ بیمار در گروه C و ۱ بیمار در گروه D قرار گرفتند. در این مطالعه هیچ بیماری از گروه A مشاهده نشد.

Fulk و Pedersen در سال ۱۹۹۹ روی ۵۷ قلاده سگ نژاد چارلز اسپنیل مطالعه‌ای را انجام داده اند که در آن ۶۰ دامپزشک با سوابق کاری متفاوت روی آن کار کرده‌اند (۸). تحقیق به عمل آمده روی عارضه برگشت ملایم خون از دریچه میترا با استفاده از شنیدن صداهای قلبی صورت گرفته، مقایسه و سنجش از طریق اکوکاردیوگرافی و فونوکاردیوگرافی انجام شده و نتایج حاصل از آن ارزیابی گردیده است. در سگهایی که عارضه در آنها ملایم است توافق نظر بین معاینه کننده‌ها در تشخیص حضور و یا عدم حضور سوفل سمت چپ بین ۶۳٪ تا ۸۸٪ بود که هنگام استفاده از فونوکاردیوگرافی این توافق نظر تا ۹۶٪ افزایش یافت که این افزایش، ناشی از بالا رفتن دقت تشخیص به هنگام استفاده از فونوکاردیوگرافی بوده است.

همچنین به دنبال برگشت ملایم خون، سوفل ابتدای سیستول شنیده شد، در حالیکه در برگشت شدید خون سوفل هولوسیستولیک شنیده شده است. در ۱۸ قلاده از سگ‌ها که برگشت ملایم خون داشتند، کلیک‌های سیستولیک (Systolic Clicks) بوسیله فونوکاردیوگرافی شنیده شده است. در این سگ‌ها بکارگیری تکنیکهای مذکور، سهولت در تشخیص این عارضه (بازگشت ملایم خون از دریچه میترا) را موجب گردیده و همچنین استفاده از فونوکاردیوگرافی افزایش قدرت صدای دریافتی را موجب شده است (۷).

بر اساس نتایج حاصل از مطالعه Fulk و Pedersen و همچنین نتایج



References

1. Budras KD., McCarthy PH., Fricke W., Richter R., 2002, Anatomy Of The Dog (4th ed.) Schlutersche GmbH & Co, Hannover, Germany.
2. Ettinger, S.J., Feldmen, E.C. (2009) Text Book of Veterinary Internal Medicine (7th ed.) Saunders co. Missouri, USA.
3. Fox, P.R., Sisson, D., Moise, M.N. (1999) Text-Book of Canine and Feline Cardiology. (2nd ed.) W.B. Saunders co. Philadelphia, USA.
4. Kittleson, M.D., Kienle, R.D. (1998) Small Animal Cardiovascular Medicine, (1st ed.) Mosby co. Maryland, USA.
5. Kvort, C. (1998) Analysis of murmur intensity, duration and frequency components in dogs with aortic stenosis. J Small Anim Pract. 39: 318-324
6. Maxie, M.G., Robinson, W.F. (2007) Cardiovascular system. In: Jubb, Kennedy, and Palmer's Pathology of Domestic Animals. Maxie, M.G. (ed.). (5th ed.). Elsevier Saunders co. Philadelphia, USA. p.87-89.
7. Pedersen, H.D., Falk, T. (1999) Auscultation in mitral regurgitation in dogs: observer variation effect of physical maneuvers and agreement with color Doppler echocardiography and phonocardiography. J Vet Int Med. 13: 56-64.
8. Schaer, M., Herrtage, M.E. (2003) Clinical Medicine of the Dog and Cat, Manson Publishing, London, UK.

در نهایت استفاده این دو تکنیک در کنار هم و همچنین استفاده از روش‌های تشخیصی دیگر از جمله رادیوگرافی، الکتروکار دیوگرافی و... ما را در امر تشخیص هر چه بهتر بیماران قلبی حیوانات کوچک یاری می‌کند.

تشکر و قدردانی

در انتها از تمامی کارکنان بیمارستان حیوانات کوچک دانشکده دامپزشکی دانشگاه تهران صمیمانه قدردانی می‌شود.



A comparative study of abnormal heart sounds in dog using phonocardiography and echocardiography

Tambrchi, Y.¹, Shirani, D.^{1*}, Soroori, S.², Masoudifard, M.²

¹Department of Small Animal Internal Medicine, Faculty of Veterinary Medicine, University of Tehran, Tehran-Iran

²Department of Surgery and Radiology, Faculty of Veterinary Medicine, University of Tehran, Tehran-Iran

(Received 20 August 2015, Accepted 6 October 2015)

Abstract:

BACKGROUND: One of the most important heart diseases in dogs is valvular insufficiency, which can be evaluated by methods such as phonocardiography, echocardiography, etc. **OBJECTIVES:** The purpose of the current study was to evaluate of valvular insufficiencies with phonocardiography and echocardiography and using phonocardiography technique in detection of cardiac valvular insufficiency in practice. **METHODS:** This survey was conducted on 180 five-year-old dogs of which 30 had valvular disease. They have been referred to radiology section and echocardiography technique was used after listening to heart sounds and recording heart murmur and surveying by phonocardiography. The type and location of valvular insufficiency was diagnosed by phonocardiography and then echocardiography was used; the results from both techniques were compared afterwards. **RESULTS:** In all of these 30 dogs, murmur was systolic and mitral insufficiency and mitral regurgitation was diagnosed by phonocardiography. Using echocardiography, the mitral insufficiency was confirmed in 28 dogs, one of them has been diagnosed with tricuspid insufficiency and pulmonary stenosis in addition to mitral insufficiency. In two cases no abnormality sign has been detected. **CONCLUSIONS:** According to this study, it is recommended to use phonocardiography technique in order to pre-diagnose the valvular disease, its type and location and use echocardiography to determine the process of disease and control this progress.

Keyword: echocardiography, phonocardiography, valvular insufficiency

Figure Legends and Table Captions

Figure 1. Phonocardiograph shows first heart sound (S1) and decrescendo systolic murmur that indicates mitral regurgitation and insufficiency. Second heart sound (S2) is superimposed by the wave of murmur.

Figure 2. Phonocardiograph shows S1, S2 and plateau systolic murmur that indicates mitral regurgitation and insufficiency.

Figure 3. Right parasternal long axis four chamber view taken by phasic transducer. The green color shows turbulent flow regurgitated from the mitral valve.

Graph 1. Pie chart of percentage of murmur sound intensity (recorded by electronic stethoscope).

*Corresponding author's email: dshirani@ut.ac.ir, Tel: 021-61117078, Fax: 021-66438327

