

بررسی تغییرات هیستومورفومتری پوست موش صحرایی بالغ متعاقب تزریق PRP و PPP

مسعود ادیب مرادی^{۱*} حمیدرضا مرادی^۱ علی کلانتری حصاری^۱ غزل ادیب مرادی^۲

(۱) گروه علوم پایه، دانشکده دامپزشکی دانشگاه تهران، تهران - ایران

(۲) دانشجوی دوره کارشناسی دانشگاه یورک، تورونتو - کانادا

(دریافت مقاله: ۱۲ آبان ماه ۱۳۹۴، پذیرش نهایی: ۲۹ دی ماه ۱۳۹۴)

چکیده

زمینه مطالعه: PRP یک فرآورده بیولوژیک است که تفاوت معنی دار آن در مقایسه با داروهای صنعتی و برخی روش‌های سنتی نشان داده شده است. از مزایای این روش، سهولت تهیه PRP در مقایسه با مواد بیولوژیک دیگر و همچنین امکان تهیه این فرآورده در مطب و ایمنی بالای آن می‌باشد. **هدف:** بررسی اثرات تزریق پلاسما بر پارامترهای بافت‌شناسی پوست بود. **روش کار:** ۳۰ سر موش صحرایی به صورت تصادفی به ۳ گروه تقسیم شدند: گروه کنترل، گروه PPP و گروه PRP. پس از اخذ خون از حیوانات و سانتریفیوژ آن و ایجاد دو فاز غنی و فقیر از پلاکت، تزریقات پلاسما به صورت یکبار و با حجم ۲۰۰ μl پلاسما به همراه ۱۰۰ μl گلوکونات کلسیم ۲٪ توسط سرنگ همیلتون در روز اول آزمایش انجام گرفتند. پس از ۷ روز، نمونه‌های پوست از قسمت پشتی حیوانات اخذ شدند. پس از طی مراحل مختلف پاساژ بافتی، مقاطعی با ضخامت ۵-۶ μm تهیه و با روش هماتوکسیلین-ائوزین و تری کروماسون رنگ آمیزی شدند. پارامترهای ضخامت کل پوست، ضخامت لایه‌های اپی‌درم، درم و هیپودرم، ضخامت غلاف اپی-درمی ریشه مو، حداکثر عمق فولیکول‌ها، تعداد فولیکول‌های مو و غدد سباسه و نهایتاً بررسی تعداد سلول‌های فیبروبلاست و درصد پراکندگی رشته‌های همبندی اندازه گیری شدند. **نتایج:** نتایج حاصل نشان داد که تزریق پلاسما کاملاً وابسته به تعداد پلاکت‌ها، تأثیرات معنی داری در افزایش اکثر پارامترها داشتند ($p < 0.05$). **نتیجه‌گیری نهایی:** نتایج این تحقیق به وضوح نشان دهنده نقش مفید این عمل زیبایی بر بهبود فاکتورهای پوست در گروه‌های دریافت کننده پلاسما، بخصوص PRP بود. به نظر می‌رسد تغییرات مشاهده شده در پوست به دنبال تزریق پلاسما غنی شده در اثر آزاد شدن فاکتورهای رشد موجود در گرانول‌های پلاکت‌ها باشد.

واژه‌های کلیدی: هیستومورفومتری، PPP، PRP، پوست

مقدمه

اثر PRP را بر روی جوان‌سازی صورت و گردن مورد بررسی قرار گرفت. در این مطالعه با روش تصویربرداری قبل و بعد از هر جلسه درمان، اثرات PRP با روش اسکن پوستی مورد ارزیابی قرار داده شد. نتایج حاصله حاکی از رضایت بیماران و بدون عوارض جانبی گزارش شده است (۴). توجه به این مطالعه و تحقیقات مشابه دیگر، گویای توان PRP در بازسازی کلاژن، الاستین، عروق و در نهایت بازگرداندن دوباره شادابی و جوانی پوست است. در PRP با توجه به اینکه از خون خود شخص استفاده می‌شود عوارض احتمالی عفونت، انتقال بیماری و نیز پس زدن وجود ندارد. از آنجایی که پلاسما از نظر ایمنولوژی خنثی است هیچگونه حساسیت یا آلرژی ایجاد نمی‌کند و با توجه به وجود انواع آنتی‌بادی‌ها در پلاسما می‌تواند به عنوان یک آنتی‌بیوتیک طبیعی نیز عمل کند (۳).

مواد و روش کار

تهیه و آماده سازی حیوانات: در این مطالعه از ۳۰ سر موش صحرایی نژاد Wistar (نر و ماده) با میانگین وزنی 20 ± 26 و سن ۳/۵ تا ۴ ماهگی استفاده شد. حیوانات قبل از شروع آزمایش به مدت دو هفته با نور و تاریکی ۱۲ ساعته عادت داده شدند. سپس حیوانات به صورت تصادفی به ۳ گروه زیر تقسیم شدند:

در دهه‌های گذشته تلاش جهت استفاده از PRP (platelet-rich plasma) جهت درمان الگوهای طاسی در مطالعات بسیاری دیده شده است (۲، ۲۱، ۲۱، ۲۵). PRP یک فرآورده بیولوژیک است که نتایج تحقیقات نشان دهنده تفاوت معنی دار و با حداقل برابر نتایج درمانی آن در مقایسه با داروهای سنتتیک و برخی روش‌های سنتی است. استفاده از خواص درمانی این روش در بسیاری از درمان‌های اورتوپدی، پزشکی ورزشی، پوست و زیبایی، التیام زخم‌ها و غیره تحت مطالعات آزمایشگاهی و کلینیکی به اثبات رسیده است. از جمله مزایای دیگر این روش، سهولت تهیه PRP در مقایسه با مواد بیولوژیک دیگر و همچنین امکان تهیه این فرآورده در مطب و ایمنی بالای آن می‌باشد. هم اکنون بیش از ۵۲۰۰ مقاله با موضوع PRP در بانک‌های اطلاعاتی NCBI ثبت شده است (۴). PRP یا پلاسما غنی از پلاکت در واقع غلظت بالایی از پلاکت‌های خون می‌باشد که طی یک فرآیند جداسازی و تغلیظ، از خون تازه و لخته نشده خود بیمار، تهیه می‌شود. امروزه در بسیاری از کشورهای مختلف دنیا از جمله اغلب کشورهای اروپایی، آمریکا و ژاپن، PRP به عنوان یک روش غیرتهاجمی و بی‌خطر پذیرفته شده است. در مطالعه‌ای که در سال ۲۰۱۰ در آمریکا انجام شد و در مجله Annals Dermatology به چاپ رسیده است



شد. توزیع داده‌ها بوسیله آزمون K-S کنترل شد و چون توزیع همه داده‌ها نرمال بود برای تجزیه تحلیل آنها از آزمون‌های پارامتریک استفاده شد. برای مقایسه چند گروهی از آنالیز واریانس یک طرفه استفاده گردید. در صورت نیاز از تست تعقیبی Tukey بدنبال ANOVA استفاده شد. نتایج بصورت میانگین \pm خطای معیار نشان داده شده و سطح معنی داری $p < 0.05$ انتخاب شد.

نتایج

نتایج بافت شناسی: بررسی بافت شناسی مقاطع بافتی گروه کنترل نشان داد که سه لایه تشکیل دهنده پوست یا همان اپی‌درم، درم و هیپودرم حالت نرمالی داشتند. به طوری که طبقه اپی‌درم از ضخامت بسیار کمی، شامل یک ردیف از سلول‌های بازال، دو الی سه ردیف سلول‌های خاردار و طبقه شاخی ناچیز تشکیل شده است. زیر لایه اپی‌درم، لایه درم قرار داشت که بیشترین ضخامت پوست را تشکیل داده بود. این لایه دارای پراکندگی نسبتاً زیادی از رشته‌های بافت همبندی به همراه سلول‌های بافت همبندی بود که اکثریت آن را فیبروبلاست‌ها تشکیل داده بودند. لایه‌های این

گروه کنترل: این گروه شامل ۱۰ سر موش صحرایی (۵ سر نر و ۵ سر ماده) با تزریق $300 \mu\text{l}$ سرم فیزیولوژی بود.

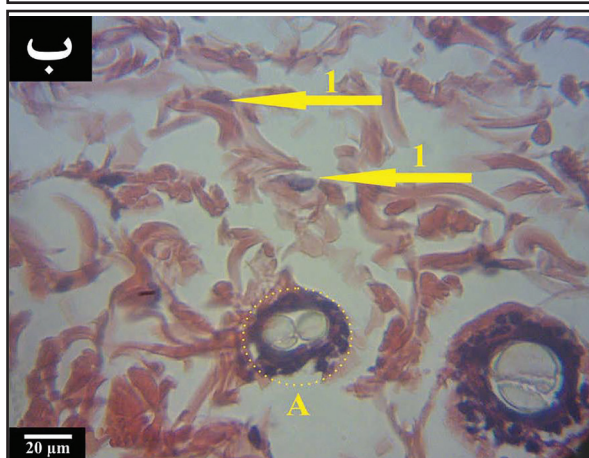
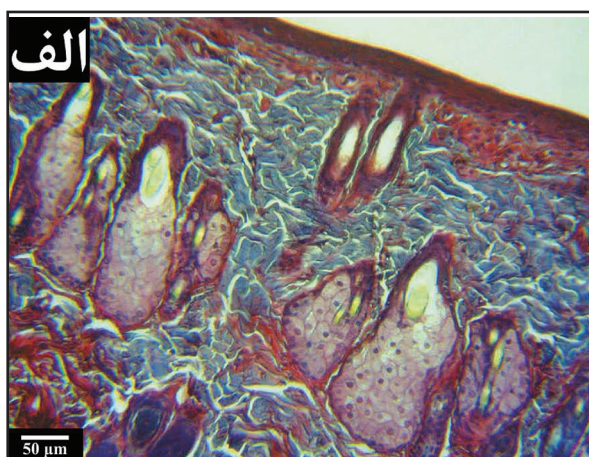
گروه PPP: این گروه شامل ۱۰ سر موش صحرایی (۵ سر نر و ۵ سر ماده) با تزریق مقدار $200 \mu\text{l}$ از محلول PPP (فعال شده با حجم $100 \mu\text{l}$ از محلول کلسیم گلوکونات ۲٪) به صورت زیر جلدی و توسط سرنگ میکرواینجکشن (Hamilton).

گروه PRP: این گروه شامل ۱۰ سر موش صحرایی (۵ سر نر و ۵ سر ماده) با تزریق مقدار $200 \mu\text{l}$ از محلول PRP (فعال شده با حجم $100 \mu\text{l}$ از محلول کلسیم گلوکونات ۲٪) به صورت زیر جلدی و توسط سرنگ میکرواینجکشن (Hamilton).

تهیه محلول‌های PPP و PRP: حیوانات توسط تزریق داخل صفاقی محلول زایلانین و کتامین بیهوش و نمونه‌های خونی از طریق قلب و توسط سرنگ‌های استریل اخذ و در داخل لوله‌های حاوی ماده ضد انعقاد (EDTA) جمع آوری شدند. نمونه‌های خون در اولین مرحله در سانتریفیوژ 200g (1500rpm) به مدت ۱۵ دقیقه در دمای 25°C سانتریفیوژ شده و لایه بالایی (شامل پوشش لنفی و پلاسما) به داخل میکروتیوبی دیگر انتقال یافت. در مرحله بعدی نمونه‌های پلاسما در سانتریفیوژ 500g (2500rpm) به مدت ۱۰ دقیقه در دمای 25°C سانتریفیوژ شدند. لایه بالایی شامل پلاسمای فقیر از پلاکت (PPP: platelet-poor plasma) و لایه پایینی شامل پلاسمای غنی از پلاکت (PRP: platelet-rich plasma) می‌باشد. نمونه‌های پلاسما توسط دستگاه شمارش سلول (NIHON KOHDEN made in Italy) از نظر اطمینان از تعداد پلاکت‌های مورد نظر شمارش شدند. محلول ۲٪ کلسیم گلوکونات ($100 \mu\text{l}$) جهت فعال کردن پلاکت‌ها به محلول PPP و PRP ($200 \mu\text{l}$) اضافه شد (۲۳).

بررسی بافت‌شناسی: پس از ۷ روز حیوانات توسط کلروفورم آسان‌کشی شده و نمونه‌های پوستی از قسمت پشتی حیوانات برداشته شد. جهت مطالعات میکروسکوپی نمونه‌ها در محلول فرمالین ۱۰٪ بافری قرار داده شدند. نمونه‌ها پس از قرار گرفتن در مراحل پاساژ بافتی و تهیه بولک‌ها، با ضخامت $6-5 \mu\text{m}$ برش داده شده و برش‌ها توسط رنگ‌آمیزی‌های هماتوکسیلین-انئوزین و تری کروماسون رنگ‌آمیزی شدند. مطالعات هیستومورفومتریکی توسط دوربین دیجیتال Dino-Lite lens و برنامه software ۲ Dino-capture انجام گرفت. ضخامت کل پوست، لایه‌های اپی‌درم، درم و هیپودرم، ضخامت غلاف اپی‌درمی ریشه مو، حداکثر عمق فولیکول‌ها، تعداد فولیکول‌های مو و غدد سباسه (در شعاع $150 \mu\text{m}$) و نهایتاً بررسی تعداد سلول‌های فیبروبلاست و درصد پراکندگی رشته‌های همبندی (در مقیاس 1mm^2) توسط عدسی مدرج اندازه‌گیری شدند (۱). جهت رنگ‌آمیزی اختصاصی رشته‌های کلاژن نیز از رنگ‌آمیزی تری کروماسون استفاده شد.

آنالیز آماری: برای بررسی داده‌ها از نرم افزار SPSS, ver. ۱۸ استفاده



تصویر ۱. الف: تصویری از رنگ‌آمیزی تری کروماسون در گروه دریافت‌کننده PRP. افزایش و تراکم رشته‌های کلاژن قابل توجه است؛ ب: مقطع بافتی از سلول‌های فیبروبلاست (۱) و فولیکول مو (A).

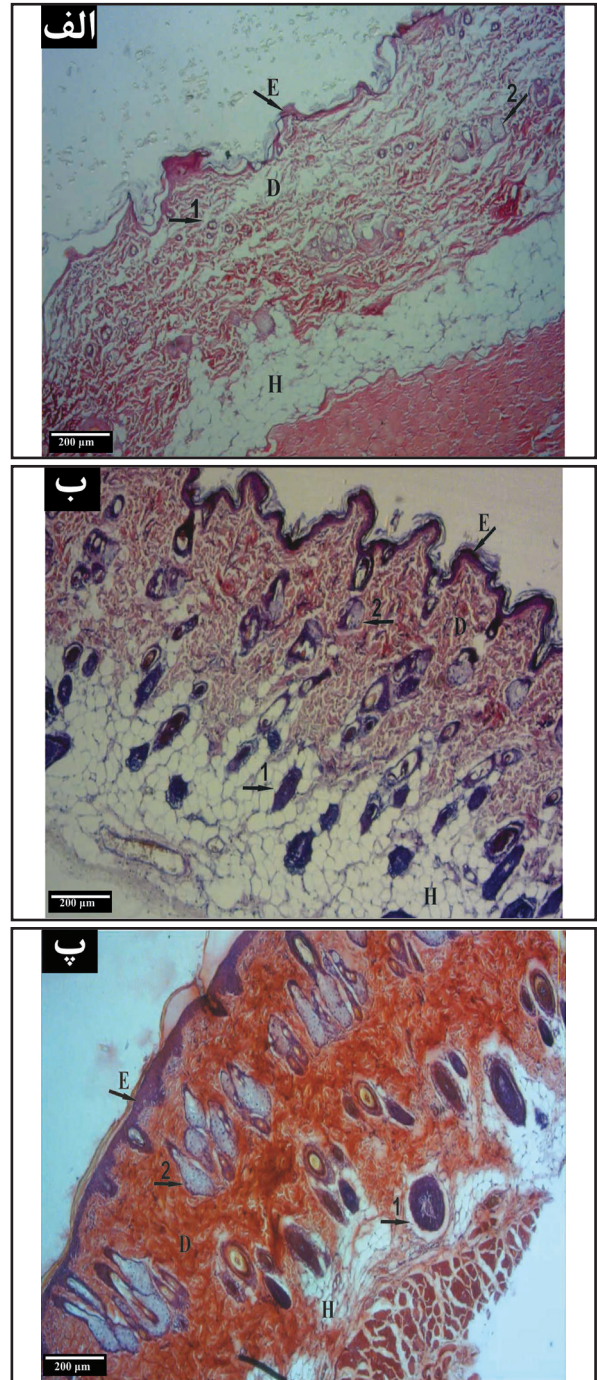


در بزرگنمایی کم این افزایش ضخامت مشهود بود. در لایه درم پوست رشته‌های کلاژن با تراکم بیشتری به نسبت گروه کنترل مشاهده شدند. همچنین، افزایش ضخامت اپی‌تلیوم پوشاننده غلاف‌های ریشه مو نیز کاملاً مشهود بود. افزایش نسبی قطر فولیکول‌های مو در این گروه در مقایسه با گروه کنترل را می‌توان به افزایش ضخامت اپی‌تلیوم غلاف مو نسبت داد. علاوه بر تغییرات ذکر شده، به نظر می‌رسد که فولیکول‌های مو در عمق بیشتری از پوست نفوذ کرده‌اند. به طوری که فولیکول‌های مو در قسمت هیپودرم نیز به وفور مشاهده شدند. غدد سباسه نیز علاوه بر افزایش حجم محسوس، از نظر تعداد نیز به مراتب بیشتر از گروه کنترل دیده شدند. افزایش حجم این غدد، هم به افزایش در اندازه سلول‌های چربی و هم افزایش در تعداد سلول‌های آن مربوط می‌باشند (تصویر ۲، ب).

در بررسی مقاطع بافتی گروه PRP نیز ضخیم شدن لایه اپی‌درم در مقایسه با دو گروه قبلی کاملاً محسوس بود. تراکم رشته‌های کلاژن گروه PRP بسیار بیشتر از دو گروه کنترل و PPP در لایه درم مشاهده گردید. در مشاهدات مقاطع بافتی، افزایش تعداد فولیکول‌های مو در گروه PRP در مقایسه با گروه‌های PPP و کنترل مشاهده نگردید. اما اپی‌تلیوم پوشاننده غلاف ریشه مو و همچنین عمق نفوذ این فولیکول‌ها در لایه‌های درم و هیپودرم پوست به طور واضحی افزایش نشان داد. افزایش حجم و تعداد غدد سباسه نیز در این گروه در مقایسه با سایر گروه‌ها در مقاطع بافتی قابل مشاهده بود. همانند گروه PPP، افزایش حجم این غدد مربوط به افزایش تعداد و اندازه سلول‌های چربی می‌باشند. همچنین، سیتوپلاسم مملو از واکوئل‌های چربی و هسته یوکروماتین مرکزی با هستک مشخص از ویژگی سلول‌های چربی گروه‌های PRP و PPP می‌باشند. لازم به ذکر است لایه درم بیشترین ضخامت را بین لایه‌های پوست در گروه PRP نشان داد. همچنین، به نظر می‌رسد که به دلیل تراکم و نفوذ زیاد رشته‌های کلاژن لایه درم به لایه هیپودرم از ضخامت این لایه کاسته شده است (تصویر ۲، پ).

نتایج مورفومتري: بررسی آماری داده‌های بدست آمده نشان داد که هیچ اختلاف معنی‌داری در تغییرات مشخصه ضخامت کل پوست در بین گروه‌ها وجود ندارد (جدول ۱). ضخامت لایه اپی‌درم گروه‌های PPP و PRP در مقایسه با گروه کنترل از نظر آماری دارای افزایش معنی‌داری بودند ($p < 0.01$) (جدول ۱). ضخامت لایه اپی‌درم گروه PRP در مقایسه با گروه PPP دارای افزایش بود اما این افزایش معنی‌دار نبود (جدول ۱). همچنین، نتایج میکرومتري حاصل از بررسی لایه درم و هیپودرم اختلاف معنی‌داری را بین گروه‌های کنترل و تجربی نشان نداد (جدول ۱).

همان‌طور که در نتایج میکرومتري مربوط به مشخصه ضخامت اپی‌تلیوم غلاف ریشه مو در نمودار ۱ مشاهده می‌گردد گروه‌های دریافت کننده پلاسما (PRP و PPP) نسبت به گروه کنترل دارای افزایش معنی‌داری بودند ($p < 0.01$). اما دو گروه PRP و PPP نسبت به یکدیگر فاقد اختلاف معنی‌دار بودند (نمودار ۱).

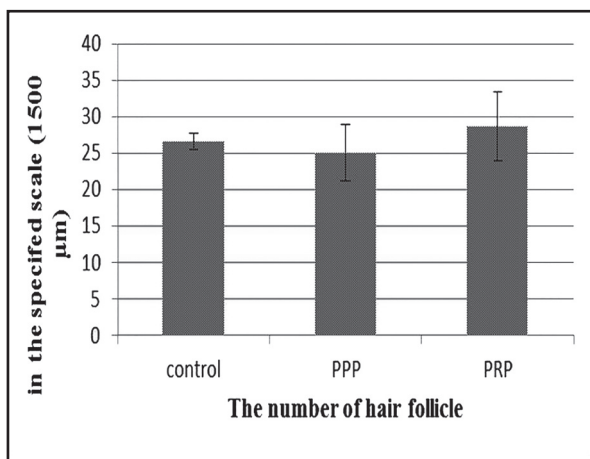


تصویر ۲. الف: گروه کنترل / ب: گروه دریافت‌کننده PPP / پ: گروه دریافت‌کننده PRP (رنگ آمیزی هماتوکسیلین - اتوزین). E- اپی‌تلیوم / D- لایه درم / H- لایه هیپودرم / ۱- فولیکول مو / ۲- غده سباسه.

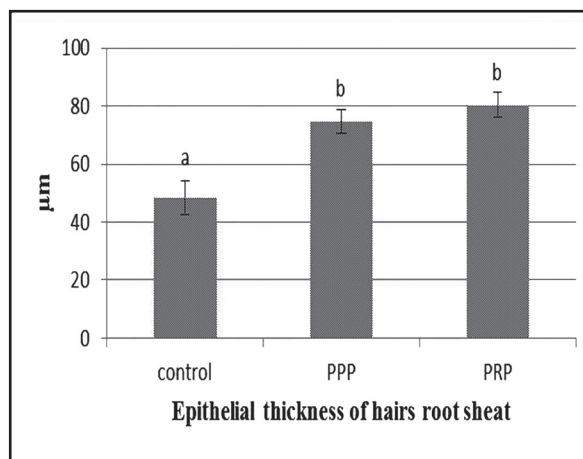
رشته‌های همبندی فولیکول‌های مو و غدد چربی با پراکندگی یکدستی قرار داشتند (تصویر ۱). فولیکول‌های مو اندازه‌ای نسبتاً کوچک داشته و قریب به اتفاق در قسمت درم پوست مشاهده می‌شدند. غدد چربی نیز کم و بیش در اطراف فولیکول‌های مو در قسمت درم پوست قابل مشاهده بودند (تصویر ۲، الف).

بررسی بافت‌شناسی نمونه‌های مربوط به گروه PPP حاکی از آن است که لایه اپی‌درم پوست اندکی افزایش ضخامت دارد. به طوری که

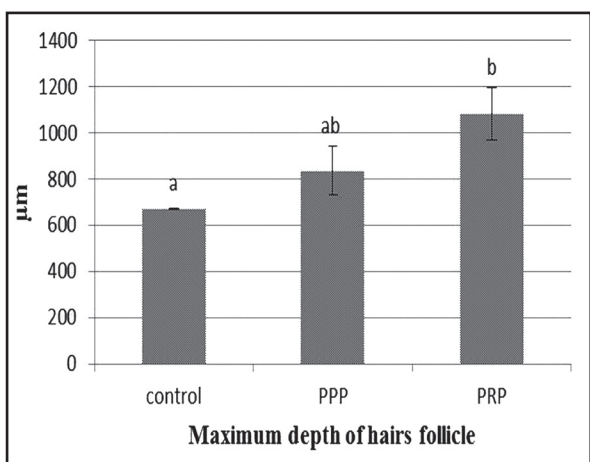




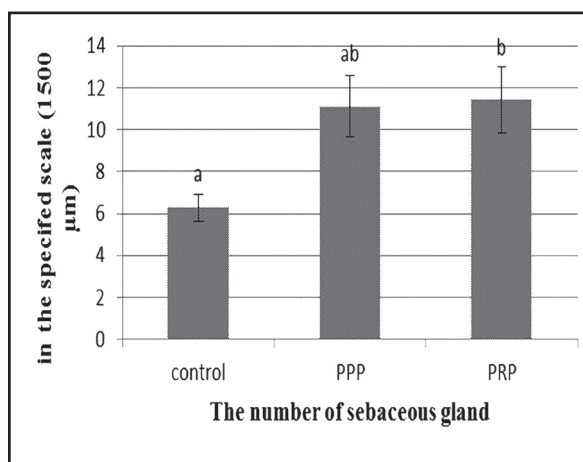
نمودار ۲. نتایج حاصل از شمارش تعداد فولیکول‌های مو در مقیاس ۱۵۰۰μ (حروف غیر مشابه نشان دهنده دارا بودن اختلاف معنی‌دار می‌باشد (p<۰/۰۵)).



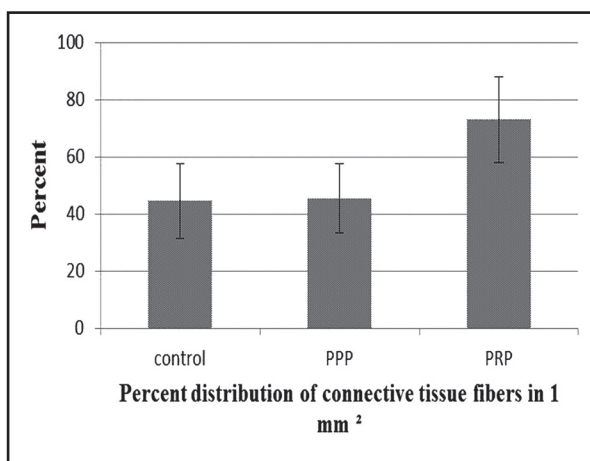
نمودار ۱. نتایج حاصل از اندازه‌گیری ضخامت اپی‌تلیوم غلاف ریشه مو (حروف غیر مشابه نشان دهنده دارا بودن اختلاف معنی‌دار می‌باشد (p<۰/۰۵)).



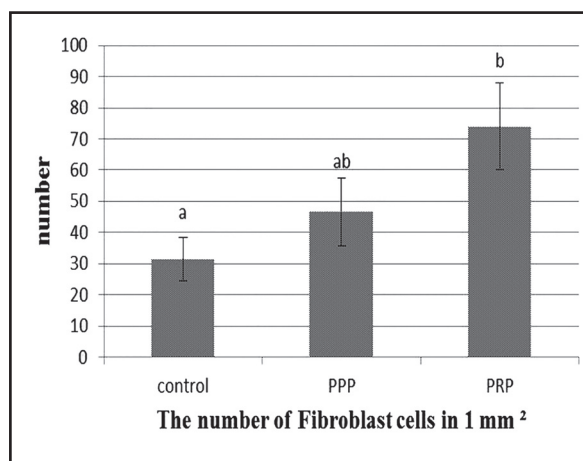
نمودار ۴. نتایج حاصل از اندازه‌گیری حداکثر عمق فولیکول‌های مو (حروف غیر مشابه نشان دهنده دارا بودن اختلاف معنی‌دار می‌باشد (p<۰/۰۵)).



نمودار ۳. نتایج حاصل از شمارش تعداد غدد سباسه در مقیاس ۱۵۰۰μ (حروف غیر مشابه نشان دهنده دارا بودن اختلاف معنی‌دار می‌باشد (p<۰/۰۵)).



نمودار ۶. نتایج حاصل از اندازه‌گیری درصد پراکنندگی رشته‌های همبندی در مقیاس ۱mm² (حروف غیر مشابه نشان دهنده دارا بودن اختلاف معنی‌دار می‌باشد (p<۰/۰۵)).



نمودار ۵. نتایج حاصل از شمارش تعداد سلول‌های فیبروبلاست در مقیاس ۱mm² (حروف غیر مشابه نشان دهنده دارا بودن اختلاف معنی‌دار می‌باشد (p<۰/۰۵)).

کننده PPP علی‌رغم افزایش تعداد غدد سباسه روی نمودار فاقد اختلاف معنی‌دار با گروه کنترل بود اما گروه دریافت کننده PRP افزایش معنی‌داری نسبت به گروه کنترل داشت (p<۰/۰۵). این در حالی بود که دو گروه دریافت

در بررسی نتایج حاصل از شمارش تعداد فولیکول‌های مو هیچ اختلاف معنی‌داری بین گروه‌ها مشاهده نشد (نمودار ۲). در بررسی نتایج حاصل از شمارش تعداد غدد سباسه، گروه دریافت



جدول ۱. نتایج حاصل از اندازه‌گیری ضخامت پوست و لایه‌های مختلف آن (حروف غیر مشابه نشان دهنده دارا بودن اختلاف معنی‌دار می‌باشد ($p < 0.05$)).

مشخصه	گروه			
	ضخامت کل پوست (II)	ضخامت لایه اپی‌درم (II)	ضخامت لایه درم (II)	ضخامت لایه هیپودرم (II)
کنترل	۹۸۷۲±۴۴/۹۶	۷۰/۱۷±۶۲/۲۸ ^a	۶۱۲/۷۸±۵/۲۳	۳۴۰/۸۷±۴۴/۲۰
PPP	۹۵۴/۱۵±۵۷/۱۳	۱۱۴/۸۶±۹/۱۵ ^b	۷۰۲/۴۲±۳۸/۳۷	۴۶۷/۲۳±۱۰۷/۹۸
PRP	۱۲۱۷/۹۸±۱۱۲/۵۸	۱۱۶/۵۲±۶/۳۳ ^b	۷۰۵/۳۹±۳۴/۸۳	۲۰۶/۹۳±۴۷/۳۱

(۲۶). همچنین در مورد PRP نشان داده شده است که می‌تواند موجب افزایش راندمان پیوند فولیکول‌های مو در حین عمل‌های جراحی زیبایی جهت درمان الگوی طاسی مردانه مفید باشد (۲۱). هنوز اثرات PRP بر روند رشد مو و مکانیسم‌های آن در تحریک فولیکول‌های مو به طور کامل بررسی نشده است (۲۶). PRP فعال شده همچنین باعث افزایش سطح پروتئین Bcl-2 می‌شود. Bcl-2 عضو خانواده تنظیم‌کننده‌های آپوپتوز و سرکوب‌کننده آپوپتوز در انواع سیستم‌های سلولی می‌باشد. بیان مداوم Bcl-2 طی چرخه‌های مویی چنین نشان می‌دهد که این فاکتور ممکن است سلول‌ها را از روند آپوپتوز محافظت نماید (۷). مشاهده شده است که افزایش سطح B-catenin در سلول‌های درم درمان شده با PRP فعال شده باعث تحریک رشد مو بوسیله ایجاد تمایز سلول‌های بنیادی به سلول‌های فولیکول مو می‌شود. افزایش محسوس در میزان FGF-7 در سلول‌های درم تحت درمان با PRP فعال شده نشان دهنده این موضوع است که PRP فعال شده ممکن است فاز آناتژن در چرخه مو را طولانی‌تر کرده و از این طریق باعث تحریک رشد مو گردد. لذا در مطالعه حاضر، پس از گذشت ۷ روز از انجام تزریق PRP و PPP مشخصه‌ی عمق فولیکول‌های مو در مقایسه با گروه کنترل دارای افزایش بود که این افزایش در گروه PRP معنی‌دار بود.

پلاکت‌ها مجموعه‌ای از پروتئین‌ها و گرانول‌های آلفا، دلتا و لاندرا را رها می‌سازند. این مواد فعال ویژگی‌های رشدی و ترمیمی پلاکت را از نظر زیستی تعیین می‌کنند. محتویات گرانول‌های آلفا عبارتند از چندین فاکتور تمایز و رشد که پس از فعال شدن پلاکت (طی آسیب دیواره عروق و یا روش‌های فعال سازی آزمایشگاهی) رها می‌شوند. پلاکت‌ها دارای غلظت‌های متغیری از IGF-1، IL-1، PF-4، PDGF و EGF می‌باشند. غلظت این فاکتورهای رشد با افزایش غلظت پلاکت‌ها، بصورت خطی افزایش می‌یابند (۱۴، ۱۳). زنجیره فاکتورهای رشد فعال شده، مسیرهای پیام‌رسان داخل سلولی را فعال می‌سازند که موجب تولید پروتئین‌های ضروری برای روندهای رشد و ترمیمی از جمله تکثیر سلولی، تولید ماتریکس، تولید بستر بافت‌های همبندی و کلاژن می‌شوند (۱۲). فاکتور رشد شبه انسولین-۱ در متابولیسم سلول‌های مختلف نقش دارد. این فاکتور نقش کموتاتیک برای فیبروبلاست‌ها را دارد و سنتز پروتئین‌ها را تسهیل می‌کند (۲۰). علاوه بر فاکتور رشد شبه انسولین-۱، فاکتور رشد آندوتلیال مشتق از پلاکت نیز ترمیم اپیدرم را تسهیل می‌کند. این فاکتور باعث

کننده پلاسمای نسبت به یکدیگر فاقد اختلاف معنی‌دار بودند (نمودار ۳). بررسی نتایج میکرومتری بدست آمده از پارامتر حداکثر عمق فولیکول‌ها در لایه‌های درم و هیپودرم، گروه دریافت‌کننده PPP علی‌رغم افزایش میانگین روی نمودار فاقد اختلاف معنی‌دار با گروه کنترل بودند. اما گروه دریافت‌کننده PRP در مقایسه با گروه کنترل افزایش معنی‌داری در پارامتر فوق نشان داد ($p < 0.05$). این در حالی بود که دو گروه دریافت‌کننده پلاسمای نسبت به یکدیگر فاقد اختلاف معنی‌دار بودند (نمودار ۴).

در بررسی نتایج حاصل از شمارش تعداد سلول‌های فیبروبلاست در مقیاس 1 mm^2 نیز تنها گروه دارای اختلاف معنی‌دار با گروه کنترل گروه دریافت‌کننده PRP بود ($p < 0.05$). سایر گروه‌ها فاقد اختلاف معنی‌دار با یکدیگر بودند (نمودار ۵).

بررسی درصد پراکندگی رشته‌های بافت همبندی در مقیاس 1 mm^2 نیز نشان داد که علاوه بر افزایش محسوس در درصد پراکندگی رشته‌های همبندی در گروه‌های دریافت‌کننده پلاسمای، بخصوص گروه دریافت‌کننده PRP، هیچ یک از گروه‌ها دارای اختلاف معنی‌دار نسبت به یکدیگر نبودند (نمودار ۶).

بحث

اخیراً PRP به دلیل پتانسیل فاکتورهای رشد موجود در گرانول‌های آلفای پلاکت از جمله VEGF، TGF، PDGF و IGF که موجب تحریک فیبروبلاست‌ها در جهت بهبود چین و چروک و جوان سازی پوست می‌گردد مورد توجه جراحان پلاستیک و متخصصان پوست قرار گرفته (۲۳، ۱۹، ۵، ۶). تهیه PRP نسبتاً ارزان، آسان، سریع است. بعلاوه این روش را می‌توان برای انواع سلول‌ها استفاده نمود. تمام این عوامل باعث شده است PRP به عنوان یک روش درمان بیولوژیکی ایده‌آل مطرح گردد. تلاش‌های بسیاری جهت شناسایی داروها و روش‌های پزشکی برای القای رشد مو در سراسر جهان انجام شده است. بسیاری از مردم از طاسی و یا نازک شدن موهای خود رنج می‌برند. اگر چه در حال حاضر داروی فیناستراید (finasteride) اصلی ترین درمان برای درمان آندروژنیک پیشرفته و طاسی می‌باشد، اما این دارو در شرایطی مانند: زنان پس از زایمان، یائسگی و در مردان جوانی که در مراحل اولیه ریزش موی آندروژنیک قرار دارند درمان مؤثری نمی‌باشد. همچنین، PRP به دلیل توانایی تحریک بهبود زخم و به حداقل رساندن خونریزی کاربردهای فراوانی در زمینه‌های مختلف جراحی پیدا کرده است



نشان داد. ساختار بافتی پوشش مو شامل پوشش خارجی ناشی از درم و غلاف پوششی داخلی مشتق از اپی-درم است. پس پوشش داخلی اپی-درمی نیز همان ساختار بافت پوششی سنگفرشی مطبق شاخی شده پوست را دارد (۱۰). لذا در مطالعه حاضر ضخامت اپی-تلیوم غلاف ریشه مو در گروه‌های PRP و PPP در مقایسه با گروه کنترل دارای افزایش معنی‌دار بود.

در تحقیق حاضر تعداد غدد سباسه در گروه‌های PRP و PPP در مقایسه با گروه کنترل افزایش نشان دادند که در گروه PRP این افزایش معنی‌دار بود. نشان داده شده است که هورمون رشد و IGFs دارای اثرات مشخص در رشد و تمایز سلول‌های غدد سباسه هستند (۸). سبوم ترش‌حی از این غدد که حاوی اسیدهای چرب، کلسترول و پیش‌سازهای ویتامین D است موجب کاهش نفوذ میکروارگانیسم‌ها از سطح پوست، کاهش تبخیر سطحی، محافظت از مو و موجب نرمی پوست و مو می‌گردد (۲۴). از این رو افزایش تعداد این غدد در اثر تزریق پلازما می‌تواند اثرات ذکر شده فوق را موجب گردد. با توجه به نتایج این تحقیق احتمالاً تحریک بیش از حد سلول‌های فیبروبلاست و کراتینوسیت‌ها توسط انجام PRP می‌تواند این سلول‌ها را از فاز نرمال به فاز سرطانی برساند. لذا تحقیقات در این زمینه منوط به انجام بررسی‌های بیشتر بافت‌شناسی و آسیب‌شناسی پوست دارد. در مجموع نتایج مطالعه حاضر نشان می‌دهد که انجام اصولی و تحت کنترل PRP می‌تواند اثرات مفیدی در بازسازی و احیای پوست و ضمایم آن داشته باشد.

تشکر و قدردانی

بدین وسیله بر خود لازم می‌دانیم از تمام عزیزانی که در اجزای این طرح یاریمان کردند تقدیر و تشکر نماییم.

References

1. Aikawa, A., Ishii, Y., Suzuki, K., Yasoshima, A., Suzuki, N., Nakayama, H., Takahashi, S., Doi, K. (2002) Age-related changes in the dorsal skin histology in Mini and Wistar rats. *Histol Histopathol.* 17: 419-426.
2. A-Trink, A., Sorbellini, E., Bezzola, P. (2013) A randomized, double-blind, placebo- and active-controlled, half-head study to evaluate the effects of platelet-rich plasma on alopecia areata. *Br J Dermatol.* 169: 690-694.
3. Alsousou, J., Thompson, M., Hulley, P. (2009) The biology of platelet-rich plasma and its application in trauma and orthopaedic surgery: A review of the literature. *J Bone Joint Surg Br.* 91: 987-996.
4. Awad, A.S., Huang, L., Ye, H. (2006) Adenosine

پیشبرد و تکثیر کراتینوسیت‌ها و فیبروبلاست‌های درم پوست در جهت ترمیم زخم می‌شود. وجود این فاکتور موجب افزایش غلظت و تأثیر سایر فاکتورهای رشد نیز می‌گردد (۹). PDGF نوعی میتوزن چند گانه است که در فیبروبلاست‌ها، ماکروفاژها، سلول‌های اندوتلیال، منوسیت‌ها، ماتریکس استخوان و گرانول‌های آلفای پلاکت‌ها یافت می‌شود. فعالیت‌های اصلی PDGF عبارتند از تکثیر فیبروبلاست‌ها، رگزایی، فعال شدن ماکروفاژها، کموتاکسی برای فیبروبلاست‌ها و سنتز کلاژن می‌باشد (۱۸، ۱۷، ۱۵). فاکتور رشد اپیدرمی به گیرنده خود بر سطح سلول‌ها با میل اتصالی بالایی متصل می‌شود و موجب تحریک بیان ژن‌هایی می‌گردد که سنتز DNA و تکثیر سلول را تحریک می‌کنند. VEGF یکی از پروتئین‌های پیام‌رسان است که جزئی از خانواده فاکتورهای رشد Cytosine-Knot محسوب می‌گردد. نقش این فاکتور در رگزایی و اهمیت آن در روند ترمیم نشان داده شده است. VEGF باعث افزایش نفوذپذیری عروق کوچک می‌شود و به‌عنوان متسع کننده عروق عمل می‌کند که برای ترمیم بافت ضروری است. مطالعات در محیط آزمایشگاهی نشان می‌دهند VEGF باعث مهاجرت و تکثیر، سلول‌های آندوتلیالی می‌گردد (۹). در مطالعه حاضر، تزریق پلازما به رت‌ها با گذشت ۷ روز، بر روند تولید کلاژن توسط سلول‌های فیبروبلاست بافت همبندی لایه درم پوست تأثیر شگرفی داشت. به طوری که PPP و PRP موجب گسترش تراکم رشته‌های کلاژن در لایه درم پوست گردید. Morley و همکاران در سال ۱۹۹۵ گزارش کردند که بر سطح انواع سلول‌هایی که در روند ترمیم نقش دارند (استئوبلاست‌ها، فیبروبلاست‌ها، سلول‌های اپیتلیال، سلول‌های اندوتلیال و سلول‌های بنیادی مزانشیمی بالغ) گیرنده‌های اختصاصی برای بعضی فاکتورهای رشد وجود دارد (۱۶). لذا می‌توان گفت که فاکتورهای رشد موجود در پلازما تزریقی بالاخص PRP موجب تحریک فیبروبلاست‌های بافت همبندی لایه درم پوست در مطالعه حاضر گردیده است. اگر چه نقش گرانول‌های آلفای پلاکت به‌عنوان جزء اصلی روندهای بیوشیمیایی بطور مشخص شناخته شده است. اما نقش گرانول‌های متراکم را نیز نباید نادیده گرفت. گرانول‌های متراکم پلاکت حاوی آدنوزین، سروتونین، هیستامین و کلسیم هستند. آدنوزین، نوکلئوزیدی است که در بسیاری از روندهای سلولی نقش دارد. این عامل به عنوان یک فاکتور اولیه محافظت کننده سلول شناخته می‌شود و آسیب بافتی را کاهش می‌دهد. کلسیم از طریق تکثیر و تمایز کراتینوسیت‌ها نقش مهمی در رشد و شادابی پوست ایفا می‌کند. کلسیم برای فعالیت فیبروبلاست‌های پوست نیز ضروری است. اگرچه کراتینوسیت‌ها به این اثر پاسخ نمی‌دهند. در مجموع، کلسیم نقش حیاتی در رشد و ترمیم پوست دارد و به نظر می‌رسد هنگامی که بوسیله گرانول‌های متراکم در موضع بافتی رها گردد نقش اساسی ایفا می‌کند (۹). حال با توجه به مطالعات صورت گرفته، ضخامت لایه اپی-درم و درم پوست در اثر تزریق PRP و PPP در مطالعه حاضر به طور معنی‌داری در مقایسه با گروه کنترل رشد و افزایش



- A2A receptor activation attenuates inflammation and injury in diabetic nephropathy. *Am J Physiol Renal Physiol.* 290: 828-837.
5. Azzena, B., Mazzoleni, F., Abatangelo, G., Zavan, B. (2008) Autologous platelet-rich plasma as an adipocyte in vivo delivery system: case report. *Aesthetic Plast Surg.* 32: 155-158.
 6. Cho, J.M., Lee, Y.H., Baek, R.M., Lee, S.W. (2011) Effect of platelet-rich plasma on ultraviolet b-induced skin wrinkles in nude mice. *Plast Reconstr Surg.* 64: 9-31.
 7. Deplewski, D., Rosenfield, R.L. (2013) Growth Hormone and Insulin-Like Growth Factors Have Different Effects on Sebaceous Cell Growth and Differentiation. *J Endocrinol.* 140: 4089-4094.
 8. Ferraris, C., Cooklis, M., Polakowska, R.R., Hakke, A.R. (1997) Induction of apoptosis through the PKC pathway in cultured dermal papilla fibroblasts. *Exp Cell Res.* 234: 37-46.
 9. James, F., McGavin, D. (2012) *Pathologic Basis of Veterinary Disease.* (5th ed.) Penny Rudolph. New York, USA.
 10. Jo-Ann, E., Frappier, L. (2006) *Dellmans Textbook of Veterinary Histology.* (6th ed.) Blackwell Publishing Professional. Iowa, USA.
 11. Takikawa, M., Nakamura, S., Nakamura, S. (2011) Enhanced effect of platelet-rich plasma containing a new carrier on hair growth. *Dermatologic Surgery.* 37: 1721-1729.
 12. Majno, G., Gilmore, V., Leventhal, M. (1967) On the mechanism of vascular leakage caused by histaminetype mediators. A microscopic study in vivo. *Circ Res.* 21: 833-847.
 13. Maurer, A.M., Zhou, B., Han, Z.C. (2006) Roles of platelet factor 4 in hematopoiesis and angiogenesis. *Growth Factors.* 24: 242-252.
 14. Mishra, A., Woodall, J.Jr., Vieira, A. (2009) Treatment of tendon and muscle using platelet-rich plasma. *Clin Sports Med.* 28: 113-125.
 15. Morley, J.E., Silver, A.J. (1995) Nutritional issues in nursing home care. *Ann Int Med.* 123: 850-9.
 16. Nemeth, Z.H., Lutz, C.S., Csoka, B., Deitch, E.A., Leibovich, S.J., Gause, W.C., Tone, M., Pacher, P., Vizi E.S., Haskó, G. (2005) Adenosine augments IL-10 production by macrophages through an A2B receptor-mediated posttranscriptional mechanism. *J Immunol.* 175: 8260-8270.
 17. Oates, T.W., Rouse, C.A., Cochran, D.L. (1993) Mitogenic effects of growth factors on human periodontal ligament cells in vitro. *J Periodontol.* 64: 142-148.
 18. Parratt, J.R., West, G.B. (1957) Release of 5-hydroxytryptamine and histamine from tissues of the rat. *J Physiol.* 137: 179-192.
 19. Sclafani, A.P. (2009) Application of platelet-rich fibrin matrix in facial plastic surgery. *Facial Plast Surg.* 25: 270-276.
 20. Sieradzki, E., Olejarz, E., Strauss, K., Marzec, A., Mieszkowska, M., Kaluzny, J. (1998) The effect of selenium and vitamin E on the healing process of experimental corneal lesions in the eye of the rabbit. *Klin Oczna.* 100: 85-88.
 21. Uebel, CO., da Silva, JB., Cantarelli, D., Martins, P. (2006) The role of platelet plasma growth factors in male pattern baldness surgery. *Plast Reconstr Surg.* 118: 1458-1466.
 22. Wang, P., Qu, Y., Man, Y. (2010) Platelet-rich plasma as a scaffold for injectable soft-tissue augmentation. *Cytherapy.* 12: 701-702.
 23. Weiwei, Li., Enomoto, M., Ukegawa, M., Hirai, T., Sotome, S., Wakabayashi, Y., Shinomiya, K., Okawa, A. (2012) Subcutaneous injections of platelet-rich plasma into skin flaps modulate proangiogenic gene expression and improve survival rates. *Plast Reconstr Surg.* 129: 858-866.
 24. William, J.B. (1993) *Applied Veterinary Histology.* (3rd ed.) Baltimore, Maryland, United States.
 25. Z-Li, J., Choi, H.I., Choi, D., Sohn, K.C., Im, M., Seo, Y.J., Lee, Y.H., Lee, J.H., Lee, Y. (2012) Autologous platelet-rich plasma: a potential therapeutic tool for promoting hair growth. *Dermatologic Surgery.* 38: 1040-1046.
 26. Zheng J.Li., Choi, H.I., Choi, D.K., Sohn, K.C., Im, M., Seo, Y.J., Lee, Y.H., Lee, J.H., Lee, Y. (2012) Autologous platelet-rich plasma: a potential therapeutic tool for promoting hair growth. *American Society for Dermatologic Surgery.* 38: 1040-1046.



Study of histomorphometric changes in adult rats skin following injection of PRP and PPP

Adibmoradi, M.^{1*}, Moradi, H.R.¹, Kalantari Hesari, A.¹, Adibmoradi, Gh.²

¹Department of Basic Sciences, Faculty of Veterinary Medicine, Tehran University, Tehran- Iran

²Undergraduate Student, York University, Toronto- Canada

(Received 3 November 2015, Accepted 19 January 2016)

Abstract:

BACKGROUND: PRP (Platelet-Rich Plasma) is a biological product that has shown significant therapeutic results compared to synthetic drugs and some traditional methods. The advantages of this method include: PRP, compared to other biological materials, is easily prepared in clinic and the safety is high as well. **OBJECTIVES:** We aimed to investigate the evaluation of histomorphometric properties after injection of plasma. **METHODS:** Thirty rats were divided randomly into three groups: control group (normal saline), PRP and PPP (Platelet-Poor Plasma) groups. In order to prepare PRP and PPP, blood samples (1cc) were collected through cardiac puncture and were centrifuged. The upper layer consisted of PPP and lower layer consisted of PRP. The 2% calcium gluconate solution (100 μ l) was added to platelet-rich plasma (200 μ l) layer to activate platelet. After seven days, the dorsal skin samples were collected. They are cut into 5 to 6 μ m thickness sections using paraffin embedding method and were stained by hematoxylin, eosin and Masson's trichrome. The epidermis, dermis and hypodermis layers of skin, the epithelial thickness of hair root sheath, maximum depth of hair follicles, the thickness of the whole skin, the number of sebaceous glands and hair follicles in the specified scale, finally the number of fibroblast cells and the percent distribution of connective tissue fibers were investigated in histometric structure of the skin and skin appendages. **RESULTS:** The results of this study indicated that systematic and controlled PRP may have beneficial effects on the reconstruction and rehabilitation of the skin and its appendages. **CONCLUSIONS:** The present study showed that growth factors in plasma especially PRP, could be stimulated connective tissue fibroblast of dermal layer in the skin.

Keyword: histomorphometric, PPP, PRP, skin

Figure Legends and Table Captions

Figure 1. Histological structure of rat skin in PRP group (Mason trichrome staining). Increase in the density of collagen fibers is significant. Fibroblast cells (1) and Hair Follicle (A).

Figure 2. Histological structures of rat skin of study groups (Hematoxylin – Eosin staining). E: Epithelium / D: dermis / H: hypodermis / 1: hair follicle / 2: sebaceous gland.

Graph 1. Results of measuring the thickness of the epithelial root sheath of hair (Dissimilar letters indicate significant differences between the groups ($p < 0.05$)).

Graph 2. The number of hair follicles in 1500 micron scale (Dissimilar letters indicate significant differences between the groups ($p < 0.05$)).

Graph 3. Results of counted the number of sebaceous glands in 1500 micron scale (Dissimilar letters indicate significant differences between the groups ($p < 0.05$)).

Graph 4. Results of measuring the maximum depth of the hair follicle (Dissimilar letters indicate significant differences between the groups ($p < 0.05$)).

Graph 5. Results of measuring the number of Fibroblast cells in 1 mm² (Dissimilar letters indicate significant differences between the groups ($p < 0.05$)).

Graph 6. Results of measuring the Percent distribution of connective tissue fibers in 1 mm² (Dissimilar letters indicate significant differences between the groups ($p < 0.05$)).

Table 1. Results of measuring the thickness of the skin various layers (Dissimilar letters indicate significant differences between the groups ($p < 0.05$)).

*Corresponding author's email: adibmoradi@ut.ac.ir, Tel: 021-61117112, Fax: 021-6693322

