

استخوان شناسی و پرتونگاری مفصل طبیعی مچ پای گاومیش رودخانه‌ای اکوتیپ خوزستان

جمال نوری نژاد^۱، عبدالواحد معربی^۲، یزدان مظاهری^۱، علی محمد کریمی^۳

^۱گروه علوم پایه، دانشکده دامپزشکی، دانشگاه شهید چمران اهواز، اهواز، ایران

^۲گروه علوم درمانگاهی، دانشکده دامپزشکی، دانشگاه شهید چمران اهواز، اهواز، ایران

^۳دانش آموخته دانشکده دامپزشکی، دانشگاه شهید چمران اهواز، اهواز، ایران

(دریافت مقاله: ۲۰ آذر ماه ۱۳۹۷، پذیرش نهایی: ۱۵ اسفند ماه ۱۳۹۷)

چکیده

زمینه مطالعه: با توجه به اهمیت اندام حرکتی لگنی در جلو بردن بدن دام، مفصل میچ پا یک مرکز قوی حرکتی را تشکیل می‌دهد و ماهیچه‌های بازکننده قوی که بدن را به جلو می‌رانند، اکثر انرژی خود را از روی نقطه‌ای در بالای این مفصل منتقل می‌کنند و درگیری‌های این مفصل از شایع‌ترین علل آسیب‌های اندام‌های حرکتی گاومیش می‌باشد.

هدف: دستیابی به جزئیات دقیق استخوان شناسی و رادیوگرافی میچ پای گاومیش رودخانه‌ای خوزستان بود.

روش کار: مفصل میچ پای ۵ گاومیش با سن تقریبی ۲ تا ۳ سال از کشتارگاه اهواز مطالعه شد. افزون بر این، از ۱۰ مفصل سالم میچ پای ۵ گاومیش ارجاعی به دانشکده دامپزشکی، پنج حالت گماری (پشتی-کف پائی، مورب پشتی میانی - کف پائی جانبی، مورب پشتی جانبی - کف پائی میانی، جانبی - میانی و جانبی خمیده) رادیوگرافی تهیه شد.

نتایج: برخلاف شتریک کوهانه، طرح کلی شکل استخوان‌های میچ پای گاومیش و گاو بسیار شباهت دارند ولی اختلاف‌های در شکل و وسعت سطوح مفصلی استخوان‌های کوتاه این مفصل بین گاومیش و گاو وجود دارد. برخلاف گاو، در رادیوگرافی استخوان کنجدی قلم پائی در گاومیش دیده نشد که از این نظر مشابه شتریک کوهانه و اسب بود. نمای پشتی - کف پائی برای بررسی فضاهای مفصلی درشت نی - میچ پائی و مفاصل بین میچ پائی، نمای جانبی - میانی برای بررسی مفصل قاپی - پاشنه ای، نمای پشتی جانبی - کف پائی میانی برای بررسی بخش میانی مفصل درشت نی ای - میچ پائی و نمای پشتی میانی - کف پائی جانبی برای بررسی بخش کف پائی مسند قاپ و قرقره جانبی قاپ بهترین حالت گماری‌های می‌باشند.

نتیجه گیری نهایی: یافته‌های این پژوهش می‌تواند به عنوان اطلاعات پایه جهت شناسائی و تشخیص اختلالات مفصل میچ پا گاومیش

مفید باشد.

واژه‌های کلیدی: گاومیش، مفصل میچ پا، استخوان میچ پا، استخوان شناسی، رادیوگرافی

کپی رایت ©: حق چاپ، نشر و استفاده علمی از این مقاله برای مجله تحقیقات دامپزشکی محفوظ است.

(* نویسنده مسئول: تلفن: ۰۶۱۳-۳۳۳۳۰۰۷۳، نمابر: ۰۶۱۳-۳۳۳۶۰۸۰۷، Email: j.nourinezhad@scu.ac.ir

How to Cite This Article

Noorinezhad, J., Moarabi, A., Mazaheri, Y., Karami, A. (2019). Osteology and Radiography of the Normal Tarsal Joint in the Khuzestan River Buffalo (*Bubalus bubalis*). *J Vet Res*, 74(2), 237-245. doi: 10.22059/jvr.2019.231032.2610



مقدمه

با توجه به اهمیت اندام حرکتی لگنی در جلو بردن بدن دام، مفصل مچ پا یک مرکز قوی حرکتی را تشکیل می‌دهد و ماهیچه‌های بازکننده قوی که بدن را به جلو می‌رانند، اکثر انرژی خود را از روی نقطه‌ای در بالای این مفصل منتقل می‌کنند و حالت ایستادن غیرعادی، آسیب‌های وارده به بافت‌های زیرجلدی این ناحیه دام را مستعد به فرسودگی شدید و شکستگی استخوان‌ها و در نهایت اغلب لگنش می‌کند (۶). مفصل مچ پای نشخوارکنندگان از چهار مفصل اصلی به نام‌های مچ پای-ساقی، بین مچ پای پروگزیمال، بین مچ پای دیستال و مفصل مچ پای-قلم پای تشکیل شده است (۵). گاو میش رودخانه‌ای از گونه‌های بومی استان خوزستان است که با داشتن خصوصیات نظیر مقاومت در برابر بیماری‌ها، تطبیق پذیری با محیط و نقش برجسته‌ای در تولید شیر و فرآورده‌های لبنی و گوشت استان خوزستان دارد (۱۳). درگیری‌های مفصل‌های اندام حرکتی گاو میش، از شایع‌ترین علل اختلالات و آسیب‌های کلینیکی این حیوان می‌باشد (۱۰). در همین ارتباط، Nigam و همکاران در سال ۱۹۸۱ با استفاده از رادیوگرافی مفصل مچ پای گاو و گاو میش دریافتند که شیوع آسیب‌های این مفصل در جنس نر، دام‌های مسن و سمت راست بدن بیشتر است. در سال‌های اخیر پژوهش‌های در خصوص مورفومتری استخوان‌های قلم و انگشتان گاو میش با تکیه بر نقش آن‌ها در ایستایی و حرکت و بروز بیماری‌ها و اختلالات حرکتی توسط محققین حاضر منتشر شده است (۱۸، ۱۷، ۱۶). افزون بر این، اخیراً تحقیقاتی در ارتباط با مورفولوژی و رادیوگرافی قلم و انگشتان گاو میش مصری (۳) و رادیوگرافی و اولتراسونوگرافی مفصل مچ پای شتر یک کوهانه (۸) انجام پذیرفته است. با بررسی منابع به نظر می‌رسد چنین پژوهش‌های در خصوص مفصل مچ پای گاو میش صورت نگرفته باشد. از طرفی، گاو میش‌های اکوتیپ خوزستان از نظر جثه در زمره بزرگ‌ترین گاو میش‌های جهان می‌باشد (۱۲).

با توجه به اینکه عناصر اصلی تشکیل دهنده مفصل مچ پا ساختارهای استخوانی هستند، رادیوگرافی این ناحیه جهت تشخیص، پیش‌بینی و درمان عوارض اولیه مفصل مچ پا، مسئله اصلی و ضروری است و لازمه آن آشنائی با جزییات استخوان‌شناسی مقایسه‌ای است (۱۹). علاوه بر این، یکی از موارد کاربرد رادیولوژی در کنار سایر روش‌های تشخیصی استفاده صحیح از روش‌های حالت گماری است تا بتوان به کمک آن به وجود ضایعات در مفصل مچ پای برد. بنابراین، هدف از پژوهش حاضر دستیابی به جزییات دقیق استخوان‌شناسی و رادیوگرافی مچ پای گاو میش رودخانه‌ای اکوتیپ خوزستان بود.

مواد و روش کار

مطالعه استخوان‌شناسی: به منظور انجام این مطالعه اندام‌های لگنی چپ و راست (از ناحیه یک سوم دیستال درشتنی‌ای تا یک سوم پروگزیمال



قلم پای) ۵ گاو میش رودخانه‌ای خوزستان نر سالم با سن تقریبی ۲ تا ۳ سال (۴) و از کشتارگاه اهواز تهیه شدند. بعد از تهیه استخوان‌ها به روش جوشاندن (۱۷)، استخوان‌ها از نظر مورفولوژی مورد مطالعه قرار گرفتند. به منظور آگاهی بهتر از تفاوت‌های استخوان‌های مچ پای گاو میش، از استخوان‌های مچ پای گاووان موجود در بخش آناتومی و جنین‌شناسی دانشکده دامپزشکی پس از مطابقت با یافته‌های کتاب‌های مرجع آناتومی دامپزشکی (۵، ۱۴)، جهت مقایسه استفاده گردید. مطالعه رادیوگرافی: افزون بر ۵ نمونه کشتارگاهی، از مفصل مچ پای ۵ راس گاو میش ارجاعی به بخش درمانگاهی دانشگاه شهید چمران اهواز، بعد از بررسی ظاهری و معاینات بالینی و اطمینان از سالم بودن این ناحیه، از ۵ حالت گماری استاندارد پشتی-کف پائی (Dorsoplantar view)، مورب پشتی میانی - کف پایسی جانبی (Dorsomedial view)، مورب پشتی جانبی - مورب پشتی جانبی (plantarolateral oblique view)، میانی (Dorsolateral - plantaormedial oblique view)، جانبی - میانی (Lateromedial view) و جانبی خمیده (Flexed lateromedial view) تصاویر رادیوگرافی بدون نیاز به گرید تهیه گردید. در این مطالعه جهت تهیه رادیوگراف‌ها از دستگاه رادیولوژی (۳۰۰ میلی آمپری، خانگی، شرکت توشیبا، ساخت ژاپن) استفاده گردید. لازم به ذکر است در تمام نماهای مورد بررسی محدوده‌ی اشعه تمام مفصل را دربر گرفته بود. در تمام مراحل مطالعه استخوان‌شناسی و رادیوگرافی با استفاده از دوربین دیجیتال (Japan Canon power shot G۹) تصاویری تهیه گردید.

نتایج

استخوان‌های مچ پای گاو میش و گاو: ناحیه مچ پای گاو میش دارای چهار مفصل بود که از سه ردیف استخوان‌های کوتاه به تعداد ۵ عدد تشکیل شده بود (تصویر ۳).

استخوان قاب (تصویر ۱): در شیار بین دو لبه قرقره دیستال گاو گودی سینویالی وجود داشت که در گاو میش دیده نشد. در سطح پشتی، شیار یا گلی بین قرقره‌ها در گاو میش تنگ و کم عمق بود ولی در گاو عمیق‌تر و پهن‌تر بود.

در سمت جانبی قرقره‌ها، فرورفتگی‌های وجود دارند که در گاو میش تنگ و عمیق بود ولی در گاو پهن و کم عمق بود که محل مفصل شدن پاشنه بود. در سمت میانی، در مرز لبه‌ی قرقره‌ها برآمدگی نوک تیزی در گاو میش مشاهده شد که در گاو این برآمدگی کم واضح بود.

در سطح کف پای قاب گاو میش این سطح مفصلی پهن‌تر، برآمدگی کم‌تر، شکلی نامنظم و فاقد شیار عمودی قابل تشخیص بود در حالی که، این سطح مفصلی در گاو محدودتر، محدب و بیضی شکل بود که به وسیله شیار عمودی کم واضحی از هم دیگر جدا شده بودند. این سطح محل مفصل شدن پاشنه است.

استخوان پاشنه (تصویر ۲): در سطح پشتی راس برجستگی پاشنه گاو برآمدگی مشخصی وجود داشت که در گاو میش مشاهده نشد. در سطح میانی این ناحیه، یک برجستگی زبر، پهن و واضحی در گاو میش وجود داشت که در گاو به جای آن یک فرورفتگی کم عمق مشاهده شد. در سطح کف پای این ناحیه در گاو میش، شیار عمیق و تنگی مشاهده شده در حالی که در گاو این شیار، کم عمق و پهن بود.

سطح جانبی زائده غرابی در گاو میش صاف بود ولی این برجستگی در گاو دارای یک فرورفتگی مشخص بود.

مسند قاپ در گاو میش در جهت عرضی پهن شده بود ولی در گاو کم عرض تر بود (تصویر ۲). سطح مفصلی مسند قاپ گاو میش نامنظم، پهن و وسیع بود ولی در گاو کم و بیش دایره‌ای شکل و با وسعت خیلی کمتر بود. نودان (شیار) (Tarsal sulcus) موجود در سطح کف پائی مسند قاپ گاو میش پهن و کم عمق بود ولی در گاو عمیق بود (تصویر ۴).

استخوان جوش خورده‌ی مرکزی و چهارمی (تصویر ۳): بخش داخلی این استخوان دارای یک زائده داخلی کف پائی (Medial plantar process) بلند بود که در جهت دیستانال با اولین استخوان میچ مفصل شده بود. در سطح پروگزیمال بخش مرکزی این استخوان در گاو دارای یک گودی غیر مفصلی بود که در گاو میش وجود نداشت.

استخوان جوش خورده‌ی دومی و سومی (تصویر ۳): این استخوان در گاو میش تخم مرغی شکل بود ولی در گاو به شکل لوزی بود. سطح پروگزیمال این استخوان که با استخوان‌های مرکزی و چهارمی مفصل شده بود، محدب بود.

استخوان میچ پای اول (تصویر ۳): این استخوان تقریباً تخم مرغی شکل و کوچک بود.

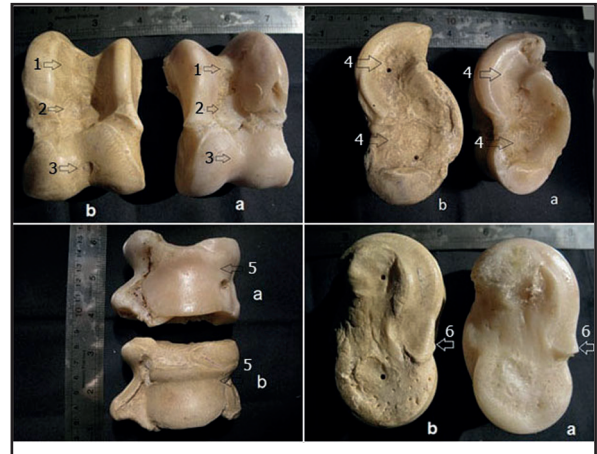
استخوان قوزکی (malleolar bone) و انتهای پروگزیمال قلم گاو میش با استخوان‌های نظریشان در گاو تفاوتی نداشتند.

رایوگرافی: (نمای جانبی خمیده (تصویر I-۴)): در این نما، علاوه بر خم شدن مفصل میچ پای-ساقی، خم شدن قابل ملاحظه‌ای در مفصل بین میچ پای پروگزیمال مشاهده شد.

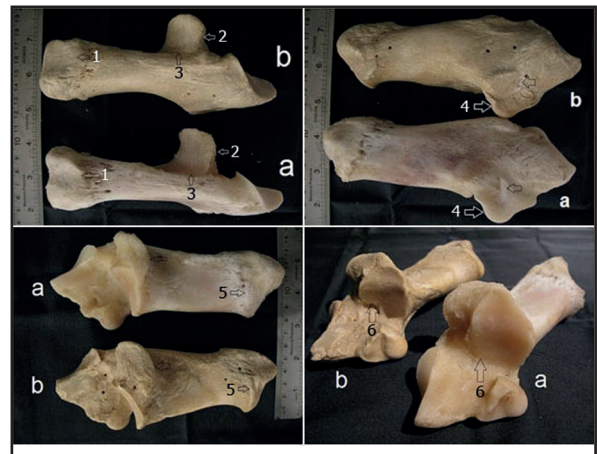
در وسط سطح کف پای قاپ و زائده داخلی کف پای بخش مرکزی استخوان جوش خورده‌ی مرکزی و چهارم یک ناحیه تیره تحت عنوان سینوس میچ پای قابل مشاهده بود.

سمت میانی سطح کف پای زائده داخلی کف پای بخش مرکزی استخوان جوش خورده مرکزی و چهارمی که به خوبی به عقب بیرون زده بود و به سمت پروگزیمال تا محاذات لبه دیستانال مسند قاپ کشیده شده بود. در گاو میش، استخوان کنجدی قلم پای در سمت میانی سطح کف پای انتهای پروگزیمال قلم اصلی مشاهده نشد.

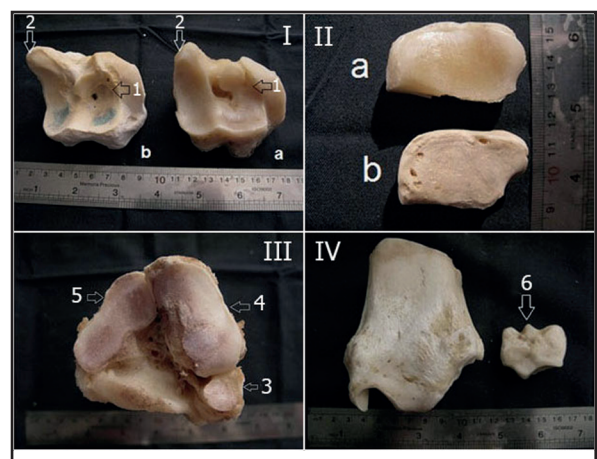
نمای پشتی-کف پائی (تصویر II-۴): فضای مفصلی بین استخوان‌های بین میچ پائی به صورت واضح قابل مشاهده بودند. مفصل بین انتهای



تصویر ۱. نماهای مختلف استخوان قاپ گاو میش (a) و گاو (b): ۱- گلی میانی، ۲- عمیق بودن و گود بودن بخش غیر مفصلی گلی میانی، ۳- گودی سینوویالی قرقره دیستانال (پیکان‌ها)، ۴- گودی‌های زیر استخوان قاپ (پیکان‌ها)، ۵- سطح مفصلی قاپ، ۶- برجستگی سمت میانی (پیکان‌ها).

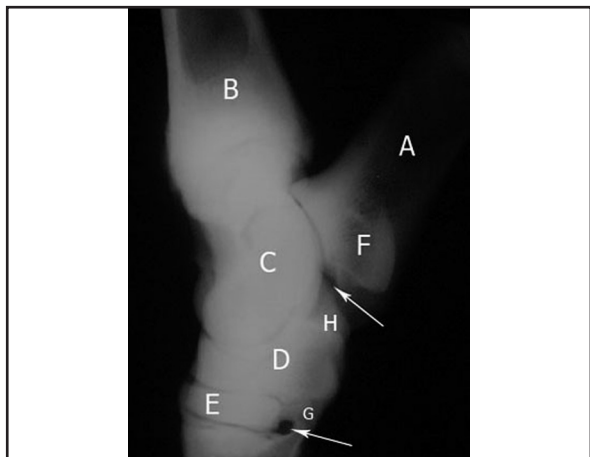


تصویر ۲. نماهای مختلف استخوان پاشنه گاو میش (a) و گاو (b): ۱. شیار برجستگی پاشنه (پیکان)، ۲. مسند قاپ، ۳. شیار میچ پائی روی مسند قاپ (پیکان‌ها)، ۴. زائده غرابی (پیکان) و فرورفتگی سطح جانبی آن (پیکان)، ۵. راس برجستگی پاشنه (پیکان)، ۶. سطح مفصلی وسیع مسند قاپ (پیکان‌ها).



تصویر ۳. استخوان جوش خورده‌ی مرکزی و چهارمی (I)، استخوان دومی و سومی (II)، استخوان قلم پای چپ (III) و استخوان درشت‌نی‌ای (IV) گاو میش (a) و گاو (b) سمت راست: ۱- گودی غیر مفصلی سطح پروگزیمال، ۲- زائده داخلی کف پائی (پیکان‌ها)، ۳. استخوان اولی، ۴. استخوان جوش خورده‌ی دومی و سومی، ۵. محل قرارگیری استخوان جوش خورده‌ی مرکزی و چهارمی، ۶. استخوان قوزکی.





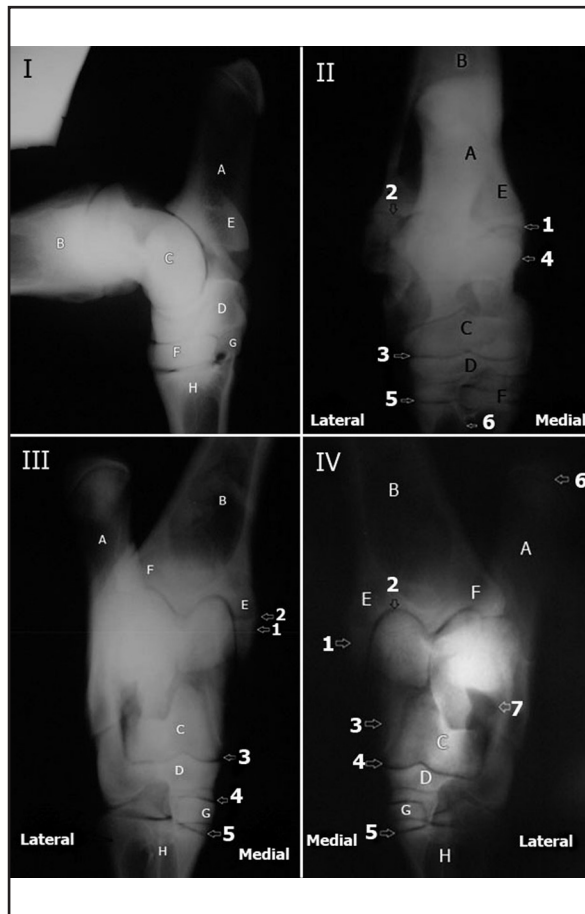
تصویر ۵. نمای جانبی- میانی مچ پای چپ گاومیش (A: V تا D مشابه زیر نویس تصویر I) استخوان جوش خورده ی دومی و سومی، F. مسند قاپ، G. استخوان اول، H. زائده کف پایی استخوان جوش خورده ی مرکزی و چهارمی، ۱. سینوس مچ پای، ۲. ناحیه غیر مفصلی.

مفصل بین مچ پای پروگزیمال که بین ردیف اول استخوان های مچ پا و استخوان جوش خورده مرکزی و چهارمی است به خوبی قابل مشاهده بود.

سایه پرتوگذر بخش مرکزی استخوان مرکزی و چهارمی، در سمت میانی قابل مشاهده بود و زائده داخلی کف پای بروی استخوان قاپ افتاده بود. سایه پرتوگذر استخوان مچ پای اول روی سمت کف پای استخوان های مچ پای افتاده بود.

نمای مورب پشتی میانی- کف پائی جانبی (تصویر III-۴): شیارهای حلزون استخوان درشت ای با قرقره پروگزیمال قاپ مفصل شده بود. سایه پرتوگذر استخوان قوزکی روی استخوان قاپ افتاده بود. استخوان قوزک داخلی در سطح پیشین- جانبی قابل مشاهده بود و با پاشنه مفصل شده بود. سایه پرتوگذر بخشی از لبه پشتی پاشنه روی سطح پسین انتهای دیستال استخوان درشت نی ای افتاده شده بود. مسند قاپ و زائده داخلی کف پای استخوان مرکزی در سطح کف پای- میانی بیرون زده اند. مسند قاپ و بخشی از مفصل قاپی - پاشنه ای به خوبی مشخص بود. مسند قاپ روی سطح کف پای- میانی قابل مشاهده بود. قرقره پروگزیمال و لبه های جانبی قرقره دیستال استخوان قاپ در سطح کف پای میانی مشخص بود. زائده داخلی کف پای بخش مرکزی استخوان جوش خورده ی مرکزی و چهارمی در سطح کف پای- میانی قابل مشاهده بود که با لبه میانی قرقره دیستال قاپ مفصل شده بود. سایه پرتوگذر استخوان جوش خورده دومی و سومی روی استخوان اول افتاده شده بود. استخوان مچ پای اول در سطح کف پای میانی قابل مشاهده بودند.

نمای مورب پشتی جانبی- کف پائی میانی (تصویر IV-۴): قوزک داخلی و لبه قرقره میانی قاپ در سطح پشتی- میانی بیرون زده بود. قوزک میانی در سطح میانی پیشین بیرون زده بود. حلزون درشت نی ای با لبه بینابینی حلزون قابل مشاهده بود. سطح پیشین لبه بینابینی حلزون به خوبی نمایان بود. سایه پرتوگذر استخوان قوزکی روی استخوان های قاپ و پاشنه



تصویر ۴. رادیوگراف نماهای مختلف مچ پای چپ گاومیش. نمای جانبی خمیده (I): A. پاشنه، B. درشت نی، C. قاپ، D. استخوان جوش خورده ی مرکزی و چهارمی، E. مسند قاپ، F. استخوان جوش خورده ی دومی و سومی، G. استخوان اول، H. قلم. نمای پشتی- کف پائی (II): ۱. محل مفصل شدن استخوان قوزکی با پاشنه، ۲. قوزک خارجی، ۳. مفصل بین مچ پای پروگزیمال، ۴. مسند قاپ، ۵. مفصل بین استخوان جوش خورده ی مرکزی و چهارمی و قلم اصلی، ۶. قلم اصلی، A تا D مشابه زیر نویس تصویر (I)، E. قوزک داخلی F. استخوان جوش خورده ی دومی و سومی. نمای مورب پشتی میانی- کف پائی جانبی (III): ۱. قوزک داخلی، ۲. مفصل درشت نی ای- نازکنی ای، ۳. مفصل بین مچ پای پروگزیمال، ۴. مفصل بین مچ پای دیستال، ۵. مفصل مچ پای- قلم پای. A تا D مشابه زیر نویس تصویر (I)، E. قوزک داخلی، F. قوزک خارجی، G. استخوان جوش خورده ی دومی و سومی، H. قلم، I. استخوان مچ پای اول. نمای مورب پشتی جانبی- کف پائی میانی (IV): ۱. لبه داخلی قوزک داخلی، ۲. مفصل مچ پای- درشت نی ای، ۳. لبه داخلی قرقره ی دیستال قاپ، ۴. مفصل بین مچ- پائی پروگزیمال، ۵. مفصل مچ پائی- قلم پائی، ۶. برجستگی پاشنه، ۷. لبه ی کف پائی پاشنه محل مفصل شدن با استخوان قاپ. A تا D مشابه زیر نویس تصویر (I)، E. قوزک داخلی، F. قوزک خارجی، G. استخوان جوش خورده ی دومی و سومی، H. قلم.

دیستال استخوان درشت نی ای (حلزون) و قرقره قاپ در این نما به بهترین نحو قابل رویت بود (به طوری که، لبه های میانی، جانبی و بینابینی حلزون قابل مشاهده بود. استخوان قوزکی نسبت به قوزک میانی کمی بیشتر به سمت دیستال بیرون زده بود و بین قاپ و پاشنه از سوی پروگزیمال با استخوان درشت نی ای، از سوی میانی با استخوان قاپ، و از سوی جانبی با استخوان پاشنه مفصل شده بود.

سایه پرتوگذر برجستگی پاشنه ای استخوان پاشنه که بر روی استخوان درشت نی ای افتاده بود، به خوبی مشخص بود. سایه پرتوگذر مسند قاپ بروی استخوان قاپ افتاده بود. قرقره های قاپ و لبه های آن ها به خوبی مشخص بودند.



در نشخوارکنندگان وجود دو قرقره استخوان قاپ این امکان را به آن‌ها می‌دهد که دو مفصل مچ پای-ساقی و بین مچ پای بتوانند خم شوند و در این میان مفصل بین مچ پای پروگزیمال، متحرک‌ترین مفصل مچ پای گاو می‌باشد (۵). به طور کلی، مفاصل استخوان‌های مچ پا باهم در گاو دارای حرکات خیلی وسیع‌تر از تک سمی‌ها است (۲۰) از طرفی با توجه به اینکه در گاو میش سطح مفصلی بین استخوان‌های پاشنه و قاپ وسیع‌تر از گاو است که احتمالاً مفصل بین مچ پای پروگزیمال در گاو میش نسبت به گاو توانایی انجام بیشتر حرکات لولائی (خم شدن و باز شدن) را دارد. در همین راستا، گزارش شده است که دامنه حرکت مفاصل بین مچ پای در دام‌های اهلی گوناگون متفاوت است (۱۴). استخوان‌های مچ پای گاو کوهان دار نسبت به گاو دارای سطوح مفصلی مشخص تر هستند که این ویژگی‌ها ی استخوانی می‌تواند در ایستایی و حرکت حیوان در زمین‌های که پر از تپه است، نقش مؤثری داشته باشد (۷). به هر حال این پدیده و توجهی که در پاراگراف قبلی به آن اشاره شد می‌تواند موجب گردد که گاو میش قابلیت سریع دویدن را داشته باشد. در همین ارتباط این نظر پذیرفته شده است که یک مفصل مچ پای با خم‌پذیری بسیار زیاد احتمالاً در سریع دویدن کمک می‌نماید (۹).

نکته جالب دیگر اینکه اگرچه گاو میش همانند گاو و شتر متعلق به راسته زوج سمان و گروه نشخوارکنندگان می‌باشد ولی استخوان‌های مچ پای شتر یک کوهانه از نظر تعداد مانند اسب شش عدد است. بدین ترتیب که استخوان‌های مچ پای مرکزی و چهارمی برخلاف گاو میش و گاو بهم لچیم نشده‌اند (۲۰) و همچنین برخلاف گاو میش و گاو قرقره پروگزیمال شتر دارای دو لبه نابرابر است و لبه جانبی بلند تر از لبه میانی است و لبه خارجی قرقره دیستال تولید یک قرقره دیگر نموده است. به طوریکه به نظر می‌رسد دو مفصل لولا مانند موجود می‌باشد. از طرفی که در پاسخ به این تفاوت‌های آناتومی باید یاد آور شد که مطالعه دامنه‌داری که بر روی اندام‌های استخوانی و عوامل مؤثر در رشد و شکل‌گیری آن‌ها انجام گرفته امروزه این اعتقاد را بوجود آورده که رشد استخوان و نحوه شکل‌گیری آن مستقیماً به عوامل مکانیکی و سایر شرایط نیروئی محیط با آن بستگی دارد (۲۱). از طرفی گزارش شده است که فقدان یا هم‌آمیزی در استخوان‌های مچ پا با گسترش تنوع در شیوه‌های حرکت و جایجایی رو به کاهش می‌رود (۹). از آنچه گفته شد می‌توان چنین نتیجه گرفت که چنین ویژگی استخوانی مفصل مچ پای گاو میش در کاهش انجام مانورهای حرکتی این مفصل تأثیر مستقیم می‌گذارد.

مفصل مچ پای گاو میش بعد از مفصل رانی-کشکی -درشت نی‌ای مستعدترین مفصل به درگیری‌های مفصلی و اختلالات اروتوپی‌ی اندام‌ها است (۱۰) رادیوگرافی یک تکنیک تصویربرداری کم هزینه و قابل دسترس و نخستین تکنیک تصویربرداری برای ارزیابی آسیب‌های ساختارهای استخوانی مفصل مچ پا در نظر گرفته می‌شود (۱۹، ۸). از طرفی، گاو میش

افتاده شده بود و با استخوان پاشنه مفصل شده بود. استخوان پاشنه در سطح کف پای-جانبی قابل مشاهده بود. قرقره‌های قاپ و لبه‌های آن‌ها مشخص بود. لبه میانی قرقره در سطح پشتی-میانی به طور واضح قابل مشاهده بود. استخوان مچ پای چهارم در سطح کف پای جانبی بیرون زده بود. سایه پرتوگذر استخوان مچ پای اول روی بخش چهارم استخوان مرکزی و چهارمی افتاده بود.

نمای جانبی- میانی (تصویر ۵): فضای‌های مفصلی بین مفصل‌های گوناگون مفصل مچ پا (مچ پای-ساقی، قاپی پاشنه ای، بین مچ پای و مچ پای-قلمی) قابل ارزیابی بودند.

در نمای کف پای بین استخوان‌های قاپ و پاشنه یک فضای غیرمفصلی به صورت یک ناحیه تیره تحت عنوان سینوس مچ پای به خوبی قابل مشاهده بود. مسند قاپ در سطح کف پای به مفصل بین مچ پای پروگزیمال نرسیده بود. قرقره‌های قاپ و لبه‌های آن‌ها قابل مشاهده بود. در سطح پشتی استخوان قاپ، گودی عمیق تیره مشاهده شد.

سطح کف پای بخش مرکزی استخوان جوش خورده مرکزی و چهارمی اندکی به پشت استخوان‌های مچ پای چهارم و اول بیرون زده بود. سایه پرتوگذر زائده کف پای استخوان مچ پای مرکزی در جهت پروگزیمال بیرون زده و روی پاشنه افتاده بود و با لبه میانی قرقره دیستال مفصل شده بود. سایه پرتوگذر استخوان مچ پای اول روی قسمت استخوان مچ پای چهارم از استخوان مرکزی و چهارمی و برآمدگی پروگزیمال کف پای قلم پای اصلی افتاده بود.

بین ردیف دیستال استخوان‌های مچ پا و قلم یک ناحیه غیر مفصلی بزرگی به صورت ناحیه تیره واضحی قابل مشاهده بود.

بحث

با توجه به یافته‌های پژوهش حاضر به نظر می‌رسد که طرح کلی شکل استخوان‌های مچ پای گاو میش و گاو شباهت بسیاری دارند، اگرچه اختلاف‌های مهمی در شکل و وسعت سطوح مفصلی استخوان‌های کوتاه این مفصل قابل وجود دارد. به طوری که، وسعت و شکل سطوح مفصلی بین استخوان‌های کوتاه مفصلی مچ پای گاو میش به ویژه در استخوان‌های پاشنه و قاپ قابل توجه است. در همین ارتباط، آزمایش‌های متعدد جانوری نشان دهنده این واقعیت است که سطوح مفصلی شکل و وسعت خود را با توجه به جهات و مقدار نیروی فشاری، که به آن‌ها اثر می‌نمایند اختیار می‌کنند. افزون بر این، وسعت سطوح مفصلی در کاهش نیروی‌های فشاری نقش مؤثری دارد (۱۰، ۲).

در مفصل مچ پای گاو استخوان‌های کوتاه بین استخوان‌های دراز قرار گرفته‌اند و با توجه به اهمیت اندام لگنی در جلو بردن بدن دام، این مفصل یک مرکز قوی حرکتی را تشکیل می‌دهد (۶). برخلاف سایر دام‌های اهلی



در شتر یک کوهانه (۸) و گاو هم خوانی دارند. ۱ - حالت گماری پشتی - کف پایی: اگرچه مشابه گاو (۱۹) و شتر یک کوهانه (۸) سایه پرتوگذر مسند قاب در استخوان پاشنه گامیش بروی استخوان قاب افتاده بود می شود ولی وسعت روی هم افتادن سایه پرتوگذر در این گونه‌ها متفاوت است به طوری که در گاویش بیشتر و در شتر یک کوهانه کمتر بود. در این نما به خوبی می توان مشاهده کرد که برخلاف شتر یک کوهانه (۸) استخوان‌های مرکزی و چهارمی در گاویش لحیم شده است. سایر یافته‌های بدست آمده در خصوص این حالت گماری با چنین نتایجی در شتر یک کوهانه (۸) و گاویش هم خوانی دارند.

۲- حالت گماری مورب پشتی جانبی - کف پائی میانی: مشابه گاو (۱۹)، سایه پرتوگذر استخوان مچ پایی اول گاویش روی بخش چهارم استخوان جوش خورده مرکزی و چهارمی افتاده بود که با نتایج گزارش شده در شتر یک کوهانه هم خوانی ندارد. در این نما به خوبی می توان مشاهده کرد که اگرچه سایه پرتوگذر بخش پشتی پاشنه در گاویش و گاو و شتر یک کوهانه روی سطح پسین انتهایی دیستال استخوان درشت نی ای افتاده بود ولی در گاویش و گاو (۱۹) برخلاف شتر یک کوهانه (۸) بخش زیادی از پروگزیمال پاشنه از سوی کف پایی جانبی استخوان پاشنه بیرون زده و به سمت پروگزیمال امتداد می یابد. درحالی که در شتر یک کوهانه برجستگی پاشنه تقریباً در محاذات انتهایی دیستال درشت نی ای قابل مشاهده است.

۳- حالت گماری مورب پشتی میانی - کف پائی جانبی: نظر به اینکه زاویه این حالت گماری در مطالعه مچ پای شتر یک کوهانه (۸) با نظیرشان در گاویش و گاو (۱۹) متفاوت بود نتایج این حالت گماری بین گاویش و گاو مورد مقایسه قرار می گیرد.

یکی از تفاوت‌های مهم و قابل توجه بین جزییات استخوان شناسی و رایوگرافی مفصل مچ پای گاویش و گاو مربوط به عدم مشاهده استخوان کنجدی قلم پایی در گاویش است که از این نظر مشابه شتر یک کوهانه (۸) و اسب (۲۲) می باشد. در گاو این استخوان کنجدی دیسکوئید کوچک در سطح کف پایی قلم، در بخش پروگزیمال ماهیچه بین استخوانی فرورفته است. این استخوان در گاو نمای‌های جانبی - میانی خمیده و مورب پشتی میانی - کف پایی جانبی به خوبی قابل مشاهده است (۱۹). با توجه به نکات اشاره شده در پاراگراف‌های قبلی، می توان نتیجه گرفت که در گاویش نمای پشتی - کف پائی برای بررسی فضاهای مفصلی درشت نی - مچ پائی و مفاصل بین مچ پائی، نمای جانبی - میانی برای بررسی مفصل قاپی - پاشنه ای، همچنین نمای پشتی جانبی - کف پائی میانی برای بررسی بخش میانی مفصل درشت نی ای - مچ پائی و فرقره جانبی قاپ بهترین حالت برای بررسی بخش کف پائی مسند قاپ و فرقره جانبی قاپ بهترین حالت گماری‌های باشند. چنین نتیجه گیری‌های مشابهی برای ارزیابی رایوگرافی مفصل مچ پای شتر یک کوهانه گزارش شده است. از طرفی، نمای جانبی خمیده مفصل مچ پای گاویش به جهت مشاهده فضای بیشتری از سطوح

نر بسیار چموش است و کنترل و مقید کردن آن جهت معاینات بالینی سخت و دشوار بود و این موضوع موجب گردید که در مطالعه حاضر در حین تهیه رایوگرافی از گاویش‌های ارجاعی به کلینیک دانشکده با مشکلات عدیده‌ای همچون تکرار رایوگرافی به علت حرکت حیوان و ایجاد ارتیفکت حرکتی و صدمه به دستگاه مواجه شویم. ارزیابی رایوگرافیک مفصل مچ پای در تشخیص، پیش آگهی و درمان بیماری‌های نسوج نرم، ضایعات استخوانی و شکستگی‌های آن نقش مهمی دارد. از نظر آناتومی مفصل مچ پای گاویش به دلیل وجود ساختارهای استخوانی، رباطات و تاندونی گوناگون مفصل ناحیه خیلی پیچیده‌ای است و تفسیر تصاویر رایوگرافی مچ پای گاویش به دلیل سطوح خمیده، ابعاد و اشکال نامنظم اجزای استخوانی مچ پا مرکب از برآمدگی‌ها و فرورفتگی‌های به اندازه و موقعیت‌های مختلفی دشوار می باشد، چرا که موجب روی هم افتادن تصاویر آن‌ها می شود و این ویژگی‌های استخوانی کاربرد حالت گماری چندگانه رایوگرافیک را در مورد این ناحیه به خوبی توجیه می کند. بنابراین مشابه مفصل مچ پای اسب (۲۲) و گاو (۱) ۵ حالت گماری جهت ارزیابی ساختارهای استخوانی مفصل مچ پای گاویش رودخانه‌ای در نظر گرفته شد. در همین راستا، در مطالعه انجام شده توسط Hagag و همکاران در سال ۲۰۱۳، برای بررسی رایوگرافی مفصل مچ پای شتر، چهار حالت گماری مورب پشتی میانی - کف پائی جانبی، مورب پشتی جانبی - کف پائی میانی پشتی - کف پائی، جانبی میانی در نظر گرفتند. باین وجود، نامبردگان حالت گماری جانبی - میانی خمیده را مورد بررسی قرار ندادند. در اسب (۲۲) و گاو (۱) تهیه رایوگرافی از نمای جانبی خمیده برای بررسی وجود عارضه در لبه‌های فرقره استخوان قاپ مفیده بوده و همچنین فضای بیشتری از سطوح مفصلی قابل مشاهده و ارزیابی است. Thrall در سال ۲۰۰۷ گزارش نموده است که در رایوگرافی مفصل تارس اسب نیاز به استفاده از گرید نیست، در مطالعه حاضر نیز بررسی رایوگرافی مفصل تارس گاویش بدون استفاده از گرید انجام شد.

Hagag و همکاران در سال ۲۰۱۳ در شتر یک کوهانه، صرف نظر از جوش نخوردن استخوان‌های مرکزی و چهارمی که موجب تفاوت‌های مشخصی در تفسیر رایوگرافی این گونه دامی با گاویش و گاو (۱۹) شده، به سایر تفاوت‌های رایوگرافی مهم در حالت گماری‌های گوناگون بین گونه‌های ذکر شده، پرداخته می شود. حالت گماری جانبی میانی: در شتر یک کوهانه، لبه کف پایی استخوان مچ پای چهارم کمی به عقب استخوان‌های مچ پایی مرکزی و اول بیرون زده بود. درحالی که در گاویش و گاو (۱۹) سطح کف پایی بخش مرکزی استخوان جوش خورده مرکزی و چهارمی اندکی به پشت استخوان‌های چهارم و اول بیرون زده بود. سینوس مچ پایی در گاو (۹) قابل مشاهده است که با نتایج پژوهش حاضر هم خوانی دارد درحالی که در شتر یک کوهانه اشاره‌ای به ناحیه پرتوگذر نشده است. سایر یافته‌های این مطالعه در خصوص این حالت گماری با چنین نتایجی



References

1. Bargai, U., Pharr, J.W., Morgan, J.P. (1989). Bovine Radiology. (1st ed.) Iowa State University Press. California, USA. p. 91-102.
2. Eckstein, F., Hudelmaier, M., Cahue, S., Marshall, M., Sharma, L. (2010). Medio- to- lateral ratio of tibiofemoral subchondral bone area is adapted to alignment and mechanical load. *Calcif Tissue Int*, 84, 786-194. <https://doi.org/10.1007/s00223-008-9208-4>
3. El-Shafey, A., Kassab, A. (2013). Computed tomography and cross-sectional anatomy of the metatarsus and digits of the one-humped camel (*Camelus dromedarius*) and buffalo (*Bos bubalis*). *Anat Histol Embryol*, 42, 130-7. <https://doi.org/10.1111/j.1439-0264.2012.01174.x> PMID: 22776073
4. FAO (1977). The Water Buffalo. (1st ed.) Food and Agriculture Organization of the United Nations. Rome, Italy. p. 106.
5. Getty, R. (1975). Sisson and Grossman's the Anatomy of Domestic Animals. (5th ed.) W.B. Saunders Co. Philadelphia, USA. p. 750-762, 291-317.
6. Greenough, P.R., MacCallum, F.J., Weaver, A.D. (1972). Lameness in Cattle. (1st ed.) Wright, Sciotechnica. Bristol, London, UK. p. 8-29.
7. Gupta, S.K., Sharma, D. N. (1991). Anatomy of the hock joint of yak (*Bos grunniens*). *Indian Vet J*, 68, 858-861.
8. Hagag, U., Brehm, W., Ramadan, R.O., Al Mubarak, A. El Nahas, A. Gerlach, K. (2013). Normal radiographic and ultrasonographic appearance of the adult dromedary camel tarsus (one-Humped Camel). *Anat Histol Embryol*, 42: 344-354. <https://doi.org/10.1111/ahc.12020> PMID: 23278186
9. Kent, G., Carr, R. (1951). Comparative Anatomy of the Vertebrates. (8th ed.) McGraw-Hill. New York, USA. p. 524.
10. Lekharu, J.C., Chandna, I.S., Singh, A.P., Chawla, S.K. (1991). A note on incidence of foot disorders in buffaloes. *Indian J Vet Surg*, 12, 64-68.
11. Milz, S., Eckstein, F., Putz, R. (1997). Thickness

مفصلی بهترین حالت گماری برای این منظور می باشد. به طور کلی، نمای جانبی به عنوان بهترین نما و اولین گزینه رایوگرافی جهت بررسی مفصل مچ پای گاو میش می توان در نظر گرفت چون در بقیه ی نماها سایه ی سایر استخوان ها روی قسمت های دیگر می افتد که با نتیجه گیری ارائه شده در ارزیابی رایوگرافی مفصل مچ پای اسب (۲۳) هم خوانی دارد.

تشکر و قدردانی

از معاونت محترم پژوهشی دانشگاه شهید چمران اهواز به دلیل تأمین هزینه های این پژوهش از محل اعتبار پژوهانه و از آقای رحیم فتحی کارشناس بخش آناتومی و جنین شناسی و سرکار خانم ناهید ابراهیمی منش به جهت همکاری در تنظیم تصاویر سپاسگزاری می شود.

تعارض در منافع

بین نویسندگان هیچ گونه تعارض در منافع گزارش نشده است.

- distribution of the subchondral mineralization zone of the trochlear notch and its correlation with the cartilage thickness. An expression of functional adaptation to mechanical stress acting on the humeroulnar joint? *Anat Rec*, 248, 189-197. [https://doi.org/10.1002/\(SICI\)1097-0185\(199706\)248:2<189::AID-AR5>3.0.CO;2-O](https://doi.org/10.1002/(SICI)1097-0185(199706)248:2<189::AID-AR5>3.0.CO;2-O) PMID: 9185984
12. Moiola, B., Borghese, A. (2005). Buffalo Breeds and Management Systems. (1st ed.) Food and Agriculture Organization of United Nations. Rome, Italy. p. 60-61.
 13. Naserian, A.A., Saremi, B. (2007). Water buffalo industry in Iran. *Anim Sci J*, 6, 1404-1405. <https://doi.org/10.4081/ijas.2007.s2.1404>
 14. Nickel, R., Schummer, A., Seiferle, E. (1986). The Anatomy of the Domestic Animals: the Locomotor System of the Domestic Mammals. (1st ed.) Verlag Paul Parey. Berlin, Germany. p. 169-231.
 15. Nigam, J.M., Vijaykumar, D.S., Sinagh, A.P. (1981). Bovine tarsal joint disorders. *Mod Vet Pract*, 6, 477- 479. PMID: 7254197
 16. Nourinezhad, J. Mazahery, Y., Pourmahdi Bourojeni, M. Daneshi, M. (2012). Morphometric study on digital bones in Khuzestan water buffaloes. *BJVM*, 15, 228-235.



17. Nourinezhad, J., Mazaheri, J., Raei, A. (2014). Quantitative evaluation of water buffalo cannon bones. *Buffalo Bull*, 33, 43-53.
18. Nourinezhad, J., Moarabi, A.V., Mazaheri, Y., Karami, A.M. (2017). Anatomical features of ligaments of the tarsal joint in Khuzestan river buffaloes (*Bubalus bubalis*). *IVJ*, 12, 108- 134.
19. Smallwood, J.E. (1992). *A Guided Tour of Veterinary Anatomy: Domestic Ungulates and Laboratory Mammals*. W. B. Saunders Co. Philadelphia, USA. p. 202-295.
20. Smuts, M.S., Bezuidenhout, A.J. (1987). *The Anatomy of Dromedary*. (1st ed.) Oxford University Press. Clarendon, USA. p. 48-58.
21. Soana, S., Gnudi, G., Bertoni, G., Botti, P. (1998). Anatomico-radiographic study on the osteogenesis of carpal and tarsal bones in horse fetus. *Anat Histol Embryol*, 27, 301-305. <https://doi.org/10.1111/j.1439-0264.1998.tb00198.x> PMID: 9818448
22. Thrall, D.E. (2007). *Textbook of Veterinary Diagnostic Radiology*. (5th ed.) W.B. Saunders. Missouri, USA. p. 247-248.
23. Verschooten, F., Schramme, M. (1994). Radiological examination of the tarsus. *Equine Vet Educ*, 6, 323-332. <https://doi.org/10.1111/j.2042-3292.1994.tb01165.x>



Osteology and Radiography of the Normal Tarsal Joint in the Khuzestan River Buffalo (*Bubalus bubalis*)

Jamal Nourinezhad¹, Abdolvahed Moarabi², Yazadan Mazaheri¹, Ali Mohammad Karami³

¹Department of Basic Sciences, Faculty of Veterinary Medicine, Shahid Chamran University of Ahvaz, Iran

²Department of Clinical Sciences, Faculty of Veterinary Medicine, Shahid Chamran University of Ahvaz, Iran

³Graduated from the Faculty of Veterinary Medicine, Shahid Chamran University of Ahvaz, Iran

(Received 11 December 2018, Accepted 6 March 2019)

Abstract:

BACKGROUND: As regards the role of the hind limb in propulsion, it is obvious that the tarsus forms a powerful center movement, it begins upon the point of the hock that the powerful extensor muscles which propel the body exert much of their energy. Tarsus injuries of water buffalo are the commonest limb joint disorders.

OBJECTIVES: The aim of this study was to an access accurate detailed osteology and radiology of tarsus Khuzestan river buffaloes.

METHODS: Ten joints of the five water buffaloes aged approximately two to three years were obtained from Ahvaz abattoir. In addition, the ten normal tarsal joints of five water buffaloes referred to the clinic of the Faculty of Veterinary Medicine were examined radiographically. Radiographic examination was performed in dorsoplantar, lateromedial, dorsolateral-plantaromedial oblique and plantarolateral-dorsomedial oblique, and flexed lateral projections.

RESULTS: Unlike the dromedary camel, the general configuration of river buffalo tarsal bones and cow shares many similarities; however, there are concrete differences between buffalo and ox on the shape and extension of articular surfaces of tarsal bones. Unlike the ox, the metatarsal sesamoid bone was not noted radiographically in water buffalo, similar to that in horse and dromedary camel. The dorsoplantar view was optimal for the evaluation of articular surfaces and joint spaces of tarsocrural as well as the intratarsal joints. The dorsoplantar view was the best for evaluation of joint spaces of tarsocrural as well as the intratarsal joints, the lateromedial view for talocalcaneal joint, the dorsolateral-plantaromedial view for medial aspect of the tarsocrural joint, and the plantarolateral-dorsomedial view for the plantar aspect of the sustentaculum tali and the lateral trochlea of the talus.

CONCLUSIONS: The normal appearance of bony structures of tarsus described in this study provided basic reference data for radiographic investigations of the water buffalo tarsal disorders.

Keyword:

Water buffalo, Tarsal joint, Tarsal bone, Osteology, Radiography

Figure Legends and Table Captions

Figure 1. Talus of water buffalo (a) and cow(b): 1. Groove, 2. Non-articular area in groove, 3. Synovial fossa a, 4. Rough fossa, 6. Articular surface, 6. Medial tuberosity.

Figure 2. Talus of water buffalo (a) and cow(b): 1. Groove in calcaneal tuber, 2. Suctenticulum tali, 3. Suclus tali, 4. Coracoid process, 5. Fossa, 5. Calcaneal tuber, 6. Articular part of Suctenticulum tali.

Figure 3. Right central and fourth tarsals(I), 2. Second and third tarsals(II), 3. Metatarsus(III), 4. Tibia (IV) in water buffalo (a) and cow (b): 1. Central and fourth tarsals, 6. Malleolar bone.

Figure 4. Different radiographs in water buffalo of left tarsal joint.

Figure 5. Left, lateromedial radiograph of water buffalo of tarsal joint (V): for A to D see caption Fig. (I), E. Second and third tarsals, F. Sustenticulum tali, G. First tarsal, H. Medial planter process, 1. Sinus tarsi, 2. Non-articular area.s

