



## بررسی میزان شیوع و سیمای الکتروکاردیوگرافیک، پاتولوژیک و هماتولوژیک زخم شیردان گاو در کشتارگاه صنعتی سنندج

محمدسینا عباسزاده<sup>۱</sup>، شاهین فکور<sup>۲</sup>، لقمان اکرادی<sup>۳</sup>

<sup>۱</sup> دانش آموخته دانشگاه آزاد اسلامی واحد سنندج، سنندج، ایران

<sup>۲</sup> گروه علوم درمانگاهی، دانشگاه آزاد اسلامی واحد سنندج، سنندج، ایران

<sup>۳</sup> گروه پاتوبیولوژی، دانشگاه آزاد اسلامی واحد سنندج، سنندج، ایران

تاریخ دریافت: ۱۶ اسفند ماه ۱۳۹۹، تاریخ پذیرش: ۱۸ اردیبهشت ماه ۱۴۰۰

doi 10.22059/jvr.2020.295864.3014

<https://dorl.net/dor/20.1001.1.20082525.1400.76.2.8.8>

### چکیده

**زمینه مطالعه:** زخم شیردان یک بیماری گوارشی در نشخوارکنندگان به شمار می‌رود که متناسب با نوع آن نشانه‌های بالینی متفاوتی دارد؛ زبان‌های اقتصادی زخم شیردان شامل کاهش تولید شیر و تلفات می‌باشد.

**هدف:** تعیین شیوع زخم شیردان و نوع آن، تغییرات پاتولوژیک، الکتروکاردیوگرافی و هماتولوژی می‌باشد.

**روش کار:** تعداد ۴۰۰ رأس گاو در دو جنس و در گروه‌های سنی ۱-۲، ۳-۴، ۴-۳ و بیشتر از ۴ سال در سه فصل سال به صورت تصادفی انتخاب شدند پس از انجام الکتروکاردیوگرافی، خون‌گیری به عمل آمد و زخم‌های شیردان، مورد مطالعه ماکروسکوپی و هیستوپاتولوژی قرار گرفتند.

**نتایج:** مطالعه حاضر نشان داد که ۵۱ مورد (۱۲/۷۵ درصد) از کل نمونه‌ها مبتلا به زخم شیردان بودند. تمام زخم‌ها از نوع ۱ و تحت نوع‌های ۱a، ۱b، ۱c، ۱d تشخیص داده شدند. نتایج الکتروکاردیوگرافی در ۶۸/۷ درصد موارد انواع آریتمی را نشان دادند که بیشترین نوع آن‌ها آریتمی و تاکی کاردی سینوسی بود. نتایج آزمایش‌های خون‌شناسی نوتروفیلی و کاهش MCHC را در گاوهای مبتلا به زخم شیردان به صورت معنی‌داری نشان داد ( $P < 0/05$ )، ارتباط معنی‌داری بین شیوع زخم شیردان با آریتمی، سن، جنس و فصل نشان داده شد. همچنین ارتباط آماری معنی‌داری میان تغییرات الکتروکاردیوگرافی و تغییرات هماتولوژی در گاوهای مبتلا مشاهده شد ( $P < 0/05$ ).

**نتیجه‌گیری نهایی:** نتایج مطالعه حاضر شیوع بالای زخم شیردان را در منطقه نشان داد و همچنین بیان کرد که تغییرات الکتروکاردیوگرافی و خون‌شناسی می‌توانند در کنار سایر یافته‌ها به تشخیص بیماری کمک کنند.

**کلمات کلیدی:** زخم شیردان، گاو، الکتروکاردیوگرافی، هماتولوژی، هیستوپاتولوژی

کپی‌رایت © تحقیقات دامپزشکی: دسترسی آزاد؛ کپی‌برداری، توزیع و نشر برای استفاده کامل با ذکر منبع آزاد است.

**نویسنده مسئول:** شاهین فکور، گروه علوم درمانگاهی، دانشگاه آزاد اسلامی واحد سنندج، سنندج، ایران

پست الکترونیکی: fakours@yahoo.com

### مقدمه

۳۲ تا ۷۶ درصد می‌باشد و در موارد کم‌خونی شدید و پریتونیت ۵۰ تا ۱۰۰ درصد مرگ و میر گزارش شده است (۱۲،۳۲). از آنجایی که در اکثر موارد زخم شیردان به شکل تحت بالینی بروز می‌یابد به ندرت می‌توان آن را به کمک روش‌های معمول بالینی از سایر بیماری‌های گوارشی تشخیص داد به همین دلیل غالباً این عارضه هنگام کالبدگشایی یا در کشتارگاه مشخص می‌شود. زخم

زخم شیردان یک بیماری گوارشی است که در همه‌ی گروه‌های سنی نشخوارکنندگان اهلی با علائم آسیب به اپیتلیوم معدی بدون نشانه‌های بالینی تا آسیب با نشانه‌های بالینی شامل: رنگ پریدگی مخاطات، خون‌ریزی، کم‌خونی، تاکی کاردی، درد محوطه شکمی، ملنا و در صورت سوراخ شدن شیردان با پریتونیت حاد و منتشر همراه است. فراوانی بروز این بیماری در گاو در سنین مختلف بین

MCHC و تشخیص تفریقی لوکوسیت‌ها اندازه‌گیری شد. شیردان دام‌های کشتار شده مورد معاینه ماکروسکوپی قرار گرفت، در صورت برخورد با ضایعات مشکوک به زخم، نمونه‌برداری به عمل آمد و به منظور تشخیص زخم شیردان و تعیین درجه زخم، مطالعه میکروسکوپی انجام شد. نتایج به‌دست آمده در مطالعه حاضر با کمک نرم افزار آماری SPSS Version: 22 و آزمون‌های مربع کای و ضریب همبستگی مورد تجزیه و تحلیل قرار گرفتند و ارتباط متغیرهای مورد مطالعه در سطح معنی‌داری کمتر از ۰/۰۵ لحاظ شد.

### نتایج

نتایج مطالعه حاضر نشان داد از ۴۰۰ رأس گاو، ۵۱ مورد زخم شیردان داشتند (۱۲/۷۵ درصد) و معاینات الکتروکاردیوگرافیک در ۵۱ رأس دام مبتلا به زخم شیردان در ۳۵ رأس (۶۸/۷ درصد) آریتمی را نشان داد (جدول ۱). ارتباط بین زخم شیردان و آریتمی معنی‌دار بود ( $P < 0/018$ ). نتایج آزمایشات خون‌شناسی در جدول ۲ نوتروفیلی و کاهش MCHC را در گاو مبتلا به زخم شیردان به‌صورت معنی‌داری نشان داد (به ترتیب  $P < 0/030$  و  $P < 0/041$ ). نتایج آزمایشات هیستوپاتولوژیک در گاوهای مبتلا به زخم شیردان در جدول ۳ نشان داده شده است. در مقاطع میکروسکوپی علی‌رغم وجود هر چهار نوع زخم زیر گروه نوع ۱، اما بیشترین نوع زخم در تیپ‌های ۱a و ۱b به‌دست آمد که به‌صورت آروزیون‌هایی در سطح مخاط و همچنین آروزیون‌های عمیق‌تر به همراه خون‌ریزی موضعی مشاهده گردید. از نظر آماری فراوانی این نوع زخم‌ها معنی‌دار بود (به ترتیب  $P < 0/000$  و  $P < 0/002$ ). فراوان‌ترین محل زخم مربوط به ناحیه فوندوس و پیلور به‌صورت توأم بود و بیشترین اندازه زخم به قطر ۳۰-۱۰ میلی‌متر به‌دست آمد. در جدول ۴ محل و اندازه زخم شیردان در گاوهای مورد مطالعه نشان داده شده است و نتایج هر دو متغیر از نظر آماری معنی‌دار بود (به ترتیب  $P < 0/010$  و  $P < 0/013$ ). نتایج آماری بین فراوانی زخم شیردان و متغیرهای سن، جنس (جدول ۵)، فصل (جدول ۶) تغییر معنی‌داری را نشان داد (به ترتیب  $P < 0/000$  و  $P < 0/000$  و  $P < 0/024$ ). نمونه‌ای از زخم شیردان در تصویر ۱ آمده است. تصویر ۲ (A-B-C) انواع آریتمی‌ها را در نوار الکتروکاردیوگرام نشان می‌دهد و مواردی از هیستوپاتولوژی در تصاویر ۳ و ۴ نشان داده شده است.

شیردان به دو شکل اولیه و ثانویه بروز می‌کند. عوامل مختلفی که باعث ایجاد زخم شیردان اولیه می‌شوند شامل: افزایش اسیدیته شیردان، آسیب‌های مکانیکی، استرس‌های همزمان، نقص و کمبود مواد معدنی و ویتامین‌ها، باکتری‌های عفونت‌زا می‌باشند و زخم شیردان ثانویه همراه با دیگر بیماری‌های شیردان ایجاد می‌شود مثل: لنفومای شیردان و آروزیون‌های مخاط شیردان در اثر بیماری‌های ویروسی هم‌چون اسهال ویروسی گاوان، طاعون گاوی، زکام قانقاریایی گاو و تیلریوز (۲۴). ارتباط تنگاتنگ این بیماری بعد از زایمان نشان می‌دهد که این بیماری ترکیبی است از استرس زایمان و شروع تغذیه در سطح بالا با مواد دانه‌ای در دوره شیردهی که باعث ایجاد زخم شیردان در گاوهای شیری متناسب با وسعت آسیب از آروزیون‌های مخاطی تا سوراخ شدن شیردان و ایجاد پریتونیت می‌تواند به چهار تیپ تقسیم شود که مشتمل بر انواع ۱a، ۱b، ۱c، ۱d، ۲، ۳ و ۴ می‌باشد.

هدف از مطالعه حاضر شناسایی گاوهای مبتلا به زخم شیردان با استفاده از معاینات ماکروسکوپی، میکروسکوپی، الکتروکاردیوگراف و هماتولوژیک در کشتارگاه سنندج است؛ این مطالعه اولین پژوهشی است که یافته‌های الکتروکاردیوگرافی، هماتولوژیک و پاتولوژیک را هم‌زمان در بیماری زخم شیردان بررسی می‌کند.

### مواد و روش کار

**نمونه‌گیری:** این مطالعه بر روی ۴۰۰ رأس گاو در دو جنس (۳۴۵ نر و ۵۵ ماده) در گروه‌های سنی ۱-۲، ۲-۳، ۳-۴ و ۴ سال به بالا صورت گرفت و با توجه به این‌که زمان آغاز فعالیت ابتدای فصل تابستان بود لذا نمونه‌برداری در ۳ فصل تابستان، پاییز و زمستان صورت گرفت. به طور تصادفی دام‌هایی که در سالن انتظار کشتار شده بودند انتخاب شده و سپس الکتروکاردیوگرام با استفاده از دستگاه Bionet Cardiacare-2000 (مدل EKG-2000 ساخت شرکت بایونت سنول گره) با سرعت ۲۵ میلی‌متر بر ثانیه و ارتفاع ۱۰ میلی‌متر بر میلی‌ولت به روش قاعده‌ای-رأسی (روش هولمز) اخذ گردید و نوارهای الکتروکاردیوگرام به منظور بررسی تشخیص انواع آریتمی مورد ارزیابی قرار گرفت و هم‌زمان مقدار ۱۰ میلی‌لیتر خون از ورید وداج دام گرفته شد و به لوله‌های حاوی ماده ضد انعقاد EDTA منتقل گردید و سپس توسط دستگاه سل کانتر (SYS MEX مدل Kx21 ساخت کشور ژاپن) شمارش گلبولی انجام شد و فاکتورهای RBC، WBC، MCV، MCH،

جدول ۱. انواع آریتمی در گاوهای مبتلا به زخم شیردان.

انواع آریتمی	فراوانی / درصد
آریتمی سینوسی	۱۰ (۱۹/۶ درصد)
موج پیش آهنگ سرگردان	۱ (۲ درصد)
تاکیکاردی سینوسی	۱۰ (۱۹/۶ درصد)
فیبریلاسیون دهلیزی	۴ (۷/۸ درصد)
ضربان‌های زودرس بطنی	۲ (۳/۹ درصد)
بلوک سینوسی دهلیزی	۱ (۲ درصد)
بلوک دهلیزی بطنی درجه ۲	۱ (۲ درصد)
ارست سینوسی، فیبریلاسیون دهلیزی	۱ (۲ درصد)
تاکیکاردی سینوسی، موج پیش آهنگ سرگردان	۵ (۹/۸ درصد)
نرمال	۱۶ (۳۱/۴ درصد)
مجموع	۵۱ (۱۰۰ درصد)

جدول ۲. توزیع فراوانی نوتروفیلی و کاهش MCHC در گاوهای مبتلا به زخم شیردان.

فراوانی MCHC در بیماران دارای زخم شیردان	
هایپوکرومیک	۴۹ (۹۶/۱ درصد)
هیپرکرومیک	۰
نرموکرومیک	۲ (۳/۹ درصد)
فراوانی NEUT در بیماران دارای زخم شیردان	
نوتروفیلی	۱۱ (۲۱/۵۶ درصد)
نوتروپنی	۰
نرمال	۴۰ (۷۸/۴۴ درصد)

جدول ۳. انواع زخم شیردان در گاوهای مبتلا.

نوع زخم	فراوانی / درصد
۱a	۲۳ (۴۵/۱ درصد)
۱b	۲ (۳/۹ درصد)
۱c	۱ (۲ درصد)
۱d	۱ (۲ درصد)
۱a-۱b	۱۹ (۳۷/۳ درصد)
۱b-۱c	۴ (۷/۸ درصد)
۱b-۱d	۱ (۲ درصد)
مجموع	۵۱ (۱۰۰ درصد)

جدول ۴. محل و اندازه زخم‌های شیردان در گاوهای مبتلا.

محل زخم / اندازه زخم	فراوانی / درصد
فوندوس	۱۸ (۳۵/۳ درصد)
پیلور	۱۳ (۲۵/۵ درصد)
فوندوس/پیلور	۲۰ (۳۹/۲ درصد)
مجموع	۵۱ (۱۰۰ درصد)
(۳۰-۱۰)×(<۵)	۲۳ (۴۵/۱ درصد)
(۶۰-۴۰)×(<۵)	۲۰ (۳۹/۲ درصد)
(۱۰۰-۷۰)×(<۵)	۶ (۱۱/۸ درصد)
(<۱۰)×(<۲۰)	۲ (۳/۹ درصد)
مجموع	۵۱ (۱۰۰ درصد)

جدول ۵. توزیع فراوانی زخم شیردان در گروه‌های سنی و جنسی مختلف.

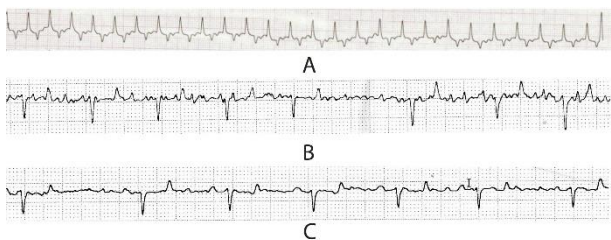
جنس دام / سن دام	فراوانی / درصد
نر	۴۷ (۹۲/۲ درصد)
ماده	۴ (۷/۸ درصد)
مجموع	۵۱ (۱۰۰ درصد)
۱-۲ سال	۱۴ (۲۷/۵ درصد)
۲-۳ سال	۲۸ (۵۴/۹ درصد)
۳-۴ سال	۷ (۱۳/۷ درصد)
بیشتر از ۴ سال	۲ (۳/۹ درصد)
مجموع	۵۱ (۱۰۰ درصد)

جدول ۶. توزیع فراوانی زخم شیردان در سه فصل.

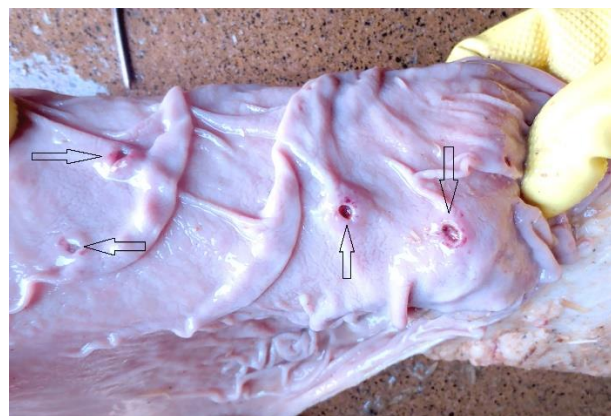
فصل	فراوانی / درصد
تابستان	۳۴ (۶۶/۷ درصد)
پاییز	۱۷ (۳۳/۳ درصد)
زمستان	۰
مجموع	۵۱ (۱۰۰ درصد)

جدول ۷. نمایش ارتباط معنی‌دار زخم شیردان با متغیرهای مورد مطالعه.

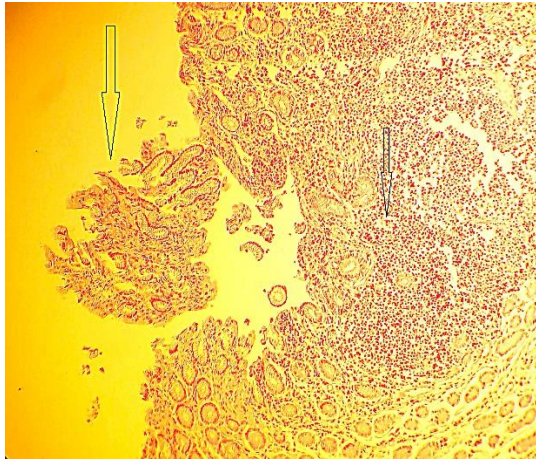
نوع متغیر	فراوانی (درصد)	سطح معنی‌داری (P value)
آریتمی	۳۵ (۶۸/۷ درصد)	۰/۰۱۸
نوتروفیلی	۱۱ (۲۱/۵۶ درصد)	۰/۰۳۰
کاهش MCHC	۴۹ (۹۶/۱ درصد)	۰/۰۴۱
نوع زخم ۱a	۲۳ (۴۵/۱ درصد)	۰/۰۰۰
نوع زخم ۱a-۱b	۱۹ (۳۷/۳ درصد)	۰/۰۰۲
محل زخم (فوندوس + پیلور)	۲۰ (۳۹/۲ درصد)	۰/۰۱۰
اندازه زخم (<۵) × (۳۰-۱۰) میلی‌متر	۲۳ (۴۵/۱ درصد)	۰/۰۱۳
جنس (نر)	۴۷ (۹۲/۲ درصد)	۰/۰۰۰
سن (۲-۳ سال)	۲۸ (۴۹/۹ درصد)	۰/۰۰۰
فصل (تابستان)	۳۴ (۶۶/۷ درصد)	۰/۰۲۴



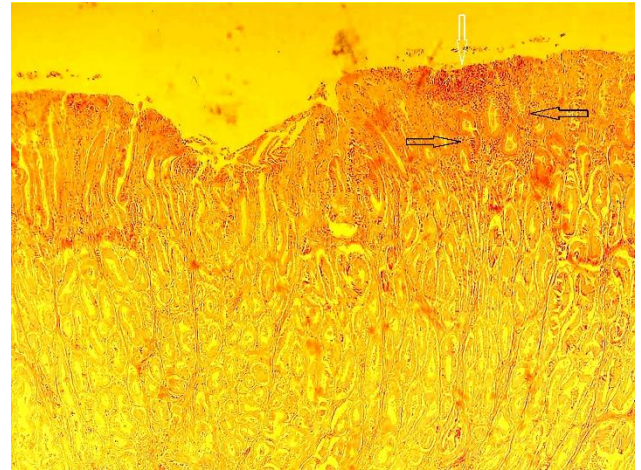
تصویر ۲. (A) آریتمی از نوع تاکیکاردی سینوسی. (B) آریتمی از نوع سینوسی و فیبریلاسیون دهلیزی. (C) بلوک دهلیزی بطنی درجه ۲.



تصویر ۱. نمای ماکروسکوپیک زخم شیردان.



تصویر ۴. زخم نوع ۱c کنده شدن قسمتی از مخاط و حضور سلول‌های التهابی تک هسته‌ای در قسمت‌های عمقی تر بافت پوششی (پیکان مشکی). (رنگ‌آمیزی هماتوکسیلین و ائوزین، درشت‌نمایی  $\times 100$ ).



تصویر ۳. زخم نوع 1a نفوذ سلول‌های آماسی کانونی (پیکان سیاه)، و منتشر (پیکان سفید). (رنگ‌آمیزی هماتوکسیلین و ائوزین، درشت‌نمایی  $\times 40$ ).

(۲۹). در مطالعه Jelinski و همکاران در سال ۱۹۹۶ بر روی گوساله‌ها هیچ گونه ارتباط آماری معنی‌داری میان میزان وقوع زخم شیردان با سن و جنس وجود نداشت (۱۶). Tajik و همکاران در سال ۲۰۱۳ نتوانستند ارتباط آماری معنی‌داری میان میزان بروز زخم شیردان با جنس و سن در گاو‌میش‌های کشتار شده پیدا کنند (۳۴). همچنین در مطالعه Akbari و همکاران در سال ۲۰۱۷، بین سن دام و میزان شیوع زخم شیردان ارتباط معنی‌داری یافت نشد اما میان میزان شیوع زخم شیردان و جنس دام ارتباط آماری معنی‌داری وجود داشت (۲). مطالعه‌ای که Azimpour و همکاران در سال ۲۰۱۵ انجام دادند، اختلاف آماری معنی‌داری میان میزان وقوع زخم شیردان و سن دام مشاهده شد در صورتی که در همین مطالعه ارتباط آماری معنی‌داری بین شیوع زخم شیردان و جنس دام مشاهده نشد (۶). احتمالاً نوع سیستم پرورشی و تغذیه با کنسانتره بیشتر می‌تواند دلیل اثر سن و جنس باشد (۱۲، ۱۴).

مطالعه حاضر در ۳ فصل انجام شد که مقدار فراوانی در فصل تابستان ۳۴ مورد (۶۶/۷ درصد) و پاییز ۱۷ مورد (۳۲/۳ درصد) و در فصل زمستان صفر درصد گزارش شد. در مطالعه Tehrani و همکاران در سال ۲۰۱۲ بر روی شیردان ۴۹۲ رأس گاو کشتار شده در کشتارگاه ارومیه مشخص شد ۷۷ نمونه دارای زخم بوده که هیچ ارتباط معنی‌داری بین شیوع زخم شیردان و فصل وجود نداشت و میزان وقوع زخم شیردان در فصل زمستان، بهار، تابستان به ترتیب ۱۶/۹، ۱۳/۶، ۱۷/۹ درصد بوده است (۳۶). مطالعه Akbari و همکاران در سال ۲۰۱۷ بر روی شیردان ۲۸۸ رأس گاو

## بحث

همان گونه که نتایج مطالعه نشان داد ۵۱ رأس از ۴۰۰ رأس گاو تحت مطالعه (۱۲/۷۵ درصد) مبتلا به زخم شیردان بودند. در بررسی ماکروسکوپی زخم شیردان صورت گرفته توسط Raofi و همکاران در سال ۲۰۰۷ بر روی شیردان ۴۰۰ رأس گاو کشتار شده در کشتارگاه شهرکرد (در هر فصل ۱۰۰ مورد)، ۹۸ مورد (۲۴/۵ درصد) مبتلا به زخم شیردان بودند (۲۸). در مطالعه Tajik و همکاران در سال ۲۰۱۳ فراوانی زخم شیردان در ۱۰۰ رأس گاو‌میش کشتار شده، ۵۶ رأس مبتلا به زخم نوع ۱ بودند (۳۴) که این میزان می‌تواند مبین شیوع نسبتاً بالای این بیماری در منطقه مورد مطالعه باشد. در مطالعه آسیب‌شناختی زخم شیردان صورت گرفته توسط Akbari و همکاران در سال ۲۰۱۷ بر روی ۲۸۸ رأس گاو کشتار شده در کشتارگاه تبریز مشخص شد که از تعداد بیان شده ۲۳۵ مورد (۸۱/۶ درصد) مبتلا به زخم شیردان بودند (۲). Azimpour و همکاران در سال ۲۰۱۵ در کشتارگاه شهرستان نور نشان دادند که از ۲۰۰ رأس شیردان گاو مورد مطالعه تعداد ۶ مورد (۳ درصد) از دام‌ها مبتلا به زخم شیردان بودند (۶). وقوع زخم شیردان با سن و جنس ارتباط معنی‌داری داشت به گونه‌ای که بیشترین موارد در گروه سنی ۲-۳ سال (۵۴/۹ درصد) و جنس نر (۹۲/۲ درصد) مشاهده شد. در مطالعه‌ای که توسط Raofi و همکاران در سال ۲۰۰۱ بر روی ۴۰۰ رأس گاو کشتار شده در کشتارگاه بابل هیچ گونه ارتباط آماری معنی‌داری میان میزان وقوع زخم شیردان با سن و جنس و فصل مشاهده نگردید



می‌شوند (۳۹) بنابراین چنین زخم‌هایی احتمالاً به دنبال استرس به وجود آمده‌اند. عامل اصلی ایجاد زخم‌های مربوط به استرس کاهش خون‌رسانی مخاط شیردان می‌باشد که این امر موجب اختلال در سد مخاطی شیردان و تأثیر مستقیم اسیدکلریدریک و پپسین روی سلول‌های مخاطی می‌گردد (۷). این استرس‌ها ممکن است ناشی از حمل و نقل طولانی، بیماری‌های دردناک (۱۲)، شاخ‌بری (۱۳)، زایمان، تولید بالای شیر، تراکم دام‌ها در دامپروری، تغییرات ناگهانی آب و هوایی، جیره و موارد دیگر باشند (۱، ۱۹، ۴۱). درگیری بیشتر قسمت‌های شکمی شیردان می‌تواند به دو علت باشد:

۱. تجمع اسید کلریدریک در بخش شکمی شیردان متعاقب پرخوری مواد کربوهیدراته و اسیدوز شکمبه که نهایتاً منجر به از بین رفتن و نکروز سلولی در ناحیه می‌گردد (۱۷، ۱۸)، ۲. تجمع اسیدهای چرب با زنجیر کوتاه که متعاقب اسیدوز شکمبه در کف شیردان تولید می‌شود می‌تواند در مدت طولانی محافظت سد مخاطی شیردان را متأثر کند (۴، ۸، ۹). مطالعه حاضر نشان داد ارتباط آماری معنی‌داری بین تغییرات الکتروکاردیوگرافی (وجود آریتمی) و میزان شیوع زخم شیردان وجود دارد. وجود آریتمی در بیماری زخم شیردان می‌تواند به دلیل اختلالات الکترولیتی، کمبود مواد معدنی و ویتامین‌ها باشد (۵، ۱۲، ۳۰، ۳۸، ۴۰). نگارنده مطالعه‌ای مشابه که تغییرات الکتروکاردیوگرافی در گاوهای مبتلا به زخم شیردان را بررسی نمایند، یافت نمود؛ لکن Braun و همکاران در سال ۲۰۱۹ تاکیکاردی را به عنوان یکی از یافته‌های بالینی در ۸۷ رأس گاو مبتلا به زخم شیردان تیپ ۴ گزارش نمودند و علت آن را شوک سبتیک ناشی از پریتونیت حاصله در گاوهای مبتلا اعلام کردند (۱۰). کم‌خونی ناشی از خون‌ریزی و حضور واکنش‌های التهابی در زخم شیردان و آزاد شدن پروتئین‌های فاز حاد التهابی باعث مکانیسم جبرانی در فعالیت قلب می‌شود و می‌تواند دلیل دیگری برای مشاهده آریتمی باشد. زیرا در معاینات ماکروسکوپی و میکروسکوپی، زخم‌های شیردانی با خون‌ریزی همراه بوده‌اند بنابراین تغییر در پارامترهای هماتولوژیک قابل انتظار است. در برخی پارامترهای هماتولوژیک اندازه‌گیری شده، کاهش MCHC و نوتروفیلی از نظر آماری معنی‌دار بود. پرخونی و خون‌ریزی ناشی از آسیب مخاط شیردان و همچنین اختلالات الکترولیتی مانند اشکال در جذب آهن می‌تواند باعث کم‌خونی شود و کاهش MCHC کم‌خونی هیپوکرومیک را نشان می‌دهد. واکنش التهابی در مخاط شیردان باعث آزاد شدن نوتروفیل‌ها از مغز استخوان می‌گردد و همچنین در شرایط استرس، آزاد شدن

کشتار شده در کشتارگاه تبریز، ارتباط آماری معنی‌داری میان شیوع زخم شیردان و فصل وجود دارد و میزان وقوع زخم شیردان در فصل بهار، تابستان، پاییز، زمستان به ترتیب ۱۹/۴، ۱۷/۲۷، ۴/۸، ۱۷ درصد بوده است (۲). شاید علت وقوع بیشتر بیماری در فصل تابستان افزایش استرس‌های محیطی (۱۳) بیماری‌های انگلی، چرای مرتع (۵، ۱۲) و به طور کلی افزایش عواملی باشد که به طور مستقیم و غیرمستقیم باعث آسیب مخاط شیردان می‌شوند (۴۱).

در مطالعه حاضر تمام زخم‌های شیردان مشاهده شده از نوع ۱ و تحت تیپ‌های 1a، 1b، 1c، 1d بوده‌اند. Ghadrani-Mashhadi و همکاران در سال ۲۰۱۰ با مطالعه روی شیردان ۲۰۰ رأس گاو میش کشتار شده مشخص کردند که در ۱۲۷ رأس گاو میش (۶۳/۵ درصد) نوع ۱، زخم شیردان مشاهده شد و تنها در ۲ مورد علاوه بر زخم نوع ۱، زخم نوع ۲ و نوع ۳ نیز وجود داشته است. که ۸۶ مورد (۴۳ درصد) زخم نوع 1a، ۶۲ مورد (۳۱ درصد) زخم نوع 1b، ۱۹ مورد (۹/۵ درصد) زخم نوع 1c و در ۱۸ مورد (۹ درصد) زخم نوع 1d ایجاد شده بود (۱۵). در مطالعه Akbari و همکاران در سال ۲۰۱۷ در کشتارگاه تبریز بر روی ۲۸۸ رأس گاو، ۲۳ مورد (۸۱/۶ درصد) مبتلا به زخم نوع ۱ بوده‌اند که در بین زخم‌های نوع ۱ بیشترین فراوانی مربوط به زخم نوع 1a (۱۲۲ مورد) بوده است (۲). با توجه به بررسی صورت گرفته بر روی گاوهای به ظاهر سالم، انتظار می‌رود که در صورت وجود زخم، تنها این نوع آسیب در سطح شیردان مشاهده گردد، زیرا نشانه‌های درمانگاهی بیماری زخم شیردان اغلب به دلیل وقوع زخم‌های نوع ۲، ۳ و ۴ بارز می‌گردد (۸). بیشتر زخم‌ها در ناحیه‌ی پیلور و فوندوس واقع شده‌اند. در مطالعه Tharwat و همکاران در سال ۲۰۱۲ فوندوس بیشترین قسمت (۳۸) و در مطالعه Brown و همکاران در سال ۲۰۰۷ درگیری در کل شیردان گزارش گردید (۱۱). در مطالعه Akbari و همکاران در سال ۲۰۱۷ نحوه توزیع زخم‌ها در محل‌های مختلف بافت شیردان متفاوت بود ولی در قسمت پیلور بیشتر از سایر نقاط زخم شیردان مشاهده شده است (۲). در مطالعه Azimpour و همکاران در سال ۲۰۱۵ بیشترین تعداد زخم‌ها در ناحیه پیلور و کاردیا قرار داشتند (۶). بیشتر زخم‌های ناحیه فوندوس به دو شکل بیضی و خطی مشاهده شده‌اند، زخم‌های بیضی یا دایره‌ای اکثرأ چندتایی و در قسمت‌های سطحی مخاط قابل مشاهده بودند. با توجه به این که زخم‌های ناشی از استرس به صورت چندتایی، کم عمق، با حدود مشخص و بدون حضور بافت فیبروز در قاعده آن‌ها، به اندازه ۲ تا ۲۵ میلی متر به شکل بیضی تا دایره و بیشتر در ناحیه فوندوس و بدنه ایجاد

بیان داشت که توجه به تغییرات الکتروکاردیوگرافی و خون‌شناسی به‌همراه سایر یافته‌ها در تشخیص بیماری زخم شیردان مفید می‌باشد.

### سپاسگزاری

بدین وسیله ضمن تقدیر و تشکر فراوان از مدیریت محترم کشتارگاه صنعتی دام سنج، واحد بازرسی و نظارت دامپزشکی کشتارگاه؛ از جناب آقای دکتر پیام حاجی زاده و دکتر یاسر قیائوند به جهت تقبل زحمات و تلاش‌های بی‌وقفه صمیمانه نهایت تشکر و امتنان را دارد.

### تعارض منافع

بین نویسندگان تعارض در منافع گزارش نشده‌است.

آدرنالین چسپندگی دیواره عروق را کاهش می‌دهد که افزایش نوتروفیل‌های در گردش خون را به دنبال دارد، بنابراین نتیجه این فرآیندها نوتروفیلی است. در ارزیابی خونی مطالعه Silva Filho و همکاران در سال ۲۰۱۲ بر روی ۸ رأس گاو که به زخم شیردان مبتلا بودند، فیبرین خون، لکوسیتوز، لمفوسیتوز و نوتروفیلی افزایش یافته است (۳۲). بنابراین نتایج مطالعه حاضر نشان می‌دهد تغییرات الکتروکاردیوگرافی (آریتمی) و هماتولوژیک (MCHC و نوتروفیلی) در گاوهای با زخم شیردان تحت بالینی ارزش تشخیصی دارد.

**نتیجه گیری نهایی:** نتایج این مطالعه وجود بیماری زخم شیردان را در گاوهای کشتارگاه سنج در حد قابل توجهی نشان داد و با عنایت به تعداد معنی‌دار انواع آریتمی در بررسی الکتروکاردیوگرافی و نیز تغییر معنی‌دار در خصوصیات برخی از پارامترهای خون‌شناسی گاوهای دارای زخم شیردان، لذا می‌توان

## References

- Abe, N., Acorda, J.A., Yamada, H., Ono, K., Suzuki, N. (1995). Relationship between abomasal ulcer and various disorders in dairy cattle. *Philipp J Vet Med*, 32, 33-37.
- Akbari, H., Shahbazfar, A.A., Araghi-sooreh, A., Hassannejad, H., Zangisheh, M., Taheri, M. (2017). Macroscopic and pathologic evaluation of cattle abomasal ulcers in Tabriz industrial slaughterhouse, Iran. *Vet Res & Biol Pro*, 117, 192-202. <http://doi.org/10.22034/vj.2017.109652.1274>
- Anderson, N.V. (1992). *Veterinary Gastroenterology*. (2<sup>nd</sup> ed) Lea & Febiger Company. London. p. 3-17.
- Andrews, A.H., Blowey, R.W., Bowd, H., Eddy, R.J. (2004). *Bovine Medicine Diseases and Husbandry of Cattle* (2<sup>nd</sup> ed.) Blackwell Sciences. London. p. 146-147, 236-237, 844.
- Aukema, J.J., Breukink, H.J. (1974). Abomasal ulcer in adult cattle with fatal haemorrhage. *Cornell Vet*, 64(2), 303-317. PMID: [4856975](https://pubmed.ncbi.nlm.nih.gov/4856975/).
- Azimpour, S., Mosavi, S.M., Hosseini, S.M. (2015). A survey on the rate of abomasal ulcers of local cattle slaughtered in Noor city abattoir. *Vet Clin Path*, 9(2), 131-139.
- Barker, I.K., Van Dreumal, A.A., Jubb, K.V.F., Kennedy, P.C. Palmar, N. (1993). The stomach and abomasum in the alimentary system. *Phathology of Domestic Animals*. 2 (4<sup>th</sup> ed.) Missouri-USA, Mosby. p. 52-74.
- Braun, U., Bretscher, R., Gerber, D. (1991). Bleeding abomasal ulcers in dairy cows. *Vet Rec*, 129(13), 279-281. <http://dx.doi.org/10.1136/vr.129.13.279> PMID: [1962399](https://pubmed.ncbi.nlm.nih.gov/1962399/)
- Braun, U., Eicher, R., Ehrensperger, F. (1991). Type I abomasal ulcers in dairy cattle. *J Am Vet Med Assoc*, 38(5), 357-366. <https://doi.org/10.1111/j.1439-0442.1991.tb01022.x> PMID: [1910238](https://pubmed.ncbi.nlm.nih.gov/1910238/)
- Braun, U., Reif, C., Nuss, K., Hibe, M., Gerspach, C. (2019). Clinical, laboratory and ultrasonographic findings in 87 cows with type-4 abomasal ulcer. *BMC Vet Res*, 15(100), 1-15. <https://doi.org/10.1186/s12917-019-1844-6>
- Brown, C.C., Baker, I.K. Jubb, K.V.F., Kennedy, P.C., Palmar, N. (2007). *The Alimentary System. Phathology of Domestic Animals*. 2 (4<sup>th</sup> ed.) Elsevier Saunders Company. Philadelphia, USA. p. 46-50.
- Constable, P.D., Hinchcliff, K.W., Done, S.H., Grünberg, W. (2017). *Veterinary Medicine*. (11<sup>th</sup> ed.) WB. Saunders Company. St. Louis, Missouri, USA. p. 518-522.
- Dirksen, G.U. (1994). Ulceration, dilation and incarceration the abomasum in calves clinical investigation and experiences, *Bovine practitioner*, 28, 127-135.
- Francoz, D., Guard, C.L. (2002). Abomasal ulcer in Large Animal Internal Medicine. (3<sup>rd</sup> ed.) Smith BP, Mosby. p. 637-649.
- Ghadrdan-Mashhadi, A., Esmailzadeh, S., Gandomi, M. (2010). Prevalence of different abomasal ulcer in buffalos of ahvaz iran, an abbotorial survey. *Iran J Vet Res*, 65(4), 351-356.
- Jelinski, M.D., Ribble, C.S., Campbell, J.R., Janzen, E.U. (1996). Investigating the relationship between abomasal hairball and perforating abomasal ulcers in unweaned beef calves. *Canadian Vet J*, 37, 23-26. PMID: [8746415](https://pubmed.ncbi.nlm.nih.gov/8746415/)
- Jensen, R., Pierson, R.E., Braddy, P.M., Saari, D.A., Benitez, A., Lauerman, L.H., Horton D.P., McChesney, A.E. (1976). Fetal abomasal ulcers in yearling feedlot cattle. *J Am Vet Med Assoc*, 169(5), 524-526. PMID: [956031](https://pubmed.ncbi.nlm.nih.gov/956031/)
- Jensen, R., Sparker, T.R., Glock, R.D., Jones R.L., Collins, J.K., Flack, D.E., Kerschen, R., Hoff, R.L. (1992). Abomasal erosions in feedlot cattle. *Am J Vet Res*, 53, 110-115. PMID: [1539902](https://pubmed.ncbi.nlm.nih.gov/1539902/)
- Katsumi, A. (1982). A study on the high incidence of abomasum ulcer in beef cattle raised by large scale farming 1. Field survey for abomasum ulcers. *Bull Azabu Vet Med*, 3(1), 95-113.
- Kureljusić, B., levity, V., Savić, B., Jezdimirović, N., Cvetojević, D., Kureljusić, J., Ilić, Z., Stanojević, S., Stevančević,

- M.(2013). Pathomorphological characteristics of abomasal ulcers in high- yielding dairy cows. *Acta Vet - Beograd*, 63(2,3), 237-246. <http://doi.org/10.2298/AVB1303237K>
21. Mashhadi, A.R.G., Ghorbanpour, M., Kamali, S., Kohli, R.N. (2010). Role of clostridium perfringens in causing abomasal ulcer in buffalo. *Pak Vet J*, 13, 1113-1115. <http://doi.org/10.3923/pjbs.2010.1113.1115>
  22. Mokhberdezfouli, M.R. (2007). *Health and Diseases of the Calf*. (1<sup>st</sup> ed.) University of Tehran, Publications, Iran.
  23. Mokhberdezfouli, M.R., Rezakhani, A., Nadalian, M.G., Blurchi, M. (2010). *Clinical Examination of Farm Animals*. (2<sup>nd</sup> ed.) University of Tehran Publications, Iran. p. 149-154.
  24. Nadalian, M. (2012). *Digestive tract Diseases of Ruminants (diseases of the oral cavity, pharynx, esophagus, stomach and abdomen)*. (4<sup>th</sup> ed.) University of Tehran Publications, Iran p. 312-320.
  25. Nakamura, T. (1986). *Pathological Studies on Ulceration in the Abomasum of Cattle*. *Bulletin of the Faculty of Agriculture. Tokyo University*. p. 28- 47.
  26. Ok, M., Sen, I., Turgutm, K., Irmak, K. (2001). Plasm Gastrin activity and the diagnosis of bleeding abomasal ulcer in cattle. *J Am Vet Med Assoc*, 48, 563-568. <http://doi.org/10.1046/j.14390442.2001.00389.x> PMID: [11765813](https://pubmed.ncbi.nlm.nih.gov/11765813/)
  27. Palmer, J.E., Whitlock, R.H. (1984). Perforate abomasal ulcer in adult dairy cows. *J Am Vet Med Assoc*, 184(2, 15), 171-174. PMID: [6698849](https://pubmed.ncbi.nlm.nih.gov/6698849/)
  28. Raofi, A., Karimi, A., Muhamadzadeh, K., Marjanmehr, S.H. (2007). A survey on the frequency and macroscopic classification of abomasal ulcer in cattle at the slaughterhouse of shahre-kord Iran. *J Vet Res*, 3(3), 14-19.
  29. Raofi, A., Marjanmehr, S.H., Bokaii, S., Husainifard, S.M. (2001). Prevalence Study and Pathological Examination Of Abomasal Ulcer In Cattle at the slaughterhouse of babol Iran. *J Vet Res*, 6(1), 65-68.
  30. Roger, W., Blowey, A., David, W. (1991). *Diseases and Disorders of Cattle*. Mosby Wolf Company. London, UK. p. 12-26.
  31. Seifi, H., Raoufi, A, Gurjidoze, M., Mokhberdezouli, M.R. (2017). *Internal Medicine Large Animal*. 2 (3<sup>rd</sup> ed.) Nourbakhsh Publications, Iran. p. 393-396.
  32. Silva Filho, A.P., Afonso, J.A.B., Souza, J.C., Dantas, A.C., Costa, N., de A., Mendonça, C.L. ( 2012). Clinical findings of cattle with abomasal ulcer. *J Vet Zootec*, 19(2), 196-206.
  33. Smith, B.P. (2020). *Large Animal Internal Medicine*. (6<sup>th</sup> ed.) St Elsevier Louis Missouri Company. USA. p. 3601-3610.
  34. Tajik, J., Khodakaram Tafti, A., Heidary, M., Babazadeh, M. (2013). Prevalence histopathological and some epidemiological aspects of abomasal ulcers in water buffalo (*Bubalus bubalis*) in Iran. *Comp Clin Pathol*, 22, 271-275. <https://doi.org/10.1007/s00580-011-1398-x>
  35. Tanwar, R.K., Chahar, A., Fakhruddin Singh, A.P., Bihani, D. K. (2009). Abomasal ulcers in cattle, *J Vet Pract*, 10(1), 39-40.
  36. Tehrani, A.A., Javanbakht, J., Marjanmehr, S.H., Aghamohammad Hassan, M., Solati, A.A., Bashiri Dezfouli, A., Akbari., H., Sadeghzadeh, S. (2012). A pathological lesions study of bovine abomasums in Urmia abattoir. *J Clin Exp Pathol*, 2(6), 121. <https://doi.org/10.4172/2161-0681.1000121>
  37. Tessa, S., Marshall, BVSc, MS. (2009). Abomasal Ulceration and Tympany of Calves University of Missouri-Columbia. *Vet Clin North Am Food Anim Pract*, 25(1), 209-220. <http://doi.org/10.1016/j.cvfa.2008.10.010> PMID: [19174290](https://pubmed.ncbi.nlm.nih.gov/19174290/)
  38. Tharwat, M., Ahmet, A.F. (2012). Abomasal ulceration in buffaloes and cattle Clinico-biochemical and pathological findings, *J Vet Adv*, 11(9), 1327-1331. <http://doi.org/10.3923/javaa.2012.1327.1331>
  39. Van Kruiningen, H.T., Carlton, W.W., McGavin, M.D. (1995). *Gastrointestinal System*. In: Thomsons special Veterinary pathology. (2<sup>nd</sup> ed.) Mosby Company. London, UK. p. 25-27.
  40. Welchman, D.B., Baust, G.N. (1987). A survey of abomasal ulceration in veal calf. *Vet Rec*, 121, 586-590. PMID: [3438993](https://pubmed.ncbi.nlm.nih.gov/3438993/)
  41. Whitlock, R.H., Howard, J.L., Smith, R.A. (1999). Abomasal ulcer. In: *Current Veterinary Therapy 4, Food Animal Practice*. Saunders Company. p. 527-532.





## Prevalence Study, Pathological, Hematological, and Electrocardiographic Indices of Abomasal Ulcers at Sanandaj Abattoir

Mohammad Sina Abaszadeh<sup>1</sup>, Shahin Fakour<sup>2</sup>, Loghman Akradi<sup>3</sup>

<sup>1</sup> Graduated from the Sanandaj Branch Islamic Azad University, Sanandaj, Iran

<sup>2</sup> Department of Clinical Sciences, Sanandaj Branch Islamic Azad University, Sanandaj, Iran

<sup>3</sup> Department of Pathobiology, Sanandaj Branch Islamic Azad University, Sanandaj, Iran

doi 10.22059/jvr.2020.295864.3014

Received: 6 February 2021, Accepted: 8 May 2021

### Abstract

**BACKGROUND:** Abomasal ulcer is a disease of digestive system in ruminants. The clinical signs vary widely depending on the type of abomasal ulcer. The economic losses of this disease include decreased milk yield and mortality.

**OBJECTIVES:** The present study aimed to determine the frequency, type of ulcer, pathological, hematological, and electrocardiographic indices in the slaughtered cattle in Sanandaj abattoir.

**METHODS:** A total of 400 cattle were randomly selected with both sexes and 1-2, 2-3, 3-4, and  $\geq 4$  years of age. They were grouped during three seasons and the abomasal ulcer was evaluated. Blood sample was collected and electrocardiogram was recorded before they were slaughtered. Abomasal lesions were assessed macroscopically and histopathologically in the slaughtered cattle.

**RESULTS:** Out of the 400 abomasom examined, 51 (12.75 %) were affected by abomasal ulcers, all of which were type-1 ulcer. Subtypes 1a, 1b, 1c, and 1d. 35 cattle (68.7 %) had the types of arrhythmia. The most frequent of them was sinus arrhythmia and sinus tachycardia. Neutrophilia and reduction in MCHC were significantly more than the other hematological indices ( $P < 0.05$ ). There was a significant relationship between the prevalence of abomasal ulcers and arrhythmia, gender, age, and season ( $P < 0.05$ ). Furthermore, there was a significant relationship between electrocardiographic and hematological indices in the affected cattle ( $P < 0.05$ ).

**CONCLUSIONS:** The results of this study revealed a high prevalence of abomasal ulcer in the studied area. They also indicated that the electrocardiographic and hematological changes could be helpful in the diagnosis of abomasal ulcer.

**Keywords:** Abomasal ulcer, Cattle, Histopathology, Electrocardiography, Hematology

Copyright © 2020. This is an open-access article distributed under the terms of the Creative Commons Attribution- 4.0 International License which permits Share, copy and redistribution of the material in any medium or format or adapt, remix, transform, and build upon the material for any purpose, even commercially.

Corresponding author's email: fakours@yahoo.com Tel/Fax: 087-33562242/087-33367117

### How to cite this article:

Abaszadeh, M., Fakour, S., Akradi, L. (2021). Prevalence Study, Pathological, Hematological, and Electrocardiographic Indices of Abomasal Ulcers at Sanandaj Abattoir. J Vet Res, 76(2), 215-223.  
<https://doi.org/10.22059/jvr.2020.295864.3014>

### Figure Legends and Table Captions

**Table 1.** The mean of water temperature, Ph, salinity, and dissolved oxygen during the experiment.

**Table 2.** The mean mortality duration (MMD) of all theronts in various concentrations of the extract during the 4-h exposure (mean  $\pm$  SD).

**Table 3.** The tomont mortality rate (TMR) and number of theronts released from each live tomont in various concentrations of the extract during the 4 and 22-h exposures (mean  $\pm$  SD).

**Figure 1.** Morphology of theronts stained with acridine orange and propidium iodid (A: stained with acridine orange and B: stained with propidium iodid).