



تشخیص رادیوگرافی و اولتراسونوگرافی شکستگی اولژن (Avulsion fracture) استخوان متاکارپ در دو کره اسب نژاد تروبرد

سارنگ سروری^۱، امیر توکلی^۲، بنفشه شاطری امیری^۱

^۱ گروه آموزشی رادیولوژی و جراحی، دانشکده دامپزشکی، دانشگاه تهران، تهران، ایران

^۲ دانش آموخته دانشکده دامپزشکی، دانشگاه تهران، تهران، ایران

تاریخ دریافت: ۲۷ دی ماه ۱۳۹۹، تاریخ پذیرش: ۲۶ اسفند ماه ۱۳۹۹

doi: 10.22059/jvr.2020.292339.2988

<https://dorl.net/dor/20.1001.1.20082525.1400.76.2.15.5>

چکیده

سابقه: آزردهی لیگامان معلقه و بدنبال آن شکستگی اولژن استخوان متاکارپ و یا متاتارس سوم اسب، آسیبی است که می‌تواند در اسب‌های مسابقه‌ای مشاهده شود و لنگش معمول‌ترین نمود بالینی این آسیب می‌باشد.

یافته‌های بالینی: این مطالعه گزارش دو مورد شکستگی اولژن در سومین استخوان متاکارپ در یک نریان ۲/۵ ساله و یک مادبان ۲/۵ ساله می‌باشد که از نظر بالینی سابقه لنگش مزمن و مبهم از نظر منشاء درگیری به همراه عدم وزن‌گیری در اندام قدامی داشته‌اند.

آزمایشات تشخیصی: پس از انجام رادیوگرافی و اولتراسونوگرافی، آزردهی لیگامان معلقه و به دنبال آن شکستگی اولژن در ناحیه بالای استخوان متاکارپ سوم اندام قدامی مورد تأیید قرار گرفت.

ارزیابی نهایی: در رادیوگرافی، خطوط رادیولوسنت همراه با قطعه شکستگی به اندازه ۲×۶×۸ میلی‌متر در مادبان و اندازه ۲×۴×۶ میلی‌متر در نریان، در قسمت بالایی سومین استخوان متاکارپ مشاهده شد که نشان‌دهنده شکستگی اولژن در محل اتصال لیگامان معلقه می‌باشد. در اولتراسونوگرافی نیز یک قطعه اکوژنیک ناشی از شکستگی در قسمت بالایی استخوان متاکارپ اندام قدامی سمت چپ، در محل اتصال لیگامان معلقه مشاهده شد. همچنین نواحی با کاهش اکوژنیسیته در ناحیه اتصال لیگامان معلقه به استخوان متاکارپ دیده شد که نشان‌دهنده دسموپاتی این لیگامان و بدنبال آن شکستگی استخوان متاکارپ سوم بوده است.

کلمات کلیدی: اولتراسونوگرافی، رادیوگرافی، شکستگی اولژن، لیگامان معلقه، کره اسب نژاد تروبرد

کپی‌رایت © تحقیقات دامپزشکی: دسترسی آزاد؛ کپی‌برداری، توزیع و نشر برای استفاده کامل با ذکر منبع آزاد است.

نویسنده مسئول: سارنگ سروری، گروه آموزشی رادیولوژی و جراحی، دانشکده دامپزشکی، دانشگاه تهران، تهران، ایران
پست الکترونیکی: soroori@ut.ac.ir

سابقه

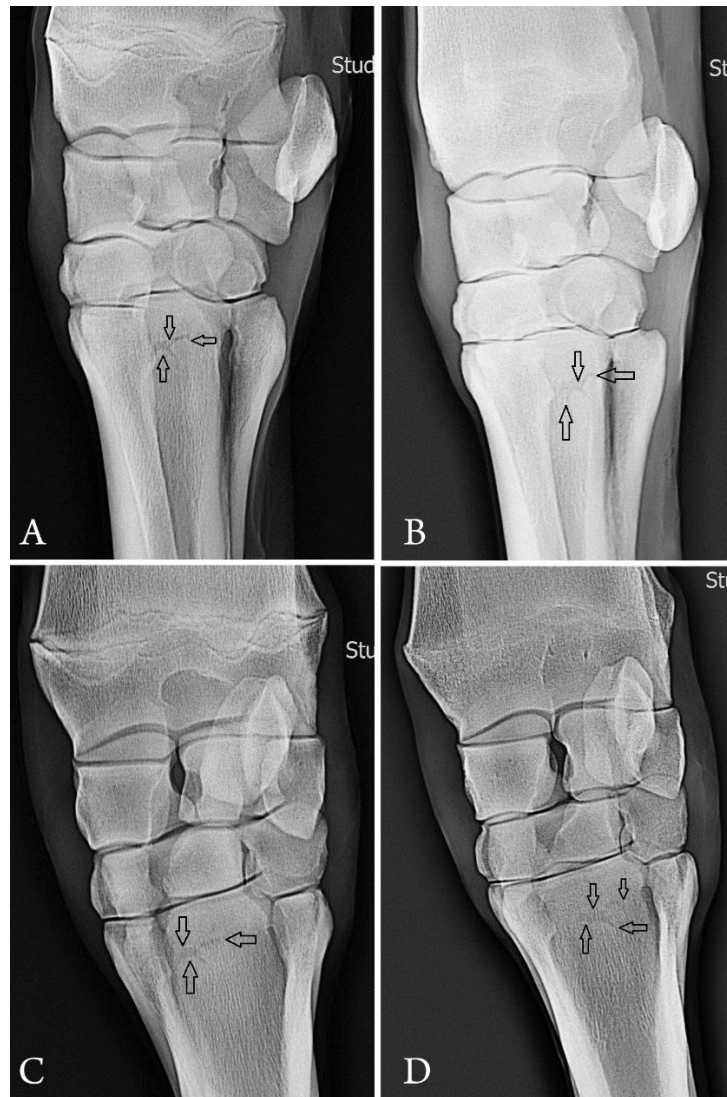
باعث درگیری این لیگامان می‌شود. علائم آزردهی لیگامان معلقه به موقعیت ضایعه، شدت آزردهی و آستانه تحمل درد حیوان بستگی دارد (۵). آسیب به لیگامان معلقه در قسمت بالایی سومین استخوان متاکارپ یا متاتارس باعث شکستگی‌های کوچک می‌شود که شکستگی اولژن نامیده می‌شود. در متون رادیولوژی از این شکستگی به نام‌های شکستگی هلالی (Crescent fracture) یا شکستگی نعلبکی (Saucer fracture) به خاطر شکل خاص آن نیز نام برده می‌شود. آزردهی لیگامان معلقه و به دنبال آن شکستگی‌های اولژن

شکستگی اولژن (Avulsion fracture) در محل اتصال لیگامان معلقه (Origin of suspensory ligament) در ناحیه بالایی کف‌دستی / کف‌پایی (Proximopalmar/plantar) سومین استخوان متاکارپ یا متاتارس، آسیبی است که معمولاً در اسب‌های مسابقه‌ای از قبیل تروبرد و استانداردبرد مشاهده می‌شود که همراه با لنگش متوسط تا شدید می‌باشد (۱،۱۰). لیگامان معلقه از ردیف پایینی استخوان‌های کارپ و سطح بالایی و کف‌دستی سومین استخوان متاکارپ منشاء می‌گیرد. کشیدگی بیش از حد کارپ یا خمیدگی بیش از حد فتلاک

یافته‌های بالینی

یک مادیا تروبرد ۲/۵ ساله و یک نریان تروبرد ۲/۵ ساله با سابقه لنگش مزمن و مبهم از نظر منشأ درگیری، مورد معاینات بالینی قرار گرفتند. بعد از تزریق بی‌حسی موضعی به رشته‌های عصبی و رد کردن سایر دلایل ایجاد کننده لنگش و همچنین تعیین محل احتمالی درگیری، رادیوگرافی و اولتراسونوگرافی انجام شد. تصاویر رادیوگرافی با شرایط میلی‌آمپر ثانیه (mAs) ۲/۵ و کیلوولتاژ پیک (kVp) ۶۵ در نمای پشتی_کف‌دستی و نماهای مایل جانبی و میانی تهیه شدند و برای ارزیابی شدت درگیری لیگامان معلقه، اولتراسونوگرافی در نماهای عرضی و طولی با استفاده از پراب خطی با فرکانس ۱۰ مگاهرتز و عمق ۴/۹ سانتی‌متر انجام شد.

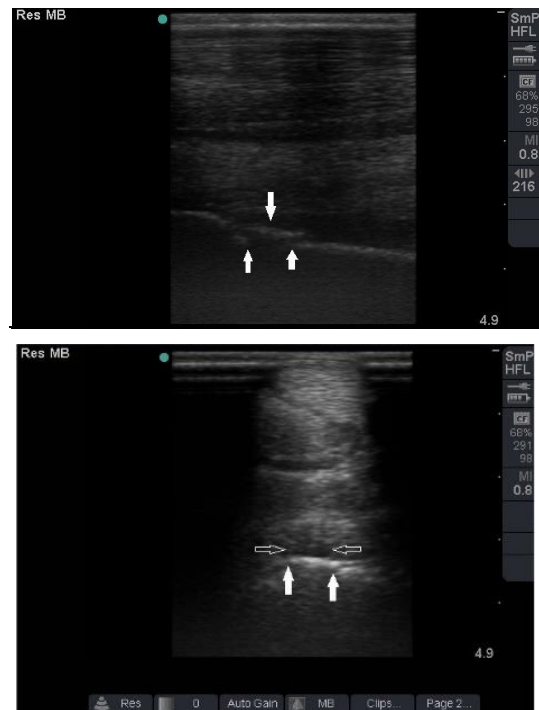در استخوان متاکارپ یا متاتارس اسب می‌تواند ناشی از وضعیت بدنی نامناسب حیوان، تمرین‌های سخت بدنی در سنین پایین و یا آموزش حیوان در زمین‌های ناهموار رخ دهد. علائم بیماری در حیوان متغیر است اما عموماً رایج‌ترین نمود بالینی حیوان لنگش است (۵). رادیوگرافی و اولتراسونوگرافی می‌تواند به عنوان تکنیک انتخابی برای ارزیابی شدت و محل آزرده‌گی لیگامان معلقه و آسیب استخوانی کمک کننده باشد هر چند از روش‌های دیگری نظیر ام‌آر‌آی نیز می‌توان برای ارزیابی آزرده‌گی لیگامان‌ها استفاده کرد. موقعیت سطحی (Superficially) انشعابات لیگامان معلقه، ملامسه و معاینه این ساختار را آسان می‌نماید و تصویربرداری با ابزار استاندارد به منظور تأیید تشخیص، بسیار کمک کننده است (۶).



تصویر ۱. A, B. نمای پشتی_کف‌دستی از ناحیه بالای استخوان متاکارپ سوم اندام قدامی سمت چپ، فلش‌ها نشان‌دهنده شکستگی اولژن می‌باشند. C, D. نمای مایل جانبی از ناحیه بالای استخوان متاکارپ سوم اندام قدامی سمت چپ، فلش‌ها نشان‌دهنده شکستگی اولژن می‌باشند.

ارزیابی نهایی

لیگامان معلقه و انشعابات آن از لحاظ آناتومی به صورت سطحی (Superficially) قرار دارند و اغلب در اسب‌ها به آسانی قابل بررسی و ارزیابی می‌باشند. تمامی بخش‌های این لیگامان باید در هر دو موقعیت تحمل وزن (Weight bearing) و خمیده (Flexed)، ملامسه و معاینه شود. شکستگی‌هایی که در سومین استخوان متاکارپ اسب رخ می‌دهد شامل شکستگی اولژن یا هلالی، کندیلی (Condylar)، خرد شده (Comminuted) و یا فرسودگی (Fatigue) می‌باشند (۲،۳،۷،۸). لیگامان معلقه و انشعاباتش علیرغم ساختار محکمی که دارند اندکی الاستیک هستند لذا استرس شدید به اندام در پرش‌های شدید و یا حرکت با سرعت زیاد می‌تواند باعث آسیب به لیگامان شود و علائم بالینی بسته به نوع جراحت و شدت تخریب متفاوت است. در مطالعه‌ای که بر روی ۱۵۲۷ اسب طی ۱۲ سال در دانشگاه دامپزشکی زوریخ انجام شد، رایج‌ترین عارضه، آزدگی لیگامان معلقه با فراوانی ۳۱/۲ درصد بوده است که ۵۶/۹ درصد در اندام قدامی و ۴۳/۱ درصد در اندام خلفی مشاهده شده است و میزان شیوع آزدگی لیگامان معلقه در اسب‌های درساژ ۴۱/۶ درصد در اسب‌های پرشی ۲۸/۶ درصد و در اسب‌های پلیژر ۲۸/۱ درصد بوده است (۱۲). در مطالعه دیگری که روی اسب‌های شرکت کننده مسابقات المپیک در سیدنی انجام شد، آزدگی لیگامان معلقه رایج‌ترین آسیبی بود که در بین اسب‌های مورد مطالعه مشاهده گردید به طوری که در ۶ مورد از ۸ مورد اسب درساژ و ۹ مورد از ۱۵ مورد اسب پرشی آزدگی این لیگامان تأیید شد (۴). از روش رادیوگرافی اغلب برای ارزیابی شکستگی استخوان متاکارپ به دنبال آزدگی لیگامان معلقه استفاده می‌شود و برای بررسی دقیق محل و شدت تخریب لیگامان معلقه، اولتراسونوگرافی تکنیک انتخابی محسوب می‌شود. در تصاویر رادیوگرافی ضایعات شکستگی در نمای پشتی_کف‌دستی به خوبی مشاهده می‌شوند. در این تصاویر شکستگی معمولاً به صورت اپاسیتی‌های مشتم شده (Punched out) که اطراف یک ناحیه رادیولوسنت را احاطه می‌کند، مشاهده می‌شود و یا به صورت یک خط افقی رادیولوسنت هلالی یا نعلبکی شکل نمود پیدا می‌کند (۱۱). نهای استانداردی که برای بررسی این نوع شکستگی استفاده می‌شود شامل نماهای پشتی_کف دستی/کف پای، جانبی_میانی (Lateromedial)، مایل پشتی جانبی_کف‌دستی میانی (Dorsolateral-Palmaromedial) و مایل پشتی میانی_کف‌دستی جانبی می‌باشند (Dorsomedial_Palmarolateral)



تصویر ۲. نمای اولتراسونوگرافی طولی از لیگامان معلقه در ناحیه بالایی استخوان متاکارپ سوم اندام قدامی سمت چپ، پیکان‌ها نشان‌دهنده ناحیه شکستگی اولژن در محل اتصال لیگامان معلقه می‌باشد. B: نمای اولتراسونوگرافی عرضی از استخوان متاکارپ سوم اندام قدامی سمت چپ، پیکان‌های عمودی نشان‌دهنده قطعه شکستگی در محل اتصال لیگامان معلقه می‌باشند و پیکان‌های افقی نشان‌دهنده آزدگی لیگامان معلقه در محل شکستگی می‌باشند.

آزمایشات تشخیصی

برای ارزیابی حضور یا عدم حضور شکستگی و یا آزدگی لیگامان در این دو حیوان رادیوگرافی و سپس اولتراسونوگرافی انجام شد. در رادیوگرافی خطوط رادیولوسنت همراه با قطعه شکستگی با اندازه‌های ۸×۶×۲ میلی متر در حیوان مادبان (تصاویر 1C, 1D) و ۶×۴×۲ میلی‌متر در نریان در ناحیه بالایی سومین استخوان متاکارپ مشاهده شد که نشان‌دهنده شکستگی هلالی در محل اتصال لیگامان معلقه بود (تصاویر 1A, 1B).

در تصاویر اولتراسونوگرافی نیز یک ناحیه اکوژنیک در قسمت بالایی استخوان متاکارپ اندام قدامی سمت چپ و در محل اتصال لیگامان معلقه مشاهده شد. همچنین کاهش اکوژنیسیته در ناحیه اتصال لیگامان معلقه و در مجاورت ناحیه شکستگی مشاهده شد که نشان‌دهنده دسموپاتی در این ناحیه بود (تصاویر 2A, 2B).

متاکارپ یا متاتارس می‌تواند نشان‌دهنده انواع مختلف آزدگی از قبیل جذب استخوانی (Bone resorption)، اسکروز (Sclerosis)، شکستگی‌های کورتیکال (Cortical fracture) و انباشتگی مایعات (Fluid deposition) باشد (۶). ام‌آر‌آی نیز یکی دیگر از تکنیک‌های تصویربرداری است که برای بررسی لیگامان استفاده می‌شود. ضرورت استفاده از این تکنیک تصویربرداری برای بررسی لیگامان، زمانی است که آزدگی لیگامان به اندازه کافی فاکتور آکوژنیسیته را برای بررسی توسط اولتراسونوگرافی تغییر نداده باشد (۶). آزدگی لیگامان معلقه در سومین استخوان متاکارپ یا متاتارس اسب ضایعه‌ای است که معمولاً در اسب‌های مسابقه‌ای مشاهده می‌شود. تشخیص بهنگام این عارضه توسط رادیوگرافی و اولتراسونوگرافی می‌تواند از پیشرفت بیماری و خارج شدن حیوان از توانایی انجام فعالیت‌های ورزشی، بسیار کمک کننده باشد.

سپاسگزاری

بدین وسیله نویسندگان از جناب آقای دکتر احسان ترکی، متخصص بیماری‌های داخلی دام‌های بزرگ و شاغل در فیلد اسب به دلیل همکاری در انجام این مطالعه تشکر و قدردانی به عمل می‌آورند.

تعارض منافع

بین نویسندگان تعارض در منافع گزارش نشده است.

(۱). در تصاویر سونوگرافی ضایعات لیگامان معلقه به صورت کاهش آکوژنیسیته در مجاورت ناحیه شکستگی دیده می‌شوند که این کاهش آکوژنیسیته به علت پارگی الیاف لیگامانی و خونریزی موضعی است (۱۱). برای ارزیابی سونوگرافی، ناحیه بالایی متاکارپ باید در حالت عدم وزن‌گیری قرار گیرد. همچنین تهیه نماهای طولی و عرضی از ناحیه بالایی کف‌دستی لیگامان معلقه ضروری است. غالباً از پراب خطی برای معاینه ناحیه متاکارپ استفاده می‌شود. برای بررسی لیگامان معلقه، فرکانس، ناحیه کانونی، عمق و شدت باید در ماکزیمم حالت کیفی برای نمایش لیگامان معلقه باشد. لیگامان معلقه به دلیل حضور نواحی چربی و ماهیچه دارای ظاهر خال دار (Mottled) است. این ظاهر در نمای عرضی باعث ایجاد نواحی با کاهش آکوژنیسیته در لیگامان و در تصاویر طولی باعث ایجاد نواحی فاقد فیبرهای خطی می‌گردد. برای بررسی لیگامان معلقه، عمق تصویر باید به گونه‌ای تنظیم شده باشد که خط هاپیراکویی که نشان‌دهنده ناحیه کف‌دستی است، در سومین استخوان متاکارپ قابل مشاهده باشد (۱۱).

سینتی‌گرافی نیز یکی از ابزارهای تشخیصی برای بررسی جراحات لیگامانی از قبیل لیگامان معلقه می‌باشد. در سینتی‌گرافی یک ناحیه کانونی با افزایش اپاسیتی در ناحیه بالایی-جانبی (Proximolateral) ناحیه متاتارس یا متاکارپ مشاهده می‌شود که همراه با تشکیل انتروفیت به دنبال دسموپاتی لیگامان معلقه ایجاد می‌گردد (۱۱). افزایش دریافت مواد رادیونوکلئوتید در ناحیه بالایی

References

- Butler, J.A., Colles, C.M., Dyson, S.J., Kold, S.E., Poulos, P.W. (2017). *Clinical Radiology of the Horse*. (4th ed.) John Wiley and Sons, Ltd.UK.
- Bellenger, C.R., Johnson, K.A., Davis, P.E., Ilkiw, J.E. (1981). Fixation of metacarpal and metatarsal fractures in greyhounds. *Aust Vet J*, 57, 205-11. <https://doi.org/10.1111/j.1751-0813.1981.tb02659.x> PMID: 7295235
- Fackelman, G.E., Nunamaker, D.M. (2012). *Manual of internal fixation in the horse*. Springer Science & Business Media. *Vet Surg*, 48, 1500-1506. <http://doi.org/10.1111/vsu.13283> PMID: 31298433
- Gibson, K.T., Snyder, J.R., Spier, S.J. (2002). Ultrasonographic diagnosis of soft tissue injuries in horses competing at the Sydney 2000 Olympic Games. *Equine Vet. Educ*, 14, 149-156. <https://doi.org/10.1111/j.2042-3292.2002.tb00159.x>
- Hauser, M.L., Rantanen, N.W., Genovese, R.L. (1984). Suspensory desmitis: Diagnosis using real-time ultrasound imaging. *J Equine Vet Sci*, 4, 258-262. [https://doi.org/10.1016/S0737-0806\(84\)80063-5](https://doi.org/10.1016/S0737-0806(84)80063-5)
- Hinnigan, G. J. (2016). Diagnosis and treatment of suspensory ligament branch injuries. *Livestock*, 21, 383-387. <https://doi.org/10.12968/live.2016.21.6.383>
- Morris, J. M. (1968). Fatigue fractures. *Calif Med*, 108, 268. PMID: 5652745
- Norwood, G.L., Haynes, P.F. (1991). *Equine Medicine and Surgery*. (3rd ed.) Santa Barbara, Am Vet Pub, USA.
- Personett, L., McAllister, S., Mansmann, R. (1991). Proximal suspensory desmitis. *Mod Vet Prac*, 64, 541-545. <https://doi.org/10.1111/j.2042-3306.1991.tb02708.x>
- Pleasant, R.S., Baker, G.J., Muhlbauer, M.C., Foreman, J.H., Boero, M.J. (1992). Stress reactions and stress fractures of the proximal palmar aspect of the third metacarpal bone in horses: 58 cases (1980-1990). *J Am Vet Med Assoc*, 201, 1918-1923. PMID: 1483918
- Thrall, D.E. (2013). *Textbook of Veterinary Diagnostic Radiology*. (7thed.) Eddy publishing, USA.
- Trump, M., Fürst, A., Theiss, F. (2014). A retrospective study of the prevalence of injuries to the suspensory ligament, digital flexor tendons and associated structures in a non-racehorse referral-hospital population. *Diss Med Vet Zurich*. 2014, 1-35. <https://doi.org/10.5167/uzh-109107>



Radiographic and Ultrasonographic Diagnosis of Avulsion Fracture in Metacarpal Bone of Two Thoroughbred Foals

Sarang Soroori¹, Amir Tavakoli², Banafsheh Shateri Amiri¹

¹ Department of Radiology and Surgery, Faculty of Veterinary Medicine, University of Tehran, Tehran, Iran

² Graduated From the Faculty of Veterinary Medicine, University of Tehran, Tehran, Iran

doi [10.22059/jvr.2020.292339.2988](https://doi.org/10.22059/jvr.2020.292339.2988)

Received: 16 January 2021, Accepted: 16 March 2021

Abstract

HISTORY: Suspensory ligament injury associated with avulsion or crescent fracture of third metacarpal or metatarsal bone is a common injury in racehorses. Lameness is known to be the most common clinical sign of these horses.

CLINICAL FINDING: The present article investigated two avulsion fractures in the third metacarpal bone in 2.5-year-old mare and stallion, which had chronic lameness with a vague origin and disability of weight bearing in left forelimbs.

DIAGNOSTIC TESTS: Following radiography and ultrasonography examinations, suspensory ligament injury and subsequently avulsion fracture in the proximal third of metacarpal bones in left forelimb were approved.

FINAL EVALUATION: In radiography, radiolucent lines associated with fragmented segments (about 2×6×8 mm) in mare and (about 2×4×6 mm) in stallion in the proximal part of the third metacarpal bone were indicative of an avulsion or crescent fracture at the origin of the suspensory ligament. Furthermore, in ultrasonography compatible with radiographic findings, an echogenic-fragmented fracture in the proximal part of the third metacarpal bone and a local area of decreased echogenicity was diagnosed as desmopathy of suspensory ligament.

Keywords: Ultrasonography, Radiography, Avulsion fracture, Suspensory Ligament, Horse

Copyright © 2020. This is an open-access article distributed under the terms of the Creative Commons Attribution- 4.0 International License which permits Share, copy and redistribution of the material in any medium or format or adapt, remix, transform, and build upon the material for any purpose, even commercially.

Corresponding author's email: soroori@ut.ac.ir Tel/Fax: 021-61117124/021-66438327

How to cite this article:

Soroori, S., Tavakoli, A., Shateri Amiri, B. (2021). Radiographic and Ultrasonographic Diagnosis of Avulsion Fracture in Metacarpal Bone of Two Thoroughbred Foals. J Vet Res, 76(2), 277-281. <https://doi.org/10.22059/jvr.2020.292339.2988>

Figure Legends and Table Captions

Figure 1. A, B. Dorsopalmar view of the third metacarpal bone of left forelimb, which demonstrates Radiolucent lines in the proximal aspect of this bone that represent an avulsion fracture (saucer fracture) at the origin of the suspensory ligament (arrowheads). **C, D.** Lateral oblique view of the third metacarpal bone of left forelimb, which demonstrates Radiolucent lines in the proximal aspect of this bone representing an avulsion fracture (saucer fracture) at the origin of the suspensory ligament (arrowheads).

Figure 2. A. Longitudinal sonogram of the third metacarpal bone of left forelimb, which depicts fragmented bone in the proximal aspect of left metacarpal bone in origin of suspensory ligament (arrowheads). **B.** Transverse sonogram of the third metacarpal bone of left forelimb illustrating fragmented bone in the proximal aspect of left metacarpal bone in the origin site of suspensory ligament (vertical arrowheads show saucer or avulsion fracture and horizontal arrowheads show desmopathy associated with suspensory ligament injury).