



## بررسی اثر کمپلکس وانادیوم-روی بر تغییرات ساختار هیستولوژیک و استریولوژیک، آنزیم‌های عملکردی و شاخص‌های استرس اکسیداتیو بافت کبد در موش‌های صحرایی نر بالغ مبتلا به دیابت نوع ۲

محسن سلطانیپور<sup>۱</sup>، سیدمهدی بانان خجسته<sup>۱</sup>، غلامرضا حمیدیان<sup>۲</sup>، شیرزاد نهالی<sup>۱</sup>، حسن مروتی<sup>۳</sup>

<sup>۱</sup> گروه زیست‌شناسی جانوری، دانشکده علوم طبیعی دانشگاه تبریز، تبریز، ایران

<sup>۲</sup> گروه علوم پایه، دانشکده دامپزشکی دانشگاه تبریز، تبریز، ایران

<sup>۳</sup> گروه بافت‌شناسی و جنین‌شناسی مقایسه‌ای، دانشکده دامپزشکی دانشگاه تهران، تهران، ایران

تاریخ دریافت: ۱۷ خرداد ماه ۱۴۰۱، تاریخ پذیرش: ۱۲ مرداد ماه ۱۴۰۱

[10.22059/jvr.2022.325647.3167](https://doi.org/10.22059/jvr.2022.325647.3167)

[20.1001.1.20082525.1401.77.3.5.4](https://doi.org/10.1001.1.20082525.1401.77.3.5.4)

### چکیده

**زمینه مطالعه:** وانادیوم و روی به عنوان عناصری با غلظت کم در بدن جانداران با طیف گسترده‌ای از فعالیت‌ها مشخص می‌شوند. فعالیت شبه انسولینی آن‌ها از طریق تنظیم متابولیسم کربوهیدرات‌ها، لیپیدها و حذف علائم ثانویه این بیماری، به وضوح توانایی این عناصر را در بهبود بیماری دیابت نشان می‌دهد.

**هدف:** مطالعه حاضر با هدف بررسی اثر کمپلکس وانادیوم-روی بر تغییرات ساختاری، عملکردی و وضعیت استرس اکسیداتیو بافت کبد در موش‌های صحرایی نر بالغ دیابتی صورت گرفت.

**روش کار:** ۴۰ سر موش صحرایی نر بالغ با دامنه وزنی یکسان به طور تصادفی به ۴ گروه ۱۰ تایی (شاهد، دیابتی، موش‌های سالم دریافت کننده کمپلکس وانادیوم-روی، موش‌های دیابتی دریافت کننده کمپلکس وانادیوم-روی) تقسیم شدند و این ترکیب را به میزان ۱۰ میلی‌گرم/کیلوگرم، ۱ بار در روز به مدت ۶۰ روز به صورت گاوژ دهانی دریافت کردند. در پایان دوره پس از خونگیری، بخشی از بافت کبد برای اندازه‌گیری شاخص‌های استرس اکسیداتیو و باقی آن جهت مطالعات استریولوژی و هیستولوژی از بدن خارج شد. سرم جدا شده از حیوانات نیز جهت اندازه‌گیری آنزیم‌های عملکردی بافت کبد (آسپارات آمینوترانسفراز، آلکالین فسفاتاز، آلانین آمینوترانسفراز) مورد استفاده قرار گرفت.

**نتایج:** کمپلکس وانادیوم-روی در حالت طبیعی هیچ عوارضی برای بافت کبد ندارد اما می‌تواند با کاهش سطح گلوکز خون در موش‌های دیابتی و بهبود وضعیت استرس اکسیداتیو از آسیب‌های ساختاری بافت کبد تا حد زیادی ممانعت به عمل آورد.

**نتیجه‌گیری نهایی:** کمپلکس وانادیوم-روی می‌تواند با مکانیسم کنترل قند خون و مهار استرس اکسیداتیو رهیافتی مناسب برای جلوگیری از بروز آسیب‌های کبدی که به دنبال هیپرگلیسمی مزمن در بیماران دیابتی ایجاد می‌گردد، به کار گرفته شود.

**کلمات کلیدی:** استرس اکسیداتیو، دیابت، کبد، کمپلکس وانادیوم-روی، مقاومت به انسولین

کپی‌رایت © تحقیقات دامپزشکی: دسترسی آزاد؛ کپی‌برداری، توزیع و نشر برای استفاده کامل با ذکر منبع آزاد است.

ناشر: مؤسسه انتشارات دانشگاه تهران.

نویسنده مسئول: سیدمهدی بانان خجسته، گروه زیست‌شناسی جانوری، دانشکده علوم طبیعی دانشگاه تبریز، تبریز، ایران

### مقدمه

سیستم‌های آنزیمی مانند ATPase، پروتئین کینازها، ریونوکلئازها و فسفاتازها تداخل دارد، ژن‌های TNF- $\alpha$ ، اینترلوکین ۸، پروتئین فعال‌کننده ۱ و P53 توسط این عنصر یا

وانادیم یک فلز انتقالی است که با توزیع فراگیر در خاک، نفت خام و آب و هوا، در سیستم‌های بیولوژیکی نیز نقش داشته (برای مثال نمک‌های وانادیم با یک مجموعه ضروری از

## مواد و روش کار

### مطالعه حاضر در چندین مرحله به شرح زیر صورت

گرفته است (طرح آزمایش): در این مرحله ۴۰ سر موش صحرایی نر بالغ با دامنه وزنی یکسان ( $193 \pm 2$  گرم) انتخاب شده و یک هفته پس از نگهداری در شرایط استاندارد (درجه حرارت  $22 \pm 2$  درجه سانتی‌گراد، چرخه ۱۲ ساعت تاریکی و ۱۲ ساعت روشنایی و دسترسی آزادانه به آب و مواد غذایی) به طور تصادفی به ۴ گروه ۱۰ تایی تقسیم شدند:

گروه شاهد: در طول دوره آزمایش هم حجم با سایر گروه‌ها نرمال سالیان را به صورت گاواژ دهانی دریافت کردند.

گروه دریافت کننده کمپلکس وانادیوم-روی: این ترکیب را به میزان ۱۰ میلی‌گرم/کیلوگرم روزانه یک بار به مدت ۶۰ روز از طریق گاواژ دهانی دریافت کردند (۸).

گروه دیابتی: دو هفته پس از تغذیه با غذای پرچرب (HFD)، استرپتوزوتوسین (STZ) را با دوز ۳۵ میلی‌گرم/کیلوگرم دریافت کردند. ۷۲ ساعت پس از تزریق استرپتوزوتوسین، قند خون ناشتای حیوانات اندازه‌گیری شد و حیواناتی که قند خون آن‌ها بالای ۲۵۰ میلی‌گرم/دسی‌لیتر بود به عنوان حیوان دیابتی وارد مرحله آزمایش شده و مشابه گروه کنترل در طول دوره آزمایش هم حجم با سایر گروه‌ها نرمال سالیان را به صورت گاواژ دهانی دریافت کردند (۹).

گروه دیابتی تیمار شده با کمپلکس وانادیوم-روی: پس از القای دیابت مشابه گروه ۳، کمپلکس وانادیوم-روی را به میزان ۱۰ میلی‌گرم/کیلوگرم وزن بدن روزانه یک بار به مدت ۶۰ روز از طریق گاواژ دهانی دریافت کردند (۸، ۹).

پس از گروه‌بندی رت‌ها، قند خون ناشتای نمونه‌ها از طریق خون ورید دمی و توسط دستگاه تست قند خون Easy Gluco (Infopia, Korea) اندازه‌گیری شد. داده‌های حاصل به صورت مدون ذخیره گردید و در انتهای دوره مورد آنالیز آماری (توسط نرم افزار آماری SPSS) قرار گرفت.

**نمونه‌گیری بافتی:** در پایان دوره حیوانات با تزریق داخل صفاقی کتامین و زایلازین به طور عمیق بی‌هوش شده و از قلب حیوانات خون‌گیری به عمل آمد. سپس کبد حیوانات به طور کامل خارج گشته و بعد از توزین از بخش‌های مختلف آن نمونه‌گیری انجام گرفت. بخشی از نمونه بافت کبد با استفاده از

توسط ترکیبات آن تنظیم می‌شود، همچنین باعث کاهش سطوح کلاسترول، تری‌گلیسرید و گلوکز، تأثیرات دیورتیک و ناتیورتیک و ضد سرطانی می‌باشد) و در بیشتر موجودات زنده یک عنصر اساسی است (۱، ۲). به‌طور مشابه روی دیگر عنصر مشترک در محیط‌های انسانی و طبیعی است و در بسیاری از فرآیندهای بیولوژیکی نقش مهمی را ایفا می‌کند (برای مثال این عنصر یک ریز مغذی بوده و برای رشد طبیعی و تولید مثل حیوانات و انسان‌ها ضروری است، عملکرد ایمنی را به عنوان یک آنتی‌اکسیدان برآورده می‌کند، برای عملکرد بیش از ۳۰۰ نوع آنزیم، تثبیت DNA و بیان ژن بسیار حیاتی است) (۳، ۴).

دیابت شیرین یک بیماری جهانی بوده و در حال حاضر در سرتاسر جهان از هر ۱۱ فرد بزرگسال ۱ نفر مبتلا به دیابت شیرین است که ۹۰ درصد این افراد مبتلا به دیابت نوع دو می‌باشند (۵). بیماران مبتلا به دیابت نوع دو با مشکلات عروقی و در مراحل پایانی این بیماری دچار مشکلات کلیوی می‌شوند ولی کبد نیز در دیابت نوع دو درگیر شده و سرطان هپاتوسلولار (HCC)، رسوب غیر طبیعی گلیکوژن، بیماری کبد چرب غیر الکلی (NAFLD) فیبروز، سیروز کبدی و ... نیز مشاهده می‌شود (۶، ۷). با پیشرفت روزافزون علم روش‌های درمانی جایگزین برای دارو درمانی پیشنهاد شده است. یکی از این روش‌ها استفاده از عناصر وانادیوم و روی به صورت مکمل غذایی است. وانادیوم با فعال کردن و اتوفسفوریلاسیون رسپتور انسولین حل شده، تحریک فعالیت تیروزین کینازی زیر واحد  $\beta$  رسپتور انسولین و مهار فسفوپروتئین فسفاتاز، متابولیسم گلوکز را تحریک می‌کند. همچنین نمک‌های وانادیوم با تحریک مسیر PI3K/ras/ERK نقش کلیدی در تقلید خاصیت انسولینی ایفا می‌کند (۱). علاوه بر این در دیابت نوع ۲ روی فعالیت تیروزین کینازی رسپتور انسولین را تنظیم کرده و با انتقال انتقال دهنده‌های گلوکز (GLUT) به غشای پلاسمایی سبب افزایش جذب گلوکز می‌شود (۳، ۴).

با توجه به عدم وجود اطلاعات مستند از اثر محافظتی کمپلکس وانادیوم-روی بر عوارض ناشی از دیابت در بافت کبد، انتظار می‌رود این ترکیب با مکانیسم‌های ذکر شده باعث کنترل قند خون و مهار استرس اکسیداتیو در بافت کبد گردد لذا مطالعه حاضر با هدف بررسی اثر این ترکیب بر تغییرات ساختاری، عملکردی و وضعیت استرس اکسیداتیو بافت کبد در موش‌های صحرایی نر بالغ دیابتی صورت گرفت.

نقطه‌ای با فرمول  $V_{V(\text{structure/liver})} = P_{(\text{structure})} / P_{(\text{liver})}$  محاسبه شد (۱۱) که در آن " $P_{(\text{structure})}$ " تعداد نقاط برخورد کرده با هر ساختار و " $P_{(\text{liver})}$ " تعداد نقاط گرید که با کل بافت کبد برخورد کرده است می‌باشد. در نهایت حجم مطلق هر ساختار با حاصل ضرب چگالی حجمی آن در حجم مطلق کبد محاسبه گردید (۱۰).

جهت تخمین تعداد سلول‌های مورد نظر در بافت کبد از روش دایسکتور نوری بر روی برش‌های ضخیم استفاده شد. بدین صورت که ابتدا تراکم عددی هر سلول ( $N_V$ ) با فرمول  $N_V(\text{cell/ref}) = \sum Q^- / \sum A \times h$  محاسبه شد که  $\sum Q^-$  تعداد هسته‌های شمارش شده،  $\sum A$  مساحت مجموع قاب‌های شمارش شده در همه میدان‌های دید مورد بررسی و  $h$  ارتفاع دایسکتور نوری است. در نهایت تعداد کل هر سلول از حاصل ضرب تراکم عددی مربوط به آن در حجم کل بافت کبد به دست آمد.

#### ارزیابی شاخص‌های استرس اکسیداتیو در بافت

**کبد:** به منظور ارزیابی شاخص‌های استرس اکسیداتیو در بافت کبد قطعه‌ای از بافت کبد در نیتروژن مایع منجمد شده و تا زمان آزمایش در فریزر  $-80^\circ\text{C}$  درجه سانتی‌گراد نگهداری شد. پس از تهیه سوپرناتانت از بافت کبد شاخص‌های استرس اکسیداتیو بافت شامل مالون دی‌آلدئید (MDA)، سوپراکسید دیسموتاز (SOD)، گلووتاتیون پراکسیداز (GPx) و ظرفیت آنتی‌اکسیدانی تام (TAC) بر اساس روش‌های مرسوم با استفاده از کیت تجاری شرکت نوند سلامت ایران اندازه‌گیری شد. به طور خلاصه برای ارزیابی MDA، مالون دی‌آلدئید در دمای بالا با تیوباریتوریک اسید (TBA) واکنش داده و محصول صورتی رنگی تولید می‌کند که با روش رنگ سنجی در طول موج  $540\text{-nm}$   $530$  نانومتر اندازه‌گیری می‌شود. ارزیابی SOD بر اساس مهار واکنش اتواکسیداسیون پیروگالول می‌باشد. در این واکنش با اضافه کردن نمونه حاوی SOD با غلظت نامشخص مقدار مهار واکنش اتواکسیداسیون پیروگالول در زمان مشخص سنجیده شده و در مقایسه با کنترل میزان غلظت SOD در نمونه مشخص شد. روش اندازه‌گیری GPx بر پایه کاهش میزان جذب در طول موج  $340\text{-nm}$  نانومتر صورت می‌گیرد. گلووتاتیون پراکسیداز موجب اکسیداسیون گلووتاتیون احیا به گلووتاتیون اکسید می‌شود. گلووتاتیون اکسید در حضور گلووتاتیون ردوکتاز مجدداً احیا می‌شود که این واکنش با اکسیداسیون NADPH به

نیتروژن مایع منجمد شده و تا زمان اندازه‌گیری شاخص‌های استرس اکسیداتیو در فریزر  $-80^\circ\text{C}$  درجه سانتی‌گراد نگهداری شد. نمونه‌هایی از بافت کبد نیز جهت ارزیابی ساختار هیستولوژی و استریولوژی کبد در محلول فرمالین بافر ۱۰ درصد قرار داده شد.

#### مطالعات هیستولوژی بافت کبد: به منظور بررسی

میکروسکوپی و ارزیابی ساختار هیستولوژیک بافت کبد ۵ نمونه از هر حیوان پس از تثبیت در فرمالین بافر ۱۰ درصد و انجام مراحل استاندارد و معمول تهیه مقاطع پارافینی، برش‌هایی تهیه و پس از رنگ‌آمیزی هماتوکسیلین-ائوزین جهت ارزیابی هیستولوژیک مورد مطالعه قرار گرفته و تغییرات هیستوپاتولوژیک بافت کبد مشخص شد.

#### مطالعات استریولوژی بافت کبد: نمونه‌های تثبیت شده

پس از طی مراحل استاندارد و روتین تهیه مقاطع بافتی، بلوک‌های پارافینی تهیه و با استفاده از میکروتوم دورانی از نمونه‌های تثبیت شده در بلوک‌های پارافینی برش‌گیری انجام شد. اولین مقطع و حداقل فواصل بین مقاطع با استفاده از مطالعه پایلوت تعیین شد و در تمام مراحل نمونه‌گیری و مطالعات استریولوژیک، رعایت اصل انتخاب تصادفی یکنواخت منظم در نظر گرفته شد، بدین صورت که اولین برش به ضخامت  $20$  میکرومتر با استفاده از اعداد تصادفی انتخاب و پس از آن  $9$  برش به ضخامت  $20$  میکرومتر و  $4$  برش به ضخامت  $5$  میکرومتر برداشته شده و مجدداً  $1$  برش به ضخامت  $20$  میکرومتر تهیه و انتخاب شد. این عمل تا انتهای نمونه در بلوک پارافینی ادامه پیدا کرد. بدین ترتیب از هر بلوک  $20$  تا  $25$  برش ضخیم جهت مطالعات استریولوژیک انتخاب شده و به روش هماتوکسیلین-ائوزین (H&E) مورد رنگ‌آمیزی قرار گرفت. برش‌های ضخیم  $20$  میکرومتری جهت مطالعات استریولوژیک مورد ارزیابی قرار گرفت. کلیه مطالعات استریولوژیک با استفاده از میکروسکوپ متصل به میکرواریتور، دوربین مدار بسته و سیستم رایانه‌ای مجهز به نسخه شماره  $9$  نرم افزار Stereo-investigator انجام گردید (۱۰). برای تخمین شاخص‌های حجمی هر یک از ساختارهای مورد نظر (شامل حجم مطلق پارانشیم بافت کبد، فضای سینوزوئیدی، عروق و مجاری صفراوی)، ابتدا حجم کل بافت کبد به روش شل محاسبه شد و سپس با تکنیک شمارش نقطه‌ای چگالی حجمی (حجم نسبی) هر ساختار با استفاده از بزرگ‌نمایی مناسب و گرید

استفاده از کیت آنزیمی پارس آزمون (ایران) و بر اساس دستورالعمل مربوطه و با استفاده از دستگاه Automatic Analyzer (Hitachi747، Hitachi، Japan) مورد اندازه‌گیری قرار گرفت.

#### آنالیز آماری داده‌ها: تمام نتایج به‌دست آمده به صورت

$mean \pm SEM$  گزارش شده و با استفاده از نرم‌افزار آماری SPSS نسخه ۲۲ مورد تجزیه و تحلیل قرار گرفت. جهت بررسی توزیع نرمال داده‌ها، از آزمون کولموگوروف-اسمیرنوف و جهت مقایسه شاخص‌های استرس اکسیداتیو و استریولوژیک، آنزیم‌های عملکردی بافت کبد و مقایسه آن‌ها بین گروه‌های مورد مطالعه از آزمون آماری آنالیز واریانس یک طرفه و پس آزمون (آزمون تعقیبی) توکی استفاده شد.

$NADP^+$  و کاهش میزان جذب نور در  $340$  نانومتر همراه است. ارزیابی TAC نیز براساس توانایی احیای آهن فریک به آهن فرو (FRAP) و با مکانیسم انتقال تک الکترون عمل می‌کند. تغییر رنگ حاصل از واکنش در طول موج  $593$  نانومتر اندازه‌گیری شده و برای به‌دست آوردن مقدار کمی TAC از استاندارد و نمودار حاصل از آن استفاده شد.

#### ارزیابی آنزیم‌های عملکردی بافت کبد: ابتدا سرم

نمونه‌های خون جهت اندازه‌گیری مقادیر سرمی آنزیم‌های آلانین آمینوترانسفراز (ALT)، آسپاراتات آمینوترانسفراز (AST)، آلکالین فسفاتاز (ALP) توسط سانتریفیوژ با سرعت  $2500$  دور در دقیقه و به مدت  $15$  دقیقه در دمای  $30$  درجه سانتی‌گراد جدا شد. سپس میزان ALT، AST و ALP با

جدول ۱. مقایسه آنزیم‌های عملکردی در گروه‌های مورد مطالعه.

\* حروف انگلیسی غیر مشابه نشان دهنده وجود اختلاف معنی‌دار بین گروه‌های مورد مطالعه در سطح  $(0/05)$  می‌باشد.

گروه‌ها	کنترل	دیابت	کمپلکس وانادیوم-روی	دیابت + کمپلکس وانادیوم-روی
شاخص‌ها				
آلانین ترانس آمیناز (واحد/لیتر)	$20/0 \pm 67/71^a$	$45/1 \pm 16/54^c$	$19/1 \pm 10/05^a$	$25/1 \pm 76/28^b$
آسپاراتات ترانس آمیناز (واحد/لیتر)	$68/2 \pm 35/78^a$	$123/2 \pm 89/53^b$	$68/1 \pm 28/81^a$	$77/2 \pm 02/26^a$
آلکالین فسفاتاز (واحد/لیتر)	$76/1 \pm 91/06^a$	$145/1 \pm 56/73^c$	$77/1 \pm 15/25^a$	$90/1 \pm 57/80^b$

جدول ۲. مقایسه شاخص‌های متابولیک و سلول‌های بافت کبد در گروه‌های مورد مطالعه.

گروه‌ها	کنترل	دیابت	کمپلکس وانادیوم-روی	دیابت + کمپلکس وانادیوم-روی
شاخص‌ها				
وزن اولیه بدن (گرم)	$192/2 \pm 20/65^a$	$193/3 \pm 40/75^a$	$194/3 \pm 60/44^a$	$191/3 \pm 80/38^a$
وزن نهایی (گرم)	$245/1 \pm 20/70^{bc}$	$184/1 \pm 40/05^a$	$250/3 \pm 40/14^c$	$238/0 \pm 00/73^b$
گلوکز خون ناشتا (میلی‌گرم/دسی‌لیتر)	$96/1 \pm 60/57^a$	$307/8 \pm 00/73^c$	$96/2 \pm 60/77^a$	$125/4 \pm 80/54^b$
تعداد کل سلول‌های کبدی ( $\times 10^6$ )	$50/0 \pm 21/48^c$	$34/0 \pm 06/87^a$	$50/0 \pm 41/39^c$	$47/0 \pm 66/35^b$
تعداد کل سلول‌های کبدی دو هسته‌ای ( $\times 10^6$ )	$5/0 \pm 22/23^a$	$9/0 \pm 15/44^b$	$40/0 \pm 84/12^a$	$9/0 \pm 06/50^b$

\* حروف انگلیسی غیر مشابه نشان دهنده وجود اختلاف معنی‌دار بین گروه‌های مورد مطالعه در سطح  $(0/05)$  می‌باشد.

جدول ۳. مقایسه شاخص‌های استرس اکسیداتیو در گروه‌های مورد مطالعه.

\* حروف انگلیسی غیر مشابه نشان دهنده وجود اختلاف معنی دار بین گروه‌های مورد مطالعه در سطح (۰/۰۵) می‌باشد.

شاخص‌ها	گروه‌ها	کنترل	دیابت	کمپلکس وانادیوم-روی	دیابت + کمپلکس وانادیوم-روی
سوپراکسید دسموتاز (واحد/ میلی گرم پروتئین)	۲۲/۱±۵۶/۷۰ <sup>c</sup>	۸/۰±۵۷/۴۹ <sup>a</sup>	۲۴/۱±۸۹/۳۹ <sup>c</sup>	۱۶/۰±۵۳/۷۱ <sup>b</sup>	
مالون دی‌آلدئید (میکرومول/ میلی گرم پروتئین)	۱۰۱/۴±۳۴/۲۱ <sup>ab</sup>	۱۷۱/۳۷±۸۴/۷۱ <sup>b</sup>	۸۷/۲±۶۳/۷۰ <sup>a</sup>	۱۳۱/۴±۶۵/۱۱ <sup>ab</sup>	
گلوتاتیون پراکسیداز (واحد/ میلی گرم پروتئین)	۰/۰±۳۵/۰۱ <sup>bc</sup>	۰/۰±۱۹/۰۱ <sup>a</sup>	۰/۰±۳۸/۰۲ <sup>c</sup>	۰/۰±۳۰/۰۲ <sup>b</sup>	
ظرفیت تام آنتی اکسیدانی (میلی مول آهن/ میلی گرم پروتئین)	۱۴/۰±۱۸/۵۲ <sup>c</sup>	۶/۰±۶۹/۲۱ <sup>a</sup>	۱۰/۰±۱۷/۳۵ <sup>d</sup>	۱۱/۰±۷۰/۴۷ <sup>b</sup>	

## نتایج

**شاخص‌های متابولیک:** نتایج بررسی وزن نهایی بدن و قند خون ناشتای حیوانات در پایان دوره آزمایش نشان داد که القاء دیابت باعث کاهش معنی دار سطح وزن نهایی بدن و افزایش معنی دار سطح قند خون ناشتا نسبت به گروه کنترل در موش‌های صحرایی شد. تجویز کمپلکس وانادیوم-روی به حیوانات دیابتی باعث افزایش معنی دار وزن بدن و کاهش معنی دار سطح قند خون نسبت به گروه دیابتی شد (جدول ۲).

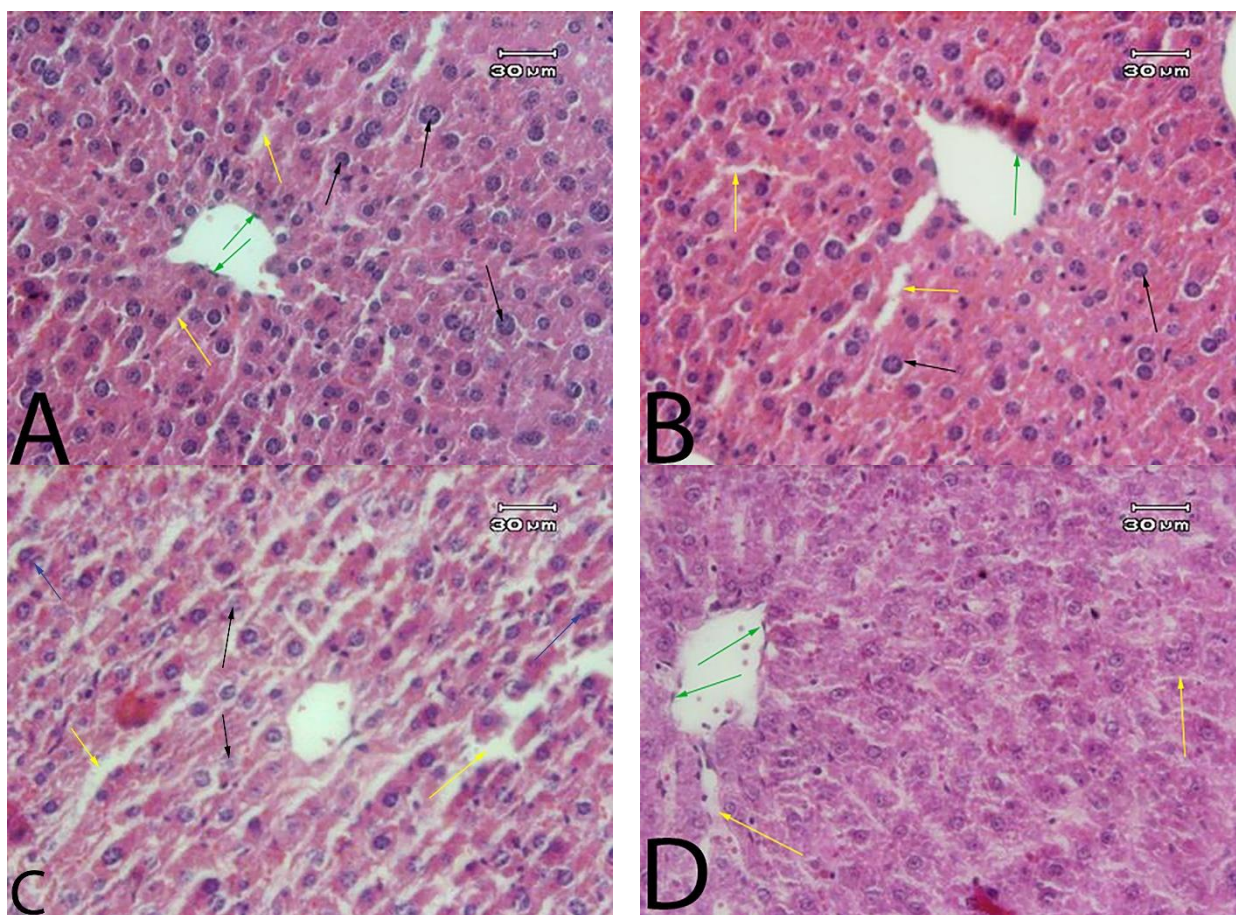
**آنزیم‌های عملکردی کبد:** نتایج بررسی‌های انجام گرفته نشان داد که دیابت باعث افزایش قابل توجه و معنی دار آنزیم‌های ALT، AST و ALP شد. تیمار گروه دیابتی توسط کمپلکس وانادیوم-روی باعث کاهش معنی دار سطوح آنزیم‌های ALT و ALP نسبت به گروه دیابتی گردید ولی همچنان اختلاف معنی داری نسبت به گروه کنترل مشاهده شد. بر خلاف دو آنزیم یاد شده، کاهش آنزیم AST نسبت به گروه دیابتی معنی دار بود و تقریباً تا سطح گروه کنترل رسید (جدول ۱).

**بافت کبد:** با توجه به داده‌های به دست آمده، دیابت باعث کاهش معنی دار تعداد کل سلول‌های کبدی و افزایش معنی دار تعداد کل سلول‌های کبدی دو هسته‌ای نسبت به گروه کنترل شد. کمپلکس وانادیوم-روی تغییر چندانی در تعداد کل سلول‌های دو هسته‌ای ایجاد نکرد ولی باعث افزایش معنی دار تعداد کل سلول‌های کبدی شد که باز هم اختلاف نسبت به گروه کنترل معنی دار بود (جدول ۲).

**شاخص‌های استرس اکسیداتیو:** تأثیر دیابت بر استرس اکسیداتیو در بافت کبد در چهار شاخص SOD، MDA، GP<sub>x</sub> و TAC مورد مطالعه قرار گرفت. با بررسی‌های انجام گرفته نتایج قابل توجه زیر به دست آمد: دیابت باعث کاهش معنی دار SOD، GP<sub>x</sub> و TAC شد (جدول ۳). تیمار گروه دیابتی با کمپلکس وانادیوم-روی باعث افزایش معنی دار هر سه شاخص نسبت به گروه دیابتی شد ولی در این بین SOD و TAC همچنان اختلاف معنی داری نسبت به گروه کنترل نشان داد. در گروه دیابتی و دیابتی تیمار شده با کمپلکس افزایش بی معنی در سطح MDA مشاهده شد.

## بحث

دیابت یکی از شایع‌ترین بیماری‌های مزمن ناشی از اختلالات متابولیسمی می‌باشد و در حدود ۴۱۵ میلیون نفر به این بیماری مبتلا هستند (۱۲). امروزه علاوه بر دارو درمانی با اصلاح سبک زندگی (ورزش منظم و گیاه خواری) نیز می‌توان دیابت و عوارض ناشی از آن را کنترل کرد (۱۳، ۱۴). از عناصر مورد توجه برای کنترل قند خون و عوارض جانبی دیابت در مناطق مختلف جهان، دو عنصر وانادیوم و روی می‌باشد. در سال‌های اخیر از این دو عنصر به صورت جداگانه استفاده شده و نتایج امیدوار کننده‌ای به دست آمده است. در مطالعه حاضر از کمپلکس وانادیوم-روی استفاده شد که تا به حال اطلاعات مستندی در مورد تأثیر آن بر عوارض دیابت در بافت کبد ارائه نشده است.



تصویر ۱. میکروگراف بافت شناسی کبد در گروه‌های مورد مطالعه (رنگ آمیزی H&E، بزرگ‌نمایی  $\times 400$ ). ساختار میکروسکوپی بافت کبد در گروه کنترل و گروه تیمار شده با کمپلکس وانادیوم-روی کاملاً طبیعی بود. در هر دو گروه ذکر شده هپاتوسیت‌ها با هسته طبیعی و سیتوپلاسم اسیدوفیل مشاهده شدند. سینوزوئیدها اندازه طبیعی داشته و اندوتلیوم ورید مرکزی مشخص می‌باشد (A,B). در کبد موش‌های صحرایی دیابتی شده گسیختگی بافتی و اتساع فضای سینوزوئیدی مشاهده شد، همچنین هپاتوسیت‌ها دچار تغییرات دژنراتیو و نکروتیک بوده و افزایش سلول‌های کبدی دو هسته‌ای همراه با دژنراسیون هیدروپیک و حضور واکوئل‌های منتشر مشهود بود (C). در گروه دیابتی تیمار شده با کمپلکس وانادیوم-روی تغییرات بافتی به‌طور قابل توجهی کاهش یافته و آسیب ساختاری سلول‌های کبدی از حالت شدید به سمت ملایم و ضعیف کاهش یافته بود (اندوتلیوم ورید مرکزی مشخص و فضای سینوزوئیدی طبیعی می‌باشد) (D). (فلش سیاه: هپاتوسیت، فلش زرد: فضای سینوزوئید، فلش سبز: اندوتلیوم ورید مرکزی، فلش آبی: سلول دوهسته‌ای).

می‌دهند که درمان با وانادیوم در کوتاه مدت، علاوه بر آن که می‌تواند قند خون را با تحریک گیرنده‌های محیطی انسولینی به حد طبیعی برگرداند، از طریق ترمیم و تکثیر سلول‌های بتای پانکراس حیوانات دیابتی شده نیز می‌تواند سطح انسولین پلاسما را نسبت به گروه‌های دیابتی درمان نشده افزایش دهد و حتی بعد از قطع مصرف وانادیوم، قند خون این حیوانات در حد طبیعی باقی می‌ماند (۱۷). کاهش وزن به صورت وابسته به زمان از ویژگی‌های دیابت نوع ۲ می‌باشد که می‌تواند به علت اختلال در کارایی انسولین جهت تنظیم متابولیسم کربوهیدرات‌ها و یا شکسته شدن پروتئین‌ها رخ دهد (۱۵، ۱۸). مکمل‌های روی با تنظیم اشتها از طریق تغییر در متابولیسم انتقال

نتایج مطالعه حاضر نشان داد که تجویز کمپلکس وانادیوم-روی باعث جلوگیری از کاهش وزن در حیوانات دیابتی مورد مطالعه شده است. همچنین سطح قند خون ناشتا در حیوانات دیابتی تیمار شده با کمپلکس وانادیوم-روی نسبت به حیوانات دیابتی کاهش یافته، هر چند که این کاهش به سطح نرمال در گروه کنترل نرسیده است. به‌طور مشابه، Wang و همکاران در سال ۲۰۱۴ نشان دادند که نمک‌های مختلف وانادیوم اثرات تقریباً یکسانی بر روی کاهش قند خون در دیابت ناشی از استرپتوزوتوسین در موش صحرایی دارد (۱۵). Derouiche و همکاران در سال ۲۰۱۷ نشان دادند که مکمل روی می‌تواند وزن بدن را افزایش دهد (۱۶). بررسی‌های صورت گرفته در این زمینه نشان

توانست بسیاری از نقص‌های مرتبط با هیپیرگلیسمی را درمان کند (۲۶،۲۷). در مطالعه دیگر تأثیر عنصر روی بر هیپیرگلیسمی مزمن در دیابت ملیتوس بررسی شده است. هیپیرگلیسمی مزمن باعث بروز استرس اکسیداتیو و بروز مشکلات دیابتی می‌شود. روی یک آنتی‌اکسیدان بسیار مهم است که با تقویت فسفریلاسیون ریسپتور انسولین و افزایش انتقال گلوکز به سلول باعث کاهش هیپیرگلیسمی مزمن و بهبود استرس اکسیداتیو می‌شود (۲۸). علاوه بر این روی فعالیت شبه انسولینی خود را با کاهش تولید سایتوکاین‌ها که باعث مرگ سلول‌های  $\beta$  در خلال التهاب می‌شوند، بروز می‌دهد (۲۹). در نهایت هر دو عنصر با مکانیسم‌های ذکر شده باعث بهبود مشکلات دیابت شده و کبد فرد بیمار تا حدودی به وضعیت نرمال باز می‌گردد.

نتایج مطالعه حاضر نشان داد که تجویز کمپلکس در حیوانات سالم باعث افزایش جزئی میزان SOD، GPx و TAC بافت کبد نسبت به گروه کنترل شد که این اختلاف به جز در مورد TAC معنی‌دار نمی‌باشد. علاوه بر این در حیوانات دیابتی تیمار شده با کمپلکس، میزان SOD، GPx و TAC بافت کبد نسبت به گروه دیابتی افزایش را نشان می‌دهد که حاکی از افزایش قدرت آنتی‌اکسیدانی در بافت کبد است. نتیجه مثبت دیگر این بررسی کاهش میزان MDA در حیوانات دیابتی تیمار شده با کمپلکس نسبت به گروه دیابتی است هرچند این اختلاف از لحاظ آماری معنی‌دار نبود. در یک بررسی مشابه که توسط Derouiche و همکاران در سال ۲۰۱۷ انجام گردید مشخص شد که تیمار موش‌های دیابتی با روی می‌تواند سطح MDA را تا گروه کنترل پایین بیاورد (۱۶). برخلاف نتیجه‌گیری مطالعه حاضر، Bamdad و همکاران در سال ۲۰۱۸ به این نتیجه رسیدند که نانوذرات روی بدون اثرات آنتی‌اکسیدانی باعث افزایش مقدار فاکتور MDA در موش‌ها شده و علاوه بر آن سبب افزایش سطح گلوکوتاتیون پراکسیداز و کاتالاز نیز شده است (۳۰).

**نتیجه‌گیری نهایی:** با توجه به نتایج به‌دست آمده به‌طور خلاصه می‌توان نتیجه گرفت که کمپلکس وانادیوم-روی می‌تواند با کنترل قند خون و مهار استرس اکسیداتیو در بافت کبد و در نتیجه بهبود مقاومت به انسولین از بروز آسیب‌های کبدی که به دنبال هیپیرگلیسمی مزمن در نمونه‌های دیابتی ایجاد می‌گردد، تا حدی ممانعت به عمل آورد. بنابراین استفاده از این کمپلکس می‌تواند به عنوان رهیافتی مناسب برای جلوگیری از بروز یا کاهش شدت آسیب‌های کبدی ناشی از دیابت نوع دو در این بیماران به‌کار گرفته شود.

دهنده عصبی لپتین و گیرنده آن، افزایش سطح فاکتور رشد شبه انسولینی ۱ و تستسترون سرم ممکن است سبب افزایش وزن بدن شود (۱۶).

در مطالعه انجام شده دیابت باعث افزایش معنی‌دار هر سه آنزیم نسبت به گروه کنترل شد. تیمار گروه دیابتی با کمپلکس وانادیوم-روی باعث کاهش معنی‌دار سطوح آنزیم ALT و ALP نسبت به گروه دیابتی شد که این اختلاف همچنان با گروه کنترل معنی‌دار بود. همچنین این کمپلکس باعث کاهش معنی‌دار AST در موش‌های دیابتی تیمار شده تا سطح نرمال شد. مطالعات گذشته نشان می‌دهند که وقوع دیابت باعث افزایش سطح سرمی این آنزیم‌ها می‌شود (۲۱-۱۹). مطالعات متعدد مشخص نموده است که یکی از عوارض دراز مدت دیابت، اختلال در عملکرد کبد است. در ارزیابی آسیب کبدی، سنجش سطوح سرمی آنزیم‌های ALT، AST و ALP مورد استفاده قرار می‌گیرد. وقوع نکرور یا آسیب به غشاء سلول باعث رها شدن این آنزیم‌ها به گردش خون می‌شود. بنابراین افزایش سطح سرمی این آنزیم‌ها بیانگر آسیب به ساختار و اختلال در عملکرد غشاء سلول‌های کبدی می‌باشد (۲۲،۲۳).

از نتایج جالب به‌دست آمده در مطالعه حاضر، کاهش تعداد کل سلول‌های کبدی و افزایش جمعیت سلول‌های کبدی دو هسته‌ای در حیوانات دیابتی است. نشان داده شده است که افزایش جمعیت سلول‌های کبدی دو هسته‌ای، یک شاخص مهم برای بیماری‌هایی چون سیروز کبدی، دیابت و تومورهای کبدی می‌باشد (۲۴). تیمار این حیوانات توسط کمپلکس وانادیوم-روی موجب کاهش تغییرات ساختاری بافت کبد نسبت به گروه دیابتی شده است. این مسئله نشان می‌دهد که استفاده از کمپلکس وانادیوم-روی در افراد دیابتی می‌تواند علاوه بر کاهش قند خون باعث بهبود ساختاری و عملکردی بافت کبد شود. مطالعه Oyenihı و همکاران در سال ۲۰۱۵ نشان می‌دهد که آسیب‌های کبدی بر اثر دیابت به دلیل بر هم خوردن دفاع آنتی‌اکسیدانی و افزایش استرس اکسیداتیو رخ می‌دهد. آن‌ها گزارش دادند که به دلیل دیابت میزان مالون دی‌آلدئید به واسطه پراکسیداسیون لیپیدهای کبدی افزایش می‌یابد. همچنین دیابت القا شده با استریپتوزوتوسین در موش صحرایی باعث کاهش ظرفیت جذب رادیکال‌های آزاد، کاهش سطح گلوکوتاتیون احیا شده و کاهش فعالیت کاتالاز در بافت کبد می‌شود (۲۵). طی دهه گذشته مشخص شد که وانادیوم در سه بافت اصلی تحت تأثیر انسولین (عضله اسکلتی، بافت چربی و کبد) به روش شبه انسولینی عمل می‌کند. در یک بررسی مشابه، تیمار به‌وسیله نمک‌های وانادیوم بر جوندگان دیابتی نوع ۲،

بین نویسندگان تعارض در منافع گزارش نشده است.

مطالعه حاضر به همت جمعی از اساتید و دانشجویان دانشگاه تبریز انجام گرفته است لذا از زحمات و تلاش‌های این عزیزان تشکر و قدردانی می‌گردد.

## References

- Mukherjee B, Patra B, Mahapatra S, Banerjee P, Tiwari A, Chatterjee M. Vanadium - An element of atypical biological significance. *Toxicol Lett.* 2004; 150(2): 135-43. doi: [10.1016/j.toxlet.2004.01.009](https://doi.org/10.1016/j.toxlet.2004.01.009) PMID: [15093669](https://pubmed.ncbi.nlm.nih.gov/15093669/)
- Pessoa JC, Etchevery S, Gambino D. Vanadium compounds in medicine. *Coord Chem Rev.* 2015; 301: 24-48. doi: [10.1016/j.ccr.2014.12.002](https://doi.org/10.1016/j.ccr.2014.12.002) PMID: [32226091](https://pubmed.ncbi.nlm.nih.gov/32226091/)
- Azam A, Raza MA, Sumrha SH. Therapeutic application of zinc and vanadium complexes against diabetes mellitus a coronary disease: A review. *Open Chem.* 2018; 16(1): 1153-65. doi: [10.1515/chem-2018-0118](https://doi.org/10.1515/chem-2018-0118)
- Adulcikas J, Sonda S, Norouzi S, Sohal SS, Myers S. Targeting the zinc transporter ZIP7 in the treatment of insulin resistance and type 2 diabetes. *Nutrients.* 2019; 11(2): 408. doi: [10.3390/nu11020408](https://doi.org/10.3390/nu11020408)
- Zheng Y, Ley SH, Hu FB. Global aetiology and epidemiology of type 2 diabetes mellitus and its complications. *Nat Rev Endocrinol.* 2018; 14(2): 88-98. doi: [10.1038/nrendo.2017.151](https://doi.org/10.1038/nrendo.2017.151) PMID: [29219149](https://pubmed.ncbi.nlm.nih.gov/29219149/)
- Mu W, Cheng X, Liu Y, Lv Q, Liu G, Zhang J, Li XY. Potential nexus of non-alcoholic fatty liver disease and type 2 diabetes mellitus: insulin resistance between hepatic and peripheral tissues. *Front Pharmacol.* 2019; 9: 1566. doi: [10.3389/fphar.2018.01566](https://doi.org/10.3389/fphar.2018.01566)
- Mohamed J, Nazratun Nafizah AH, Zariyantey AH, Budin SB. Mechanisms of diabetes-induced liver damage: The role of oxidative stress and inflammation. *Sultan Qaboos Uni Med J.* 2016; 16(2): e132-41. doi: [10.18295/squmj.2016.16.02.002](https://doi.org/10.18295/squmj.2016.16.02.002) PMID: [27226903](https://pubmed.ncbi.nlm.nih.gov/27226903/)
- Sakurai H, Kojima Y, Yoshikawa Y, Kawabe K, Yasui H. Antidiabetic vanadium (IV) and zinc (II) complexes. *Coord Chem Rev.* 2002; 226(1-2): 187-98. doi: [10.1016/s0010-8545\(01\)00447-7](https://doi.org/10.1016/s0010-8545(01)00447-7)
- Kolahian S, Sadri H, Larijani A, Hamidian G, Davasaz A. Supplementation of diabetic rats with leucine, zinc, and chromium: effects on function and histological structure of testes. *Int J Vitam Nutr Res.* 2016; 1-11. doi: [10.1024/0300-9831/a000244](https://doi.org/10.1024/0300-9831/a000244) PMID: [27377195](https://pubmed.ncbi.nlm.nih.gov/27377195/)
- Gharahcholoo L, Talebi-Garakani E, Fathi R, Hamidian G. Effect of a ten-week endurance training program on tissue and stereological structure of liver parenchyma, and serum levels of cholesterol and triglyceride in ovariectomized rats. *North Khorasan J Med Sci.* 2018; 10(1): 105-16.
- Marcos R, Monteiro RAF, Rocha E. The use of design-based stereology to evaluate volumes and numbers in the liver: A review with practical guidelines. *J Anat.* 2012; 220(4): 303-17. doi: [10.1111/j.1469-7580.2012.01475.x](https://doi.org/10.1111/j.1469-7580.2012.01475.x) PMID: [22296163](https://pubmed.ncbi.nlm.nih.gov/22296163/)
- Jaacks LM, Siegel KR, Gujral UP, Narayan KMV. Type 2 diabetes: A 21st century epidemic. *Best Pract Res Clin Endocrinol Metab.* 2016; 30(3): 331-43. doi: [10.1016/j.beem.2016.05.003](https://doi.org/10.1016/j.beem.2016.05.003) PMID: [27432069](https://pubmed.ncbi.nlm.nih.gov/27432069/)
- Karstoft K, Pedersen BK. Exercise and type 2 diabetes: focus on metabolism and inflammation. *Immunol Cell Biol.* 2016; 94(2): 146-50. doi: [10.1038/icb.2015.101](https://doi.org/10.1038/icb.2015.101) PMID: [26568029](https://pubmed.ncbi.nlm.nih.gov/26568029/)
- Pawlak R. Vegetarian diets in the prevention and management of diabetes and its complications. *Diabetes Spectr.* 2017; 30(2): 82-8. doi: [10.2337/ds16-0057](https://doi.org/10.2337/ds16-0057) PMID: [28588373](https://pubmed.ncbi.nlm.nih.gov/28588373/)
- Wang L, Zheng M, Wang Y, Zhang Y, Qian H, Zhang H, Qi X. Anti-diabetic activity of cassava cross-linked octenyl succinic maltodextrin in STZ-induced diabetic mice. *Int J Biol Macromol.* 2014; 64: 247-51. doi: [10.1016/j.ijbiomac.2013.11.017](https://doi.org/10.1016/j.ijbiomac.2013.11.017) PMID: [24296405](https://pubmed.ncbi.nlm.nih.gov/24296405/)
- Derouiche S, Manel D, Kawther A. Beneficial Effect of zinc on diabetes induced kidney damage and liver stress oxidative in rats. *J Adv Biol.* 2017; 10(1): 2050-5. doi: [10.24297/jab.v10i1.6022](https://doi.org/10.24297/jab.v10i1.6022)
- Cohen N, Halberstam M, Shlimovich P, Chang CJ, Shamon H, Rossetti L. Oral vanadyl sulfate improves hepatic and peripheral insulin sensitivity in patients with non-insulin-dependent diabetes mellitus. *J Clin Invest.* 1995; 95(6): 2501-9. doi: [10.1172/JCI117951](https://doi.org/10.1172/JCI117951) PMID: [7769096](https://pubmed.ncbi.nlm.nih.gov/7769096/)
- Roy A, Geetha R V., Lakshmi T, Nallanayagam M. Edible fruits - nature's gift for diabetic patients a comprehensive review. *Int J Pharm Sci Rev Res.* 2011; 9(2): 170-80.
- Ghazanfar K, Ganai BA, Akbar S, Mubashir K, Dar SA, Dar MY, Tantry MA. Antidiabetic activity of artemisia amygdalina decne in streptozotocin induced diabetic rats. *Biomed Res Int.* 2014; 2014. doi: [10.1155/2014/185676](https://doi.org/10.1155/2014/185676) PMID: [24967338](https://pubmed.ncbi.nlm.nih.gov/24967338/)
- Karthik D, Ravikumar S. A study on the protective effect of Cynodon dactylon leaves extract in diabetic rats. *Biomed Environ Sci.* 2011; 24(2): 190-9. doi: [10.3967/0895-3988.2011.02.014](https://doi.org/10.3967/0895-3988.2011.02.014) PMID: [21565691](https://pubmed.ncbi.nlm.nih.gov/21565691/)
- Ramljak S, Hermanns I, Demircik F, Pfützner A. Assessment of hepatic disorders in patients with type 2 diabetes by means of a panel of specific biomarkers for liver injury. *Clin Lab.* 2015; 61(11): 1687-93. doi: [10.7754/Clin.Lab.2015.140522](https://doi.org/10.7754/Clin.Lab.2015.140522) PMID: [26731994](https://pubmed.ncbi.nlm.nih.gov/26731994/)
- Drotman RB, Lawhorn GT. Serum enzymes as indicators of chemically induced liver damage. *Drug Chem Toxicol.* 1978; 1(2): 163-71. doi: [10.3109/01480547809034433](https://doi.org/10.3109/01480547809034433)
- De Silva NMG, Borges MC, Hingorani AD, Engmann J, Shah T, Zhang X, Luan J, Langenberg C, Wong A, Kuh D, Chambers JC, Zhang W, Jarvelin MR, Sebert S, Auvinen J, Consortium UCLEB, Gaunt TR, Lawlor DA. Liver function and risk of type 2 diabetes: bidirectional mendelian randomization study. 2019; 68(8): 1681-91. doi: [10.2337/db18-1048](https://doi.org/10.2337/db18-1048)
- Pivtorak K V. Features of the structural and functional parameters of the liver in experimental steatohepatitis and its correction in obese rats. *Reports Morphol.* 2019; 25(1): 32-8. doi: [10.31393/morphology-journal-2019-25\(1\)-05](https://doi.org/10.31393/morphology-journal-2019-25(1)-05)
- Oyenihni OR, Brooks NL, Oguntibeju OO. Effects of kolaviron on hepatic oxidative stress in streptozotocin



- induced diabetes. *BMC Complement Altern Med.* 2015; 15(1): 1-7. doi: [10.1186/s12906-015-0760-y](https://doi.org/10.1186/s12906-015-0760-y) PMID: [26179065](https://pubmed.ncbi.nlm.nih.gov/26179065/)
26. Goldwasser I, Gefel D, Gershonov E, Fridkin M, Shechter Y. Insulin-like effects of vanadium: Basic and clinical implications. *J Inorg Biochem.* 2000; 80(1-2): 21-5. doi: [10.1016/S0162-0134\(00\)00035-0](https://doi.org/10.1016/S0162-0134(00)00035-0) PMID: [10885459](https://pubmed.ncbi.nlm.nih.gov/10885459/)
27. Treviño S, Diaz A. Vanadium and insulin: Partners in metabolic regulation. *J Inorg Biochem.* 2020; 208: 111094. doi: [10.1016/j.jinorgbio.2020.111094](https://doi.org/10.1016/j.jinorgbio.2020.111094)
28. Cruz KJC. Antioxidant role of zinc in diabetes mellitus. *World J Diabetes.* 2015; 6(2): 333. doi: [10.4239/wjd.v6.i2.333](https://doi.org/10.4239/wjd.v6.i2.333)
29. Jansen J, Karges W, Rink L. Zinc and diabetes - clinical links and molecular mechanisms. *J Nutr Biochem [Internet].* 2009; 20(6): 399-417. doi: [10.1016/j.jnutbio.2009.01.009](https://doi.org/10.1016/j.jnutbio.2009.01.009) PMID: [19442898](https://pubmed.ncbi.nlm.nih.gov/19442898/)
30. Bamdad K, Mohammadgani B, Dadfar F, Moradi A. The effect of gold, silver and zinc oxide nanoparticles on oxidative stress parameters level in the liver, heart and lung of male mice. *J Fasa Univ Med Sci.* 2018; 7(4): 455-64.



## Evaluation of the Effect of Vanadium-Zinc Complex on the Changes in Histological and Stereological Structure, Functional Enzymes, and Oxidative Stress Indices of Liver Tissue in Adult Male Rats with Type 2 Diabetes

Mohsen Soltanpour<sup>1✉</sup>, Seyed Mehdi Banan Khojasteh<sup>1✉</sup>, Gholamreza Hamidian<sup>2✉</sup>, Shirzad Nahali<sup>1✉</sup>, Hassan Morovvati<sup>3✉</sup>

<sup>1</sup> Department of Animal Biology, Faculty of Natural Sciences, University of Tabriz, Tabriz, Iran

<sup>2</sup> Department of Basic Sciences, Faculty of Veterinary Medicine, University of Tabriz, Tabriz, Iran

<sup>3</sup> Department of Comparative Histology and Embryology, Faculty of Veterinary Medicine, University of Tehran, Tehran, Iran

doi [10.22059/jvr.2022.325647.3167](https://doi.org/10.22059/jvr.2022.325647.3167)

Received: 7 June 2022, Accepted: 3 August 2022

### Abstract

**BACKGROUND:** Vanadium and zinc are identified as low-concentration elements in the body of living organisms with a wide range of activities. Their insulin-like activity, through regulating the metabolism of carbohydrates, lipids, and eliminating the secondary symptoms of the disease, clearly demonstrates the ability of these elements to improve diabetes.

**OBJECTIVES:** The present study aimed to evaluate the effect of vanadium-zinc complex on the structural, functional, and oxidative stress changes in liver tissue in adult diabetic male rats.

**METHODS:** Herein, we recruited 40 adult male rats with the same weight range. They were randomly divided into four groups of 10, namely control, diabetic, healthy mice receiving vanadium-zinc complex, diabetic mice receiving vanadium-zinc complex) and received this combination at the rate of 10 mg / kg once a day for 60 days by oral gavage. At the end of the course, following blood sampling, part of the liver tissue was removed from the body to measure oxidative stress and the rest for stereological and histological studies. The serum isolated from the animals was also used to measure liver tissue functional enzymes (aspartate aminotransferase, alkaline phosphatase, alanine aminotransferase).

**RESULTS:** The results of this research revealed that vanadium-zinc complex has no side effects on liver tissue in most case, but can greatly prevent structural damage to liver tissue by lowering blood glucose levels in diabetic rats and improving oxidative stress.

**CONCLUSIONS:** Vanadium-zinc complex can be utilized with a certain mechanism in order to control blood sugar and inhibit oxidative stress. It could be regarded as an appropriate approach to preventing liver damage following chronic hyperglycemia in diabetic patients.

**Keywords:** Diabetes, Oxidative stress, Vanadium-zinc complex, Liver, Insulin resistance

Copyright © 2022. This is an open-access article distributed under the terms of the Creative Commons Attribution- 4.0 International License which permits Share, copy and redistribution of the material in any medium or format or adapt, remix, transform, and build upon the material for any purpose, even commercially.

**Corresponding author's email:** Seyed Mehdi Banan Khojasteh, Tel/Fax: 041-33393716/041-33356027

### How to cite this article:

Soltanpour M, Banan Khojasteh SM, Hamidian G, Nahali S, Morovvati H. Evaluation of the Effect of Vanadium-Zinc Complex on the Changes in Histological and Stereological Structure, Functional Enzymes, and Oxidative Stress Indices of Liver Tissue in Adult Male Rats with Type 2 Diabetes. J Vet Res, 2022; 77(3): 177-186. doi: 10.22059/jvr.2022.325647.3167

### Figure Legends and Table Captions

**Table 1.** Comparison of functional enzymes in the studied groups.

**Table 2.** Comparison of metabolic markers and liver tissue cells in the studied groups.

**Table 3.** Comparison of oxidative stress indices in the studied groups.

**Figure 1.** Histological micrograph of liver in the studied groups (H&E staining, ×400).